

TÜRKİYE CUMHURİYETİ
KIRIKKALE ÜNİVERSİTESİ
SAĞLIK BİLİMLERİ ENSTİTÜSÜ

**KEDİ-KÖPEKLERDE OVARYOHİSTEREKTOMİ OPERASYONU SONRASI GÖRÜLEN
KOMPLİKASYONLAR**

**COMPLICATIONS FOLLOWING OVARYOHYSTERECTOMY IN FELINES-
BITCHES**

Vet. Hekim Lügen TEKTEPE

DOĞUMve JİNEKOLOJİ ANABİLİM DALI

YÜKSEK LİSANS

DANIŞMAN

PROF.DR. HAKAN KALENDER

2019 – KIRIKKALE

Kırıkkale Üniversitesi Sağlık Bilimleri Enstitüsü

Veterinerlik Doğum ve Jinekolojisi Anabilim Dalı Yüksek Lisans Programı çerçevesinde yürütülmüş olan bu çalışma aşağıdaki jüri üyeleri tarafından Yüksek Lisans Tezi olarak kabul edilmiştir.

Tez Savunma Tarihi: 21 / 06 / 2019

İmza

Prof.Dr. Murat Fındık

Ondokuz Mayıs
Üniversitesi Veteriner
Fakültesi Veterinerlik
Doğum ve Jinekolojisi
Anabilim Dalı

Jüri Başkanı

Prof.Dr. Hakan Kaiender

Kırıkkale Üniversitesi
Veteriner Fakültesi
Veterinerlik Doğum ve
Jinekolojisi Anabilim Dalı

Üye

Doç.Dr. İlknur Pir Yağcı

Kırıkkale Üniversitesi
Veteriner Fakültesi Veterinerlik
Doğum ve Jinekolojisi
Anabilim Dalı

Üye

İÇİNDEKİLER

	Sayfa
KABUL ve ONAY	I
İÇİNDEKİLER	II
ÖNSÖZ	IV
SİMGELER ve KISALTMALAR	V
ŞEKİLLER	VI
ÇİZELGELER	VII
ÖZET	VIII
SUMMARY	X
1. GİRİŞ	1
1.1. OHE Operasyonunun Endikasyonları	4
1.2. OHE İçin En Uygun Dönem	5
1.3. Operasyon Tekniği	5
1.4. OHE Operasyonunda Komplikasyon Oluşumuna Neden Olan Faktörler	10
1.4.1. Obezite	10
1.4.2. Uriner İnkontinens (İdrar Kaçırma Sorunu)	17
1.4.3. Ovarian Remnant Sendrom (Ovaryum Kalıntısı Sendromu)	21
1.4.4. Stump Piyometra	28
1.4.5. Operasyon Sırasında Oluşan Komplikasyonlar	30
1.4.6. OHE Operasyonları Sonrasında Daha Az Karşılaşılan Komplikasyonlar	34
2. GEREÇ VE YÖNTEM	37
2.1. Hayvanlar	37
2.2. Anestezi ve Operasyon	39
2.3. İstatistik	40
3. BULGULAR	41
3.1. OHE Operasyonu Geçiren Kedilerde Elde Edilen Bulgular	41
3.2. OHE Operasyonu Geçiren Köpeklerden Elde Edilen Bulgular	45
4. TARTIŞMA VE SONUÇ	49

KAYNAKLAR
ÖZGEÇMİŞ

57
71



ÖNSÖZ

Ovaryohisterektomi operasyonu (OHE), korpus uteri ile birlikte kornu uteri'lerin ve ona bağılı ovaryumların operatif olarak alınmasıdır. Bu yöntem geri döndürülemez bir tekniktir ve sonucunda birçok komplikasyon meydana gelebilir. Bu çalışmada da amaç meydana gelen bu komplikasyonları araştırmak ve görülme sıklığını belirlemektir.

Çalışmada hayvan materyalini yaşları 7 ay ile 72 ay arasında değişen 30 adet kedi ile yaşları 7 ay ile 108 ay arasında değişen 20 köpek oluşturdu. Operasyon sonrası 6 ay boyunca hayvanlar izlenim altına alınarak ve hayvan sahiplerinden alınan anamnezler doğrultusunda meydana gelen komplikasyonlar belirlendi.

Bu çalışmada emeği geçen Kırıkkale Üniversitesi Veteriner Fakültesi Doğum ve Jinekoloji Anabilim Dalı başkanı olan danışman hocam Prof. Dr. Hakan KALENDER başta olmak üzere kürsüde bulunan diğer hocalarıma, Karaburun Belediyesi kedi-köpek barınağında çalışan Vet. Hek. Duygu AKÜZÜM'e, maddi ve manevi yardımını esirgemeyip hep yanımda olan eşime ve aileme teşekkürü bir borç bilirim.

SİMGELER ve KISALTMALAR

- ALP:** Alkalen fosfataz
ALT: Alanin aminotransferaz
AMH: Anti-Müllerian hormon
AST: Aspartat aminotransferaz
BMI: Body Mass Index (Vücut kütle endeksi)
CRP: C- reaktif protein
CUP: Corpus Uteri Parçası
ELİSA: Enzyme-Linked Immunosorbent Assay
FSH: Follikül Stimüle Edici Hormon
GnRH: Gonadotropin Salgılatıcı Hormon
hCG: İnsan Koryonik Gonadotropini
Hp serum düzeyi: Haptogloblin serum düzeyi
LH: Luteinleştirici Hormon
LPL: Lipoprotein Lipaz
RT-PCR: Revers-Transkriptaz Polimeraz Zincir Reaksiyonu
SAA: Serum amiloid A
SaCU: Sağ Kornu Uteri Parçası
SaO: Sağ Ovaryum
SoCO: Sol Kornu Uteri Parçası
SoO: Sol Ovaryum
OHE: Ovaryohisterektomi
ORS: Ovarian remnant sendromu
OVE: Ovariyektomi
TSH: Thyrotropin
YKB: Yakala-Kısırlaştır-Bırka
TT3: Total triiodothyronine
TT4: Total thyroxine

ŞEKİLLER

	Sayfa
Şekil 1.1. Köpekte median hattın OHE operasyonunun yapılma aşamaları (Hakan Kalender kişisel arşivi)	8
Şekil 1.2. Kedide açıklık çukurluğundan OHE operasyonunun yapılması (Hakan Kalender kişisel arşivi)	9
Şekil 1.3. İdrar kesesi duvarındaki kollajen oranı	19
Şekil 1.4. Kısırlaştırma operasyonu sonrasında vücutta kalmış olan ovaryum dokularının görüntüsü	22
Şekil 1.5. ORS'de laparotomi uygulaması sonrasında vücuttan uzaklaştırılan dokuların görünümü	22
Şekil 1.6. Ovaryumun vücutta kalarak şekillendirdiği ORS'nun laparoskopik tedavi sıra sındaki görüntüsü	26
Şekil 1.7. OHE operasyonu sonrasında kalan ovaryum dokusunun jejenuma adezyonu	27
Şekil 1.8. Operasyon öncesinde ultrasonda gözlenen stump pyometra görüntüsü ve operasyonda uzaklaştırılan stump pyometralı doku	30
Şekil 3.1 Dikişe bağlı olarak oluşan iplik reaksiyonu	47

ÇİZELGELER

	Sayfa
Çizelge 1.1. Köpek ırklarında obezite oranları	11
Çizelge 1.2. Operasyon sonrası meydana gelen ortalama vücut ağırlık artışları	14
Çizelge 1.3. OHE öncesi ve sonrası açlık total kolesterol, trigliserit, ALT, ALP, AST ve glikoz değerleri	15
Çizelge 1.4. Kedilerde operasyonu takip eden 4., 8. ve 16. haftalarda vücut kütle indeksi, alınan kalori ve kilo	16
Çizelge 1.5. İntörn öğrencilerinin 142 köpekte yaptığı OHE operasyonlarında görülen komplikasyon tipleri ve sayıları	31
Çizelge 1.6. OHE operasyonlarında farklı anestezi sürelerinde gözlenen komplikasyon oranları	32
Çizelge 1.7. Hayvanların ağırlıklarına göre OHE operasyonu sonrası komplikasyon oranları	32
Çizelge 3.1. Kedilerde yapılan OHE operasyonlarında komplikasyon tipleri ve sayıları	43
Çizelge 3.2. Postoperatif 6 aylık dönemde kedilerin ağırlık ortalamaları ve operasyon öncesi ağırlıkları bazında % değişim oranları	44
Çizelge 3.3. Köpeklerde yapılan OHE operasyonlarında komplikasyon tipleri ve sayıları	46
Çizelge 3.4. Postoperatif 6 aylık dönemde köpeklerin ağırlık ortalamaları ve operasyon öncesi ağırlıkları bazında % değişim oranları	48

ÖZET

Kedi-Köpeklerde Ovaryohisterektomi Operasyonu Sonrası Görülen Komplikasyonlar

Ovaryohisterektomi operasyonu (OHE), uterus ve ovaryumların tekniğine uygun bir şekilde ligatür atıldıktan sonra vücuttan uzaklaştırma işlemine denir. Bu operasyon geri dönüşü olmayan bir cerrahi girişimdir. Bu operasyon sırası ve sonrasında birçok komplikasyon şekillenebilir. Çalışmamızda operasyon sırasında; kanama, anestezi riski ile operasyon sonrasında; dikişlerin açılması, dikiş hattının enfeksiyon kapması, dikiş bölgesinde iplik reaksiyon oluşumu, obezite, ovaryum remnant sendromu (ORS), üriner inkontinens ve hayvanların davranışlarında oluşturduğu değişiklikler incelendi.

Çalışma materyalini; İzmir/Karaburun Belediyesi kedi-köpek barınağına getirilen sahipleri tarafından evlerinin bahçesinde bakılan, çeşitli yaşlarda (kedilerde; 7 ay - 72 ay, köpeklerde; 7 ay - 108 ay arası) ve farklı vücut ağırlıklarında (kedilerde; 2,35 – 4,75 kg ve köpeklerde; 6,20 – 42,00 kg) 30 adet dişi kedi ile 20 adet dişi köpek oluşturdu. Kedilerin 3'ünde operasyon esnasında kanama gözlenirken, 27'sinde komplikasyon düzeyinde değerlendirilebilecek bir kanama gözlenmedi. Köpeklerin ise 7'sinde operasyon esnasında kanama gözlenirken, 13'ünde komplikasyon düzeyinde değerlendirilebilecek bir kanama gözlenmedi. Operasyona alınan hayvanların seksüel siklus dönemleri ve kanama arasında önemli düzeyde bir bağlantı belirlenemedi. OHE operasyonu sonrası kedilerin ve köpeklerin 6'sında dikiş bölgesinde enfeksiyona rastlanıldı. Kedilerde operasyon sonrası üriner inkontinens ve ORS'na rastlanılmazken, köpeklerin 1'inde ORS'na rastlanıldı. Kısırlaştırılan tüm kedi ve köpeklerin, operasyon sırasında ve sonrasında 6 ay boyunca her ay düzenli olarak vücut ağırlıkları tartıldı. Operasyona alınan kedilerin hepsinde operasyon öncesi ağırlıklarına göre (ortalama $3,372 \pm 0,676$ kg) 6 ay sonunda (ortalama $4,370 \pm 0,923$ kg) ortalama %29,60 düzeyinde bir ağırlık artışı olduğu gözlemlendi. Operasyona alınan köpeklerin de hepsinde operasyon öncesi ağırlıklarına göre (ortalama $22,59 \pm 9,98$ kg) 6 ay sonunda (ortalama $25,08 \pm 9,83$ kg) ortalama %11,03 düzeyinde bir ağırlık artışı olduğu gözlemlendi. OHE sonrası kedilerin

(n=30) 7'si ile köpeklerin (n=20) 3'ünün davranışlarında agresifleşme yönünde değişim gözlenirken, geri kalan 23 kedi ile 17 köpekte ise uysallığın arttığı gözlemlendi.

Sonuç olarak; OHE operasyonu sonrası komplikasyonların oluşabileceği unutulmamalıdır. Operasyon sonrası şekillenen komplikasyonların incelenip doğru sonuçlara varılabilmesi için hayvanların uzun süre izlenilmesinin ve çalışmanın kontrollü ortamlarda gerçekleştirilecek şekilde planlanmasının daha iyi sonuçlar elde edilmesinde faydalı olacağı düşünülmektedir.

Anahtar Kelime: Kedi, Köpek, Barınak, OHE Operasyonu, Komplikasyon.

SUMMARY

Complications Following Ovaryohysterectomy In Felines-Bitches

OHE operation is the procedure for removal of the uterus and ovaries from the body after the ligature in accordance with the technique. This operation is an irreversible technique and many complications may occur after this operation. It is useful to examine these complications. In our study; complications such as bleeding during surgery, and postoperative with anesthetic risk; openings of suture wound, infection of suture line, formation of thread reaction at suture area, obesity, ovarian remnant syndrome (ORS), urinary incontinence and affect on animal behavior were examined.

The experimental group was formed with 30 female cats and 20 female dogs which were abandoned by owners and brought to the cat-dog shelter of Izmir / Karaburun Municipality at various ages (cats; 7 months - 72 months, dogs; 7 months - 108 months), different body weights (cats; 2,35 – 4,75 kg and dogs; 6,20 – 42,00 kg) and strains. While 3 of the cats had bleeding during the operation, 27 had no bleeding that could be evaluated at the complication level. While 7 of the dogs had bleeding during the operation, 13 had no bleeding that could be evaluated at the complication level. No significant correlation was found between the sexual cycle periods and bleeding of the animals taken into operation. After OHE, 6 of the cats and dogs had infection at the suture site. Postoperative urinary incontinence and ORS were not observed in cats, but one of the dogs had ORS. All neutered cats and dogs were regularly weighed each month for 6 months and after the operation. It was observed that there was an average weight increase of 29,60% at the end of 6 months ($4,370 \pm 0,923$ kg) according to their preoperative weight (mean $3,372 \pm 0,676$ kg) of all the cats. On the other hand, it was observed that there was an increase of 11,03% in the weight of the dogs that were taken into operation (average $22,59 \pm 9,98$ kg) at the end of 6 months (average $25,08 \pm 9,83$ kg). After OHE, 7 of the cats (n = 30) and 3 of the dogs (n = 20) showed a change in the behavior of aggression, while the remaining 23 cats and 17 dogs were observed to have increased docility.

As a result, it should be kept in mind that complications may occur after ovariohysterectomy. Animals should be monitored for a long time to investigate some postoperative complications. It is thought that planning the study in a controlled environment will be beneficial for achieving better results.

Keywords: Felines, Bitches, Shelter, Ovaryhysterectomy, Complications.



1. GİRİŞ

Kedi ve köpeklerin evcilleştirilmesi sonrasında insanlarla karşılıklı faydalara dayanan ilişki belli kesimlerde boyut değiştirerek bu hayvanların evin, hatta ailenin içine girerek bir birey olmaları yönünde değişim göstermiştir. Bu da süreç içinde üremenin denetlenmesi gibi bazı uygulamalara ihtiyaç duyulmasına neden olmuştur.

Üremenin denetlenmesinin önerilmesi ya da talep edilmesinin bir kısmı toplumsal nedenlerden köken alırken, bir kısmı hayvan nüfusunun kontrol altına alınması, bir kısmı ise hayvanların sağlığıyla ilgilidir. Veteriner hekimler, hayvan sahibini bilgilendirirken bu konu ile ilgili kaynaklardan da yararlanarak hayvan sahiplerine yöntemler konusunda örnekler verebilir. Veteriner hekim, ovaryohisterekтоми operasyonu (OHE) önerirken hangi noktaların göz önünde bulundurulması gerektiğini hasta sahiplerine anlatması gerekir (Kustritz, 2012).

Üremenin denetlenmesi amacıyla kısaca siklusun belli aşamalarda baskılanması ya da hayvanın kısırlaştırılması yoluna gidilebilmektedir. Siklusun baskılanması daha ziyade üreme ve bununla birlikte gelişen fizyolojik belirtilerin geçici bir süre için ortadan kaldırılmasını içermektedir. Bu yöntemler ilerleyen zaman içinde yavru almak isteyen hayvan sahiplerine önerilebilmektedir. Tercihin kısırlaştırma yönünde kullanılması halinde ise hayvanın üreme özelliklerinin ortadan kaldırılması söz konusu olmaktadır. Bu yöntemler bir daha yavru almak istemeyen hayvan sahiplerine önerilmelidir (Alaçam, 2008).

Siklusun belli aşamalarda baskılanması; anöstrus döneminde kullanılan uzun etkili progestagenlerle östrusların ertelenmesi, proöstrusun baskılanması amacıyla subkutan uygulanan depo progestagenler, östrus siklusunun proöstrus döneminde baskılanması amacıyla uygulanan Gonadotropin Salgılatıcı Hormon (GnRH) antagonistleri, östrusların ertelenmesinde anabolik steroidlerin ve GnRH agonistlerinin kullanılması gibi yöntemlerle sağlanmaktadır (Aslan ve Güngör, 2013).

Dişi hayvanların kısırlaştırılması için, intrauterin bakır alaşımlı metal kontraseptif aparatların kullanıldığı fiziksel yöntemler ve GnRH aşısı, Luteinleştirici Hormon (LH) ve LH reseptörü aşısı, zona pellusida aşısı gibi immunokontrasepsiyon için kullanılan kimyasal yöntemler gibi cerrahi olmayan yöntemler kullanılabilir. Cerrahi yöntemler olarak dişi köpeklerin kısırlaştırma işleminde, ovaryumlarla birlikte uterusun alınması (OHE) veya sadece ovaryumların alınması (ovariektomi; OVE) en yaygın olarak kullanılan yöntemlerdir. Her iki yöntemde kısırlaştırma işlemi başarılı bir şekilde uygulansa da daha çok OHE operasyonu tavsiye edilmektedir (Rafee ve ark., 2015). Bunların yanı sıra cerrahi yöntem olarak histerektomi, salpingektomi, prepubertal gonadektomi ya da salpinklerin ligasyonu gibi diğer cerrahi yöntemler de uygulanarak üreme engellenebilmektedir (Howe, 2006; Aslan ve Güngör, 2013).

OHE işlemi yapılırken uterusun alınmayarak bırakılması durumunda; uterusun sonradan meydana gelebilecek patolojik bozukluk ihtimalini ortadan kaldırmak için Amerika Birleşik Devletleri'nde kısırlaştırma işleminin OHE operasyonu şeklinde yapılması önerilmektedir (Rafee ve ark., 2015). Bununla birlikte kısırlaştırma işleminin OVE ya da OHE şeklinde yapılması arasında postoperatif dönemde gözlenebilecek pyometra, endometrit, üriner inkontinens gibi istenmeyen reproduktif problemler yönünden farklılığın olmadığını hatta OVE operasyonunun OHE operasyonuna göre daha kısa sürede tamamlanması nedeniyle operasyonla ilgili olarak gözlenebilecek komplikasyonların çok daha az olduğunu bildiren araştırmacılar da bulunmaktadır (Peeters ve Kirpensteijn, 2011).

OHE operasyonu, uterus ile iki ovaryumun, uygun şekilde ligatüre edildikten sonra birlikte uzaklaştırılması işlemine denir (Alaçam, 2008). OHE operasyonu, küçük hayvan klinik uygulamalarında rutin bir işlem olarak uygulanmakta ve Kırıkkale Üniversitesi Veteriner Fakültesi Veterinerlik Doğum ve Jinekoloji Anabilim Dalı Kliniği de dahil olmak üzere bir çok klinikte doğum ve jinekoloji ile ilgili yapılan operasyonların içinde ilk sırayı almaktadır.

OHE operasyonu, üremenin denetlenmesi dışında kedi ve köpeklerde görülen pyometra ve meme tümörü gibi üreme kanalı hastalıkların önlenmesi açısından önemli avantajlar sağlar. Diğer avantajlar ise metritis, mastitis ve güç doğum gibi gebelik ve doğumla ilişkili hastalıkların; köpeklerde görülen prolapsus vagina ve kedilerde görülen meme hipertrofisi gibi hormonla ilişkili hastalıkların; ve istenmeyen seksüel davranışların engellenmesi olarak sıralanabilir (Kırşan ve ark., 2013; Romagnoli, 2008). Ayrıca birçok araştırmacı tarafından OHE operasyonu yapılan köpeklerin seksüel olarak aktif köpeklere kıyasla yaşam sürelerinin daha uzun olduğu kabul edilmiştir (Tez ve ark., 2019).

Genetik olarak ovaryum ve meme kanserine karşı yatkınlığı olan bayanlarda riski ortadan kaldırmak amaçlı vücuttan ovaryumların çift taraflı uzaklaştırılmasına başvurulmaktadır (Moscucci ve Clarke, 2007). Köpeklerde meme tümörü oluşumunda puberta öncesi dönemde yapılan operasyonların meme tümörlerinin önlenmesinde büyük ölçüde fayda sağladığı (Kustritz, 2007), hatta ilerleyen yaşlarda da yapılan OHE operasyonlarında meme tümörünün gelişiminin önlenmesinde faydalı olabileceği bildirilmektedir (Misdorp, 1988).

OHE operasyonu, dişi hayvanların sterilizasyonu için kullanılan geri döndürülemez bir tekniktir ve bu teknik nedeniyle bir çok komplikasyon görülebilir. Bunlar operasyon sırasında kanama, anesteziye bağlı komplikasyonlar, yara iyileşmesinde gecikme, apseler ve enfeksiyonlar gibi dikiş problemleri ya da iatrojenik problemlerdir (Kırşan ve ark., 2013). Operasyondan sonra obesite, idrar tutamama (üriner inkontinans), tüy dökülmesi ve az oranda da olsa kardiyak stres, bazı kas-iskelet rahatsızlıkları ve endokrinolojik rahatsızlık vakalarında artış, gibi çok çeşitli komplikasyonlar şekillenebilir (Alaçam, 2008; Kustritz, 2012).

1.1. OHE Operasyonunun Endikasyonları

Dişi kedi ve köpeklerde kısırlaştırma işlemi yapılması için çok sayıda neden vardır (Smith ve Séguin, 2013). Köpekte; proöstrus ve östrus döneminde istenmeyen bulgu ve davranışlar (proöstrus kanaması, sık ürinasyon, saldırganlık, sokak hayvanları ile çiftleşme, gebe kalma, vb.), genital kanal enfeksiyonları (akut metritis, pyometra, vb.), çeşitli genital organ ve meme tümörleri, bazı prolapsus vagina olguları ve uterusun yıkıma uğradığı güç doğumlarda OHE endikedir (Alaçam, 2008). Ayrıca üreme kontrolü medikal tedavilere cevap alınamayan vaginal hiperplazi ve endokrin hastalıklarda da (diabetes mellitus) tercih edilebilir (Aslan ve Güngör, 2013).

Köpeklerde 10 yaşına gelene kadar pyometra görülme olasılığının %23-24 olduğu bildirilmekle (Fransson ve Ragle, 2003) ve yaşlı hayvanlarda karşılaşılan pyometra vakalarında OHE operasyonu en etkili tedavi yöntemi olduğu bildirilmiştir (Fukuda, 2001; Özyurtlu, 2012).

Omeran ve ark. (2014)'ı yapmış oldukları çalışmada, dişi kedilerin kısırlaştırılmasının temel kedi yaşantısının önemli bir parçası olduğunu ve ayrıca evde idrarla işaretleme durumunu ortadan kaldırdığını bildirmişlerdir. Demirel ve Acar (2012)'da yapmış oldukları çalışmada östrus ile ilişkili istenmeyen davranışları ortadan kaldırmak ve üremeyi önlemek için kedilerde OHE operasyonu yapılması gerektiğini bildirmişlerdir.

OHE operasyonu, sahihsiz hayvanlarda popülasyon kontrolü için de son derece önemlidir. Bu amaçla yakala kısırlaştır bırak (YKB) uygulaması ilk kez 1970'li yıllarda Avrupa'da kullanılmış, daha sonralarında da Amerika Birleşik Devletleri'nde uygulanmaya başlamıştır. Bu uygulamada, sokak hayvanları insanlar tarafından tuzağa düşürülerek yakalanmış, kısırlaştırılmış ve daha sonra buldukları yerlere geri bırakılmıştır (Samojlović ve ark., 2015). Köpek ve kedilerin cerrahi sterilizasyonu, bazı ülkelerde popülasyon kontrolü için kabul görürken bazı ülkelerde etik dışı sayılmaktadır (Kustritz, 2012).

1.2. OHE Operasyonu İçin En Uygun Dönem

Dişi köpeklerde operasyon yaşının belirlenmesi zordur. Köpeklerde 3 aylık yaştan daha önceki yaşlarda gerçekleştirilen OHE operasyonlarında üriner inkontinans görülme olasılığı daha yüksek olup, tedavisi uzun süren bir süreç gerektirebilir. Victor Spain ve ark. (2004)'ı dişi köpeklerin en az 3-4 aylık döneme kadar gonadektomi yapılmamasını tavsiye etmişler, veteriner hekimlerin köpeklerde OHE operasyonu yapmasında en uygun zamanının, aşıların tamamlandığı 4-5 aylık dönemden ilk östruslarını göstermeden önceki dönem arasında kalan süreç olduğunu bildirmişlerdir. Bu dönemden sonra yapılacak operasyonların meme tümörlerine yakalanma riskini düşürmediğine dikkat çekmişlerdir. Alaçam (2008) ise pubertastan önce operasyonun yapılmasının komplikasyonları azaltacağını, ancak obesite, vulva atrofisi ve idrar tutamamada koruma sağlamayacağını bildirmiştir.

Omeran ve ark. (2014)'na göre kediler için en iyi operasyon yaşı pubertastan önceki son dönemdir.

Köpeklerde üremenin engellenmesi amacıyla OHE operasyonu yapılacak ise yalancı gebelik oluşmaması açısından operasyon yapılacak zamanın hayvanın hiçbir şekilde progesteron hormonu etkisi altında olmadığı dönemde planlanması önerilmektedir (Kalkan ve Alaçam, 2007).

1.3. Operasyon Tekniği

Operasyon öncesi kısırlaştırılacak hayvanların genel muayenelerinin yapılması gerekir. Herhangi bir sağlık problemi olmayıp genel durumu iyi olan hayvanlar operasyona alınmalıdır. Hayvanların serum biyokimyasal değerleri değerlendirilip; hipotermi, midriyazis, karaciğer, dehidrasyon ve böbrek yetmezliği gibi sorunlar yaşamayan hayvanlar belirlendikten sonra operasyona alınmalıdır (Aslan ve Güngör, 2013). Östrus döneminde olan kedi ve köpeklerde operasyon zamanı östrustan sonraki döneme ertelenmelidir (Kalkan ve Alaçam, 2007). OHE operasyonu

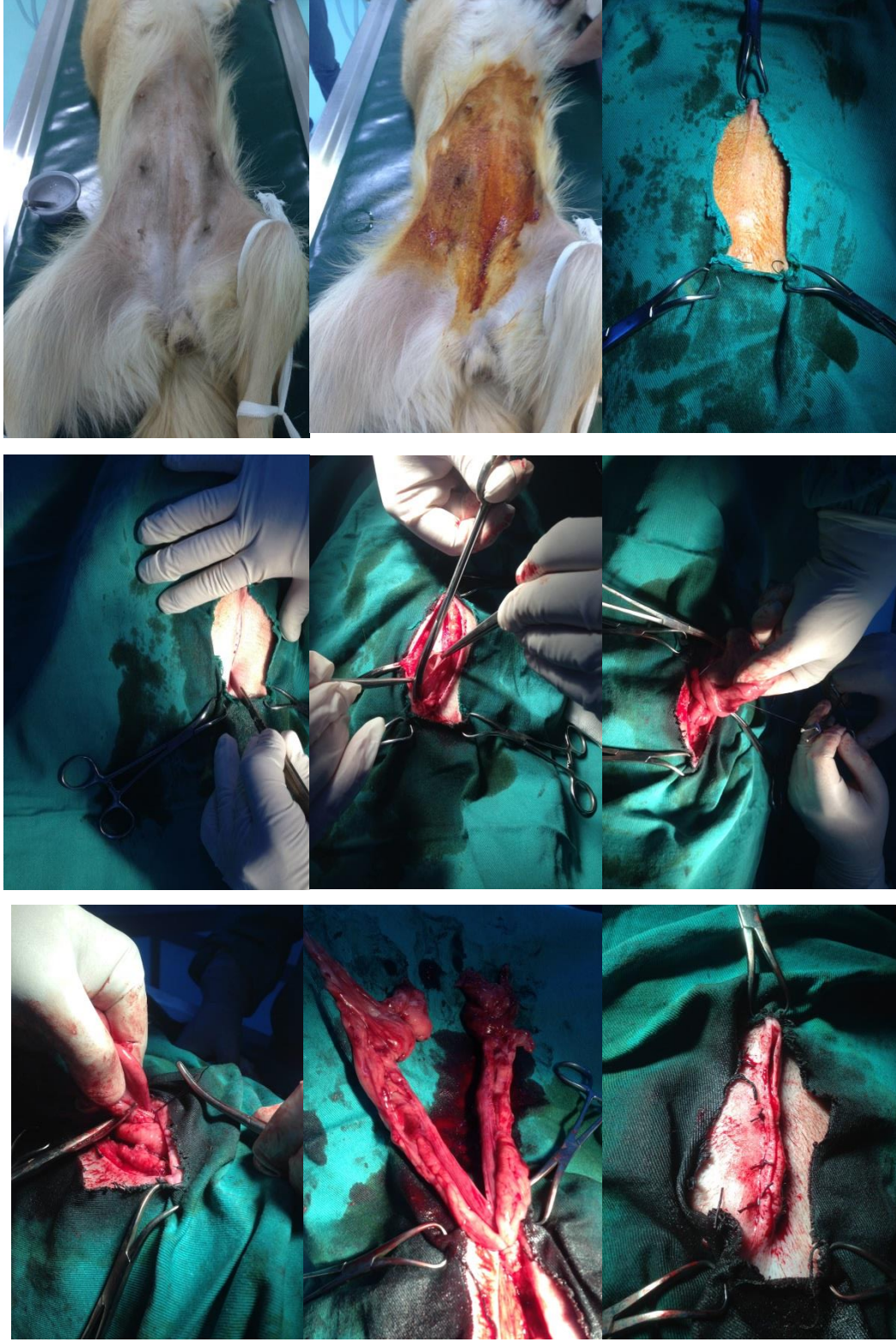
yapılacak olan hayvanlar Kırşan ve ark. (1998)'na göre 24 saat önceden, Kalkan ve Alaçam (2007)'a göre 12 saat önceden, Aslan ve Güngör (2013)'e göre 8 saat önceden aç bırakılmalıdır. Operasyonda bazı durumlarda genel anestezi ile birlikte gerekirse lumbosakral anestezi kullanılır (Alaçam, 1998). Genel anestezi toksemik olan hayvanlar (pyometra vb.) için riskli olabilir (Alaçam, 2008). Hayvanlara inhalasyon anestezisi yapılmayacaksa bile operasyona girmeden önce sedasyonu takiben entübe etmek, operasyon esnasında acil müdahale gereken durumlarda mide içeriğinin aspirasyonunu ve vakit kaybını engellemiş olur (Aslan ve Güngör, 2013).

Operasyon köpeklerde sağ veya sol açlık çukurluğundan ve tercihen median hattın; kedilerde ise genellikle sağ veya sol açlık çukurluğundan yapılmakla beraber median hattın da yapılabilir. Operasyon median hattın yapılacaksa sırt üstü ya da sol açlık çukurluğundan yapılacaksa hayvan sağına yatırılır (Kalkan ve Alaçam, 2007). Ön ve arka bacaklar öne ve arkaya doğru gerdirilerek bağlanır. Bölge traş edildikten sonra dezenfektanla temizlenir. Ensizyon hattı steril serviyetle sınırlandırılır. Açlık çukurluğundan yapılacak olan operasyonlarda, tuber coxae ve columna vertebralis'ten eşit uzaklıktaki bölgeden uterusun büyüklüğü dikkate alınarak deriye düşey yönde ensizyon yapılır. Özellikle kedilerde eğri uçlu hemostatik pensle bir defada küt olarak delinebilir. Median hattın yapılacak olan operasyonda, hayvan masaya sırt üstü yatırılır. Median hat traş edilip dezenfekte edildikten sonra serviyetle sınırlandırılır. Göbeğin yaklaşık 1 cm kadar gerisinden başlanarak 4-6 cm uzunluğunda ensizyon yapılır (Alaçam, 1998).

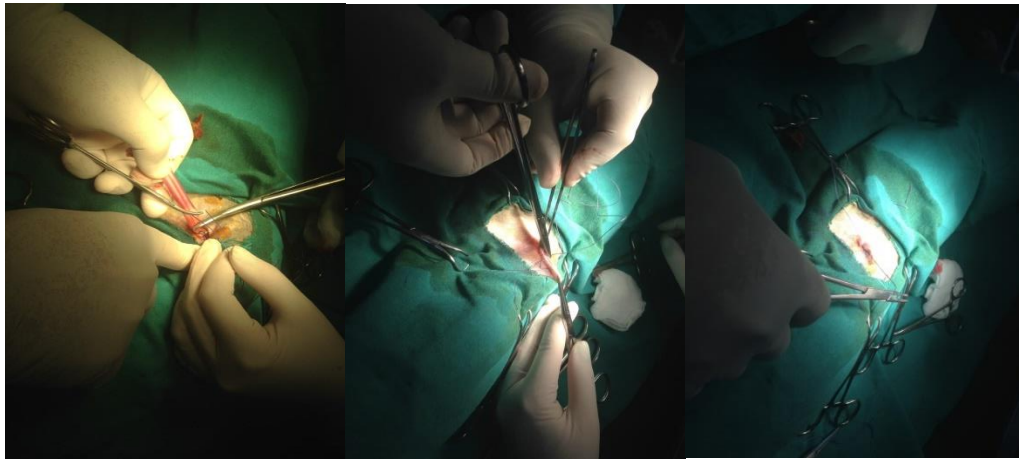
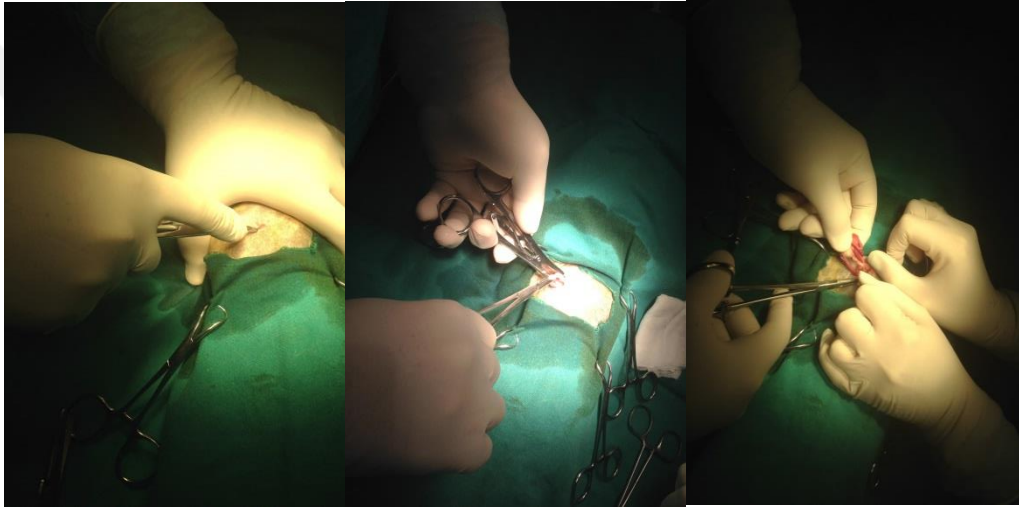
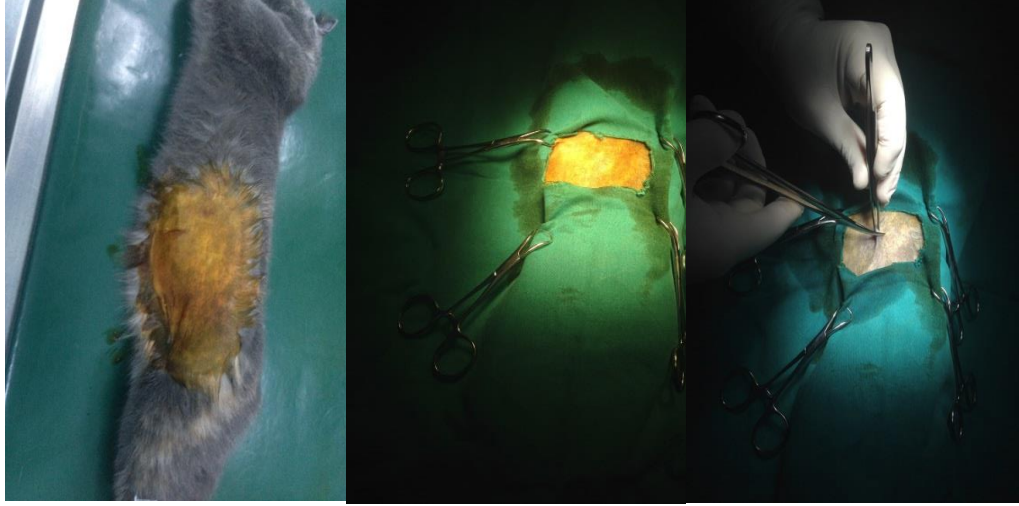
Açlık çukurluğundan yapılacak olan operasyonlarda kas katları ayrı ayrı ensize edilir. Açlık çukurluğu veya median hat seçim bölgelerinde periton ensize edilir ve sonra sidik kesesinin dorsalinde yer alan kornu uteriler yakalanmaya çalışılır (Kalkan ve Alaçam, 2015). Bunun için eğri uçlu bir hemostatik pens ya da ucu küt ve çengel şeklinde bir stile (hook) kullanılır. Kedilerde, operasyon bölgesinde tercih edilen açlık çukurluğu küt punksiyon sonrası ekartör aracılığıyla genişletilerek, punksiyon noktası doğru belirlendiyse, kornu uteri eğri uçlu hemostatikle yakalanarak karın boşluğundan dışarıya alınır (Kalkan ve Alaçam, 2007). Kornu uteri'ler takip edilerek ovaryumlara ulaşılır. Ovaryumun kranial ve kaudal kısmına ligatür atılır. Sonrasında

bifurkasiyo uteri'nin kaudal kısmına pasif ve aktif kanama için 2 ligatür atılır. Kedilerde belirgin olmadığı için ligamentum latum uteri ligatüre edilmezken köpeklerde bu ligament belirgin olduğundan ligatür edilir. Atılan ligatür sonrası ligamentum latum uteri, kanama yönünden kontrol edilerek dikkatli bir şekilde kesilir ve uterustan ayrılır (Aslan ve Güngör, 2013).

Ovaryumun damarsal yapıları ve asıcı bağları, ovaryumun kranial kısmına atılan ligatürlerin gerisinden kesilmeden önce kontrol edilir. ORS nun görünmesini önlemek için ovaryumun tamamının çıkartıldığından emin olunması gereklidir (Aslan ve Güngör, 2013). Ovaryumun damarsal yapıları ve asıcı bağları kanama olup olmadığına emin olunduktan sonra kesilir. Aynı işlemler sırasıyla diğer kornu uteri ve ovaryum için tekrarlanır. Son olarak bifurkasiyo uteri'nin kaudal kısmına atılan iki ligatür arasından corpus uteri dikkatli bir şekilde kesilir. Uterus ile ovaryumların vücutla olan bağlantıları ayrılmış olur. Ligatürlerin ipleri kısa kesilerek, kanama yönünden kontrol edildikten sonra tekrar karın boşluğuna gönderilir (Şekil 1.1, Şekil 1.2).



Şekil 1.1. Köpekte median hattan OHE operasyonunun yapılma aşamaları (Veterinerlik Doğum ve Jinekoloji (Hakan Kalender'in kişisel arşivi).



Şekil 1.2: Kedide açlık çukurluğundan OHE operasyonunun yapılması (Hakan Kalender'in kişisel arşivi).

Operasyona alınan hayvanlarda pyometra olması durumunda ikili ya da üçlü ligasyon uygulaması yapılmalıdır. Uterusu kesmek için kullanılan cerrahi aletler kontamine oldukları için, kesme işlemini takiben operasyon esnasında tekrar kullanılmasının enfeksiyonun yayılmasına neden olacağı unutulmamalıdır (Aslan ve Güngör, 2013).

Kas katmanları emilebilen dikiş materyali ile dikildikten sonra deri dikilerek operasyon bitirilmelidir. Deriye atılan dikişler 3 gün sonra kontrol edilerek, herhangi bir komplikasyon yaşanmayan hayvanlarda 7-10 gün sonra alınmalıdır (Kalkan ve Alaçam, 2015).

1.4. OHE Operasyonunda Komplikasyon Oluşumuna Neden Olan Faktörler

Sağlıklı kedi ve köpeklerde OHE ile ilişkin cerrahi komplikasyon oranları cerrahın tecrübesinin durumu ile oran %6,2 ile %20,6 arasında değiştiği bildirilmiştir (Samojlović ve ark., 2015).

Komplikasyonların oluşumu ile genel anestezi süresi ilişkili görünmektedir ve anestezi süresinde geçen her dakika komplikasyon görülme olasılığını %2 oranında artırmaktadır. OHE operasyonu yapılan hastaların anestezi süresinin veteriner hekim tarafından kısa tutulması komplikasyon oranlarını etkileyebilmektedir. Ayrıca hastanın ağırlığında gözlenen değişimlerin, komplikasyonların oluşumuyla alakalı ve hastanın ağırlığında artan her bir kilonun komplikasyon oranının 1,03 faktör artırdığı bildirilmektedir (Muraro ve White, 2014).

1.4.1. Obezite

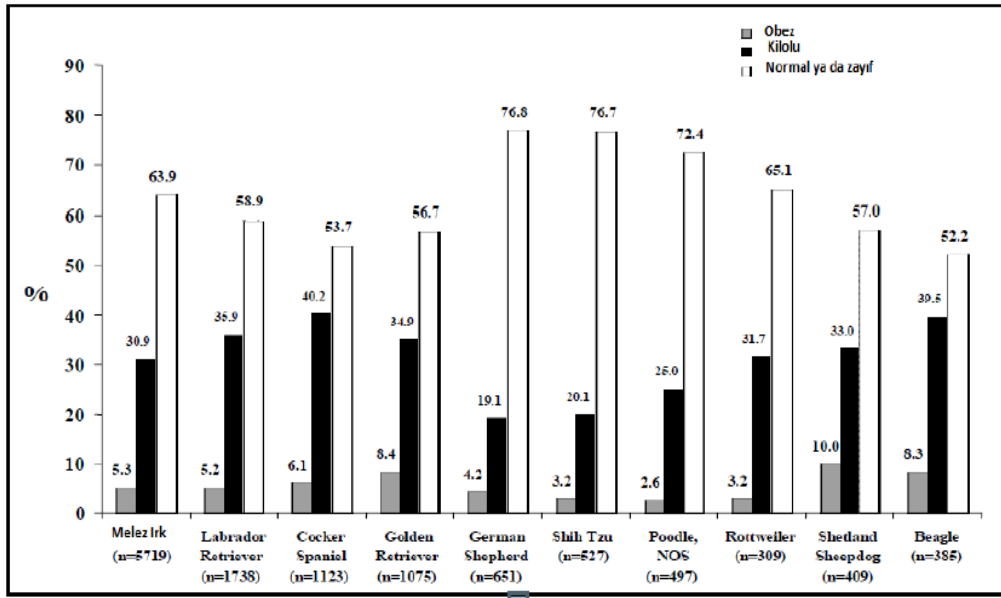
Obezite, vücutta aşırı miktarda yağ dokusu birikimi olarak tanımlanır (Zoran, 2010; Jeusette ve ark., 2005; German, 2006). En çok evde beslenen hayvanlarda görülen beslenme bozukluğudur (Jeusette ve ark., 2005; German, 2006). Obezitenin köpek

popülasyonu içinde %2,8 oranında görüldüğü yapılan çalışmalar sonucunda bildirilmiştir (Kustritz, 2007). Enerjinin yüksek miktarda alınması ya da harcanan enerjinin çok az olmasına bağlı pozitif enerji dengesinin oluştuğu durumlarda obezite şekillenir (Jeusette ve ark., 2005; German, 2006).

Obezitenin köpeklerde görülme oranları 5,5 aylık dönemden önce yapılan OHE operasyonlarında, 5,5 ay ile 12 aylık dönem sonra yapılan OHE operasyonlarına göre daha düşüktür (Victor Spain ve ark., 2004).

Obeziteye yakalanma durumu bütün köpek ırkları için bir risk faktörü taşımakta ise de bazı ırklarda bu durumun oluşma ihtimali daha yüksektir. Lund ve ark. (2006)'nın yaptıkları çalışma sonucunda obezite görülme prevalansı Shetland Sheepdogs, Spaniels Cocker, Beagles, Labrador Retriever, Golden Retriever, Rottweiler, melez köpek ırkları gibi köpeklerde %30 oranlarında veya daha fazla oranlarda seyretmektedir (Çizelge 1.1).

Çizelge 1.1. Köpek ırklarında obezite oranları (Lund ve ark, 2006).



Hayvanlarda vücut kompozisyonu ölçümü için çok farklı sistemler geliştirilmiştir. Ancak bazı eksiklikler ve tanı doğrulanmasındaki standardizasyon

güçlüğü nedeni ile az sayıda test kullanılmaktadır (German, 2006). Hangi hayvanların fazla kilolu veya hangilerinin obez olduğunu belirlemek için değişik kriterler getirilmiştir. Body Mass Index (vücut kütle indeksi) bunlardan biri olup hesaplamak için “ağırlık (kg) / yükseklik (m)²” formülü kullanılabilir. Buna göre vücut kütle indeksi 25 kg/m² den büyük ise fazla kilolu, vücut kütle indeksi 30 kg/m² nin üstünde ise obez olarak tanımlanabilir (German, 2006). Burkholder ve Toll (2000) ise kendi ırkına ait optimal vücut ağırlığının %15 - 30 unun üstündeki hayvanları fazla kilolu, optimal vücut ağırlığının %30 unun üstünde olan hayvanları ise obez olarak sınıflandırmışlardır. Ayrıca köpek ırklarında sırt omurları ile bel bölgesinde bulunan deri altı yağ dokunun görerek ve dokunarak değerlendirilip hesaplandığı, vücut kondisyon skoru da geliştirilmiştir (Shearer, 2010).

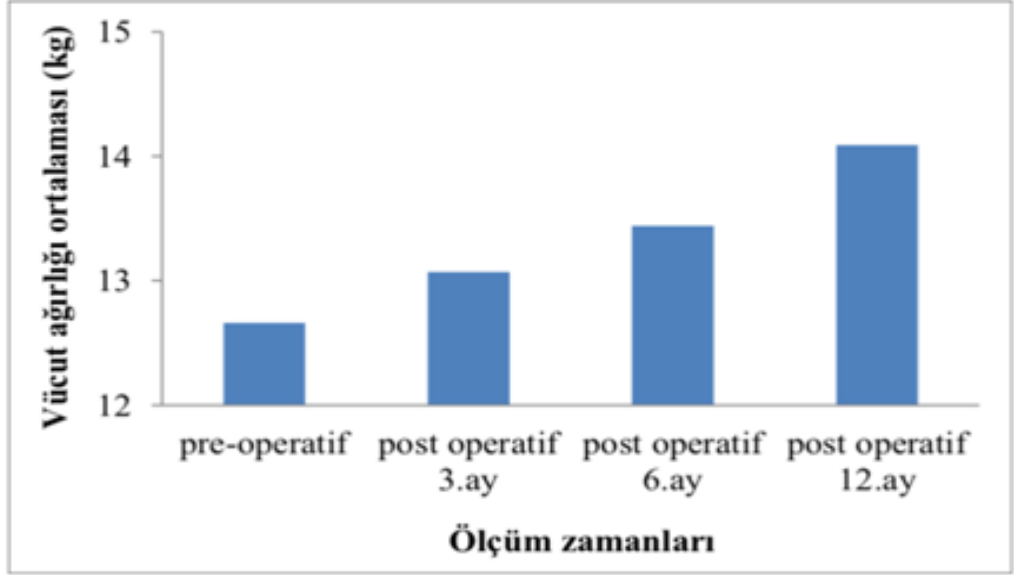
Obezite, kedi ve köpeklerin sağlıklı yaşam koşullarını etkileyen diabetes mellitus, glikoz intoleransı, üriner bozukluklar, üreme bozukları, neoplaziler (meme tümörü, transitional cell carsinom vb.), dermatolojik hastalıklar, ortopedik hastalıklar, kardiyorespiratorik hastalıklar, hipertansiyon, solunum sıkıntısı ve anestezi risk gibi komplikasyonlara neden olmaktadır (German, 2006; Zoran, 2010). Obezite oluşumuna karşı önlem alınmadığı takdirde görülen birçok ortopedik problemlerde, hayvanların ırk ve vücut boyutlarından da etkilendiği unutulmamalıdır (Tez ve ark., 2019).

Köpeklerde ilerleyen yaşlarda obeziteye yakalanma olasılığının arttığına inanılmakta ve sebebinin ise yaşlanma ile birlikte metabolizma hızının azalmasına bağlı olduğu düşünülmektedir (Robertson, 2003). Dünyanın birçok bölgesinde obezite üstünde yapılan çalışmalar sonucunda kedilerin ve köpeklerin %22-40 oranında obeziteye yakalandığı görülmektedir (Ülgen ve Akdoğan Kaymaz, 2013). 9-12 aylık köpeklerde obezitenin görülme sıklığı %6 değerinde iken yaşın ilerlemesiyle birlikte bu oran %40'lara kadar çıkmaktadır (Glickman ve ark, 1995). Hayvanlarda obezitenin görülmesi 6 ile 10 yaş arasında daha fazla raslandığı çalışmalar sonucunda bildirilmiştir (Lund ve ark., 2006).

Birçok türde vücut ağırlığı ve yağ dokusu artışının gonadal hormon seviyesi ile yakın bir bağlantı içinde olduğu bildirilmiştir. OHE operasyonundan sonra hayvanların vücut kompozisyonu değişmekte ve ağırlık artışı gerçekleşmektedir. Bunun nedeni ise çok net olarak bilinmemektedir. Çalışma sonuçlarına göre bu durumun glikoz ve yağ metabolizması ile OHE sonrası değişen hormon profilinden kaynaklanması yüksek ihtimaldir (Hoenig ve Ferguson, 2002). Kanchuk ve ark. (2003)'ı yaptıkları çalışmada, OHE sonrası gözlenen vücut ağırlığındaki artışın lipoprotein lipaz (LPL) aktivitesinin bir sonucu olmadığını gözlemlemişlerdir. Bazı çalışmalarda OHE operasyonunun yapılması hayvanların yem tüketimini artırdığı için obeziteye neden olduğunu belirtilirken (Gale ve Van Itallie, 1979; Fettman ve ark., 1997; O'Farrell ve Peachey 1990), başka çalışmalarda ise OHE operasyonu yapılan hayvanların yem tüketiminde herhangi bir artışın olmadığını bildirmektedir (Salmeri ve ark., 1991). Bazı çalışmalar da ise (Chu ve ark., 1999; Jeusette ve ark., 2006) OHE operasyonu sonrasında gözlenen kilo artışını östrojenin ortadan kalkması sonucu azalan leptin düzeyi ile ilişkilendirmiştir. Kısırlaştırma operasyonu yapılan hayvanların fertil hayvanlara oranla obeziteye yakalanma ihtimali daha yüksek olup ve bu hayvanlarda diabetes mellitus'un gözlenmesi kısırlaştırılmayan hayvanlara göre iki kat daha fazladır (Panciera ve ark, 1990).

Kırşan ve ark. (2014), dişi köpeklerde OHE operasyonunun vücut ağırlığı, total kolesterol, trigliserit, karaciğer enzim değerleri ve glikoz seviyesi üzerine etkilerini 15 adet sağlıklı, değişik yaş, ırk ve ağırlıktaki köpeklerde araştırmışlardır. Bu çalışma boyunca hayvanların beslenme alışkanlıkları ve diyetlerinde herhangi bir değişikliğe gidilmeden bir yıl izlenmiş ve gerekli ölçümler yapılmıştır. Araştırmacılar operasyon öncesinde tüm hastalara ait vücut ağırlıkları ortalamasını $12,66 \pm 0,22$ kg olarak belirlemişler, operasyon sonrası 3, 6 ve 12. aylarda ise bu değerler sırasıyla $13,07 \pm 0,18$ kg; $13,44 \pm 0,17$ kg; $14,09 \pm 0,20$ kg olarak ölçmüşlerdir. Bu, çalışmada kısırlaştırdıkları köpeklerin operasyon sonrası vücut ağırlığı ortalamalarını operasyon öncesindeki dönem ile karşılaştırdıklarında vücut ağırlıklarında operasyon sonrası 3. ayda %3,2; 6. ayda %6,1 ve 12. ayda %11,29 artış saptamışlar ve bunun da istatistik yönden önemli ($P < 0,05$) olduğunu bildirmişlerdir (Çizelge 1.2).

Çizelge 1.2. Operasyon sonrası meydana gelen ortalama vücut ağırlık artışları (Kırşan ve ark., 2014).



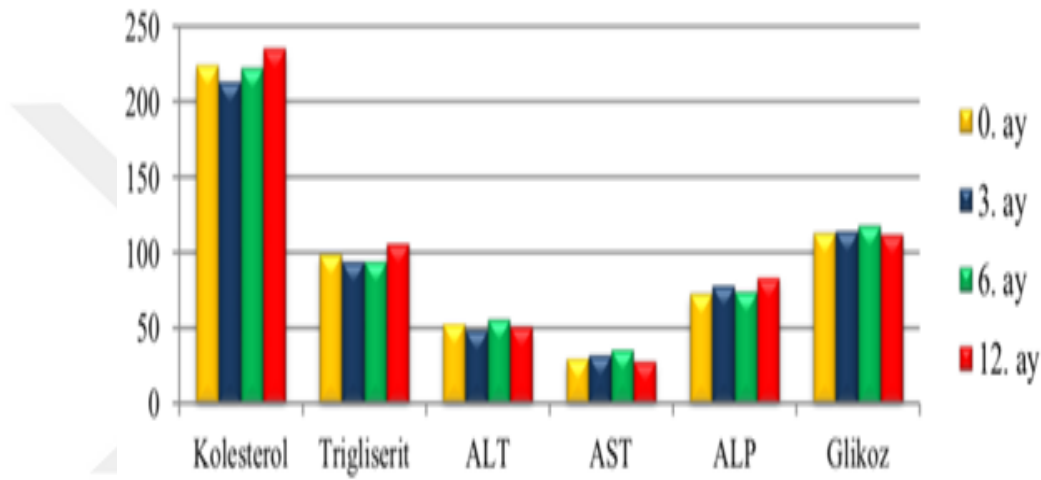
Ayrıca Kırşan ve ark. (1998)'i yaptıkları bir başka çalışmada, operasyon öncesinde köpeklerin vücut ağırlığı ortalamasını 28,2 kg olarak bulmuşken, operasyondan altı ay sonra bu değer 30,3 kg'ye çıktığını gözlemlemişlerdir. Araştırmalarında operasyon başlangıcında ve sonunda tartılan vücut ağırlığının farkını istatistiki açıdan önemli bulmuşlardır. Ayrıca vücut ağırlığındaki bu artışın, köpeklerin eğitim almasında ve görev yapan köpeklerin faaliyetlerini de olumsuz yönde etkilemediğini belirtmişlerdir.

McGreevy ve ark. (2005)'i OHE operasyonu yapılan 1120 dişi köpekten %51,2'sinin kilosunun normal değerler içinde kaldığını belirtirken, %39,2'sinin fazla kilolu ve %8,7'sinin ise obez olduğunu bildirmişlerdir.

Kırşan ve ark. (2014)'nın köpeklere ait açlık total kolesterol, trigliserit, Alanin aminotransferaz (ALT), Alkalen fosfataz (ALP), Aspartat aminotransferaz (AST) ve glikoz değerlerini operasyon öncesi ve operasyon sonrasında 3., 6. ve 12. aylarda ölçüp sonuçları istatistiksel anlamda önemsiz ($P < 0,05$) bulmuşlardır (Çizelge 1.3). Buna karşın Jeusette ve ark. (2005)'nin yapmış oldukları çalışmada kronikleşen

obezite durumlarında; köpeklerde plazmadaki kolesterol ve trigliserit konsantrasyonlarında belirgin bir artışa neden olduğunu bildirirken, Kanchuk ve ark. (2003)'nın yaptıkları başka bir çalışma sonucunda ise operasyon sonrasında glikoz ve triacylglicerol konsantrasyonları değişmezken, insülin ve leptin konsantrasyonunda artış gözlemişlerdir.

Çizelge 1.3. OHE öncesi ve sonrası açlık total kolesterol, trigliserit, ALT, ALP, AST ve glikoz değerleri (Kırşan ve ark., 2014).



Hoening ve Ferguson (2002) yapmış oldukları çalışmada OHE operasyonunu takip eden 4., 8. ve 16. haftada kedilerde vücut kütle indeksi, aldıkları kalori ve kilo takibini yapmışlardır (Çizelge 1.4). Araştırmacıların yapmış oldukları çalışmada operasyon sonrası dönemde hayvanların vücut ağırlıklarında ve vücut kütle indekslerinde çok önemli bir fark saptamazken hayvanların bu süreç içinde aldıkları kalori miktarında azalma olduğunu belirlemişlerdir. Araştırmanın yapıldığı dönem içinde hayvanların fiziksel aktivitelerinde de belirgin bir değişiklik saptanamadığını bildirilmiştir. Araştırmacılar hayvanların operasyondan önceki dönemde olduğu gibi aynı düzeyde beslenmesinin bir ağırlık artışına neden olacağını belirtmektedirler. Backus ve ark. (2007)'nin yaptıkları çalışma sonucunda, kedilerin yağ değeri fazla olan besinlerle beslenenlerde değil, yüksek karbonhidrat içeren besinlerle beslenenlerde vücut ağırlığında artışın görüldüğünü ortaya koymuşlardır. Jeusette ve ark., (2006) operasyon sonrasındaki dönemde alınan enerji miktarlarının operasyon

öncesi dönemine göre azaltılması gerektiği ve bu değerinde en az %30 oranında olması gerektiğini çalışmasında belirtmişlerdir.

Çizelge 1.4. Kedilerde operasyonu takip eden 4., 8. ve 16. haftalarda vücut kütle indeksi, alınan kalori ve kilo (Hoenig ve Ferguson, 2002).

Kedi	Zaman	Ağırlık (kg)	BMI (kg/m²)	Kalori alımı (kcal/kg)
Dişi	OHE operasyonu öncesi	3,4 ± 0,3	37,6 ± 2,9	65,6 ± 4,1
	4 hafta sonra	3,4 ± 0,4	-	67,9 ± 2,5
	8 hafta sonra	3,5 ± 0,4	38,8 ± 3,3	60,1 ± 6,1
	16 hafta sonra	3,4 ± 0,4	37,0 ± 3,9	57,0 ± 7,7

Jeusette ve ark. (2006)'ı yaptıkları çalışma sonucunda köpeklerin yağlı, proteinli ve adlibitum beslemesi sonucunda vücut ağırlığında ve yemek tüketiminde artış gözlemişlerdir. Kedilerin adlibitum beslemesi sonucu ilk ayında enerji alımında ve ghrelin konsantrasyonunda artış, ilerleyen dönemlerde ise bu değerlerde azalma gözlemişlerdir. Leptin, vücut ağırlığı, thyrotropin (TSH), total triiodothyronine (TT3) ve total thyroxine (TT4) konsantrasyonlarında önemli düzeyde bir artış belirlemişlerdir. Çalışma sonuçlarında; köpeklerde tiroid hormonlarının, ghrelin ve leptin konsantrasyonlarının vücut ağırlığında gözlenen artış sonucunda değişim gösterdiklerini ortaya koymuşlardır.

İnsanlardaki obezite tedavisinde ilaç tedavisi, diyet, psikolojik ve davranışsal değişimler, egzersiz ve ameliyat uygulanmaktadır. Evcil hayvanlarda bu seçeneklerin çoğu geçerliken cerrahi yöntemin yapılması etik açıdan doğru karşılanmamaktadır. Ayrıca bu durumdan farklı olarak günümüzde köpeklerin ve kedilerin kilo vermesi için herhangi bir farmasötik bileşik bulunmamaktadır (German, 2006).

Operasyon sonrasındaki dönemde obezite oluşumunun önüne geçilmesi sağlık açısından önemlidir. Obezitenin önlenmesi hem hayvanların yaşam kalitesini artırmakta hem de yaşam süresini uzatmaktadır (Zoran, 2010). Obezite

komplifikasyonunun oluşumu, operasyondan sonraki dönemde beslenmeye dikkat edildiğinde önüne geçilebilecek bir komplifikasyondur (Tez ve ark., 2019). Operasyon sonrasındaki dönemde hayvanların kilo alma riskine karşı köpek ve kedi sahipleri bilgilendirilmelidir. Aksatılmadan düzenli olarak kilo takiplerinin yapılması konusunda hayvan sahipleri uyarılmalı ve uygun besleme ile egzersiz programları sayesinde kilo artışının önüne geçilmelidir (Kırşan ve ark., 2014). Ayrıca alınan enerji miktarlarında kısıtlamalar gerekli görülmektedir (Jeusette ve ark., 2006).

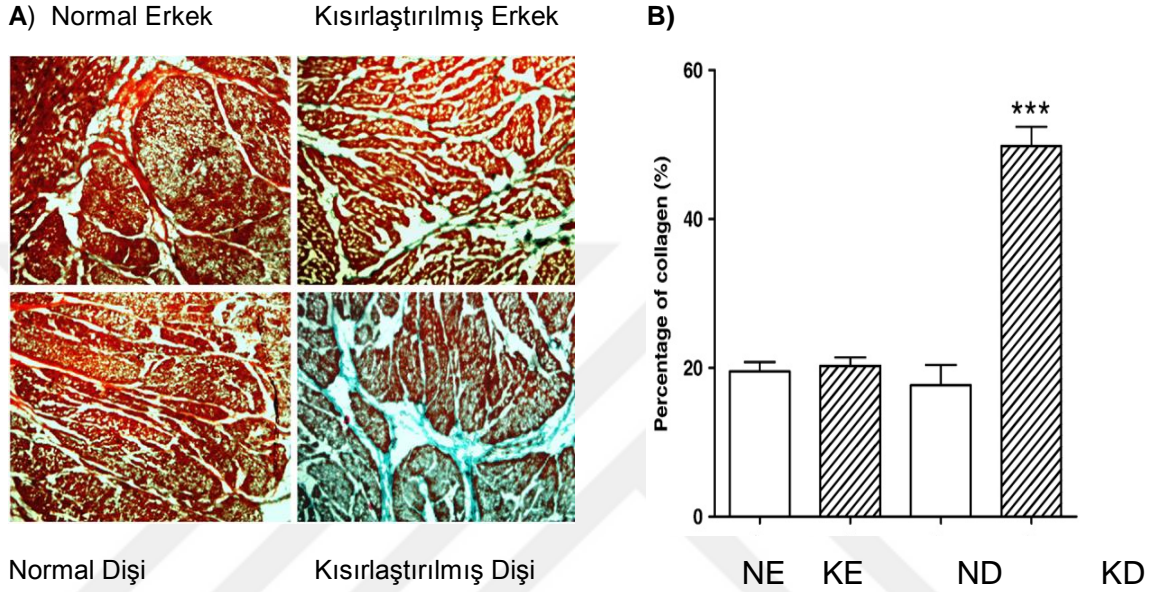
1.4.2. Üriner İnkontinans (İdrar Kaçırma)

Üriner inkontinans, kısaca istem dışı idrar yapma ya da kaçırma olarak tanımlanabilir. Çoğunlukla hayvanın uyuduğu esnada altını ıslatması şeklinde gözlenen durum koşarken, atlama zıplama anında, öksürme veya havlama durumunda, oturma pozisyonu gibi değişik zaman ve pozisyonlarda da gözlenebilir (Reichler ve Hubler, 2014). Kısırlaştırma operasyonundan yaklaşık 2-5 yıl sonrasında üriner inkontinans belirtileri görülmeye başlanır. Fakat operasyondan hemen sonra oluşabileceği gibi operasyondan 10 yıl sonrada şekillenebilir. Bu nedene bağlı olarak uzun süre boyunca hayvanların kısırlaştırması ile üriner inkontinans oluşumu arasındaki ilişki çözülememiştir (Thrusfield ve ark., 1998; de Bleser ve ark., 2011). OHE operasyonlarını takip eden dönemlerde oluşan üriner inkontinans olguları özellikle hayvan sahipleri için önemli bir sorun olarak kendini göstermektedir. Kedi ve köpeklerin kısırlaştırma operasyonu sonrasında (OVE ile OHE) gözlenen bu durum ayrıca menopoza sonrası ya da nedeni ne olursa olsun OVE veya OHE operasyonu geçirmiş kadınlar için de önemli bir sorun olmaktadır. Bu istenmeyen durumdan etkilenen iki grupta (karnivor ve insan) da ana neden olarak gonadal steroidlerin eksikliğinden olduğu bildirilmiştir (Coit ve ark., 2008). Hayvanların kısırlaştırıldığı yaş üriner inkontinansın görülme yüzdesini etkilemektedir. OHE operasyonu sonrasında bu komplifikasyonun oluşma ihtimali %5-20 arasında değişim gösterirken, operasyona alınmayan hayvanlarda bu komplifikasyonun görülme oranı %0-1 gibi değerlere inmektedir (Thrusfield ve ark., 1998). Erken dönemde opere edilen hayvanlarda bu değer yükselerek %60 gibi

oranlara ulaşabilmekte ve operasyonun uygulandığı hayvanların yaşı küçüldükçe görülme oranı artmaktadır (Reichler ve Hubler, 2014). Victor Spain ve ark. (2004)'nın köpekler üzerinde yapmış oldukları çalışmada, 3 aylık yaştan önce OHE operasyonu yapılan köpeklerde (n=1842) üriner inkontinans oluşma riskinin daha fazla olduğunu ve uzun süren tedaviye gerek duyulduğu sonucuna varmışlardır. Operasyonun pubertas sonrasında yapılması ve operasyondan önce hayvanın bir iki siklus geçirmiş olması ise görülme oranını düşürmektedir (Reichler ve Hubler, 2014). Stöcklin-Gautschi ve ark. (2001)'nin 206 dişi köpek üzerinde yapmış oldukları çalışmada üriner inkontinans klinik belirtilerinin kısırlaştırma operasyonu sonrası 2 ile 10 yıl içinde, hayvanların hem uyurken hem de uyanırken oluştuğunu gözlemlemişler ve bu klinik belirtilerin erken yaşta opere edilen köpeklerde ileri yaşta operasyona alınan köpeklere oranla daha belirgin olduğunu tespit etmişlerdir.

Kısırlaştırma operasyon sonrası çalışmalarda gözlenen üriner inkontinans, altta yatan patofizyolojik mekanizma halen tam olarak aydınlatılamamıştır. Yapılan çalışmalar sonucu operasyonu takip eden bir yıl içinde üretral sfinlter basıncında azalmalar görüldüğü ve bu basıncın kritik seviyenin altına düştüğü durumda ise üriner inkontinans komplikasyonunun gözlendiği belirlenmiştir. Bu gözlenen fiziksel değişikliğin sebebinde östrojen ve buna bağlı olarak GnRH, follikül stimüle edici hormon (FSH) ve LH düzeylerindeki değişimler sonucu şekillenmektedir ve aynı zamanda operasyon sonrasında bu hormonların idrar yollarındaki reseptör sayılarında da bir azalma gözlenmektedir (Reichler ve Hubler, 2014). Coit ve ark. (2008)'ı, yapmış oldukları çalışmada kısırlaştırılan hayvanlarda operasyon sonrasında idrar kesesinin düz kaslarının nörojenik ve elektriksel uyarımlara tepkisinin kısırlaştırılmayan hayvanlara göre daha düşük olduğu belirlemişlerdir. Bu doğrultuda idrar kesesi boşaltım kaslarında kasılmalarda farklılıklar oluşmaktadır. Erkek ve dişi köpeklerin kısırlaştırılması sonrasında detrusor kaslarında muskarinerjik ve elektriksel uyarımlara cevap azalmaktadır. Araştırmacıların gözlediği bir diğer bulgu ise idrar kesesi duvarının fiziki yapısında değişimlerin meydana geldiğidir. Araştırmacılar kısırlaştırılan ve kısırlaştırılmayan hayvanların idrar keselerini Mason's Trichrome Orange G ile boyamışlar ve sonrasında kollajen artışı ile saptamışlardır. Kısırlaştırılan dişi hayvanların idrar kesesi düz kaslarındaki kollajen

oranının belirgin oranda arttığı ve bu artışın üriner inkontinens oluşumu ile bağlantılı olduğu, ancak görülen bu artışın kısırlaştırılan erkeklerde gözlenmediğini belirtmişlerdir (Şekil 1.3). Aynı zamanda bu durum opere edilen erkek hayvanlarda üriner inkontinans oluşumunun çok daha düşük oranda gözlenmesini de açıklamaktadır.



Şekil 1.3. İdrar kesesi duvarındaki kollajen oranı. A: Trichrome Orange G ile boyanan histolojik kesitlerin görüntüsü B: Tabloda kollajen yüzdesi görünüm (Ne: Normal Erkek, KE: Kısırlaştırılmış Erkek, Nd: Normal Dişi, KD: Kısırlaştırılmış Dişi) (Coit ve ark., 2008).

İdrar tutma durumu; mesane boynu kasılmalarına, idrar kesesi depolaması ile üretral kapanmaya yol açan anatomik ve fizyolojik faktörlerin karşılıklı etkileşmesinden kaynaklanır. Üretranın kapanması sempatik sinirlerin kontrol altında olup, hipogastrik sinir sistemi tarafından idrar yolunda bulunan α -adrenerjik reseptörlere iletilir. Ayrıca bazı ekstra üretral yapılar; dış iskelet kası ve periüretral kollajen veya üretral mukozal kan akımının da idrar tutmayı etkilediği bildirilmiştir (Lane, 2003).

Üriner sfinkter mekanizma yetersizliği (USMI), OHE operasyonu sonrasında en çok görülen işeme bozukluğudur (Rehichler ve Hubler, 2014). İstem dışı olarak şekillenen idrar çıkışı ve menopoz sonrası kadınlar ile opere edilen dişi karnivorlarda

görülen üriner inkontinans komplikasyonu, her iki grupta (kadınlarda ve opere edilen dişi karnivor) da östrojenin üretral sfinkter kasılmasına etkisi ile ilişkilendirilmiştir. Bu durumun altında yatan patofizyolojik mekanizma net olarak anlaşılmamış olsa bile tıbbi tedavisi normalde başarılıdır (Reichler ve Hubler, 2014). Yapılan çalışma sonuçlarında üretral sfinkterde östrojenik reseptörler bulunduğu belirlenmiş (Smith ve ark., 1990) ve bu komplikasyonun gözleendiği hayvanlar ile kadınlarda östrojen uygulamaları ile tedavi edilebilmiştir. Ayrıca östrojenin diğer etkisi, α -adrenerjik reseptörlerin katekolaminlere karşı duyarlılığını artırıp üretral sfinkter fonksiyonunun iyileşmesini sağlar (Reichler ve ark., 2004). Bunların da dışında ayrıca beyinde idrar yapmayla ilgili merkezde de seks steroidlerine ait reseptörler bulunmaktadır (Hextall, 2000).

Kısırlaştırma operasyonuna bağılı olarak oluşan üriner inkontinans vakalarında deęişik saęaltım seçenekleri bulunmakta ve oldukça iyi sonuçlar alınmaktadır. Üriner inkontinans komplikasyonu gözlenen hastalarda tedaviye başlamak için atılacak ilk adım; α -adrenerjik agonistlerin kullanılmasıdır. Verilen α -adrenerjik agonistler, üriner sfinkterdeki α -adrenerjik reseptörlere baęlanarak üretral kapanma basıncını artırır. Tedavinin başarısı efedrinin kullanıldıęı olgularda %74-93, fenilpropanolaminin kullanıldıęı durumlarda ise %86-96 arasında deęişmektedir. Alfa-adrenerjik agonistlerin kullanıldıęı hastalarda kan basıncını artırdıęı unutulmamalıdır. Ayrıca bu ilaçlar glokom, tansiyon ve böbrek hastalıkları gibi rahatsızlıkları olanlarda kullanılmamalıdır (Ponglowhapan ve ark., 2012; Reichler ve Hubler, 2014).

Depo GnRH analogları (Deslorelineacetate 4,7 mg) deri altı uygulanmasında tek seferde bile %50 oranında bir iyileşme saęlayıp, OHE operasyonu geçirmiş hayvanlarda herhangi bir yan etkisi olmadığı bildirilmiştir. Bu nedenle de α -adrenerjik agonistlerin kullanımının kontrendike olduęu hastalarda rahatlıkla kullanılabileceęi bildirilmiştir (Reichler ve Hubler, 2014).

Beceriklisoy ve ark. (2005)'nin OHE operasyonu sonrası üriner inkontinans komplikasyonunun görüldüęü dişi köpeklerin farmakolojik tedavisi yönünde

yaptıkları çalışmada; efedrin veya efedrin + estradiol benzoat tedavisi uygulanan gruplarda tedavi başlangıcını takip eden 10 ile 16 gün sonunda hayvanlarda idrara çıkma sayılarında azalmalar olduğunu bildirmişlerdir. Efedrin kullanılan grubun %50'sinde klinik belirtiler azalmış fakat tam olarak ortadan kalkmamıştır. Bu hayvanlara estradiol benzoat uygulanması ile tedavinin 3-4 ay sonra tekrarlanması sonucunda tam tedavi sağlanmıştır. Diğer bir grup çalışmada ise Incürin® (Estradiol) tedavisi uygulanmış ve hayvanların 4/5'inde (% 80'inde) başarılı olmuştur. Hayvanlarda tedavi süresi 9 ile 14 gün sürmüştür ve tedavi bırakıldıktan sonraki 8 ile 24 ay içerisinde tekrarlama gözlenmediği bildirilmiştir.

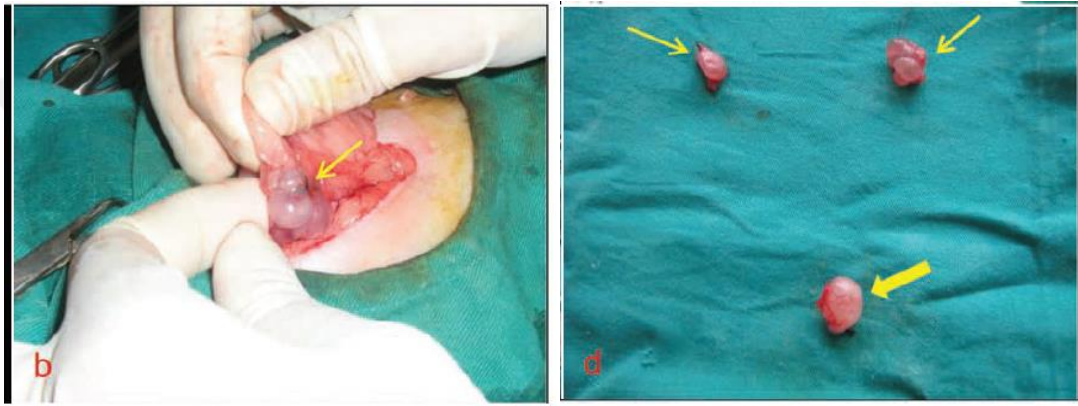
Ayrıca üriner inkontinans komplikasyonunun tedavisi amacıyla ürotropeksi, kolposuspensiyon gibi cerrahi girişimler ya da endoskopik/laparoskopik teknikler ile submukozal olarak kollojen veya poliakrilamid hidrojel, hyaluronik asitin gibi maddelerin sfinktere enjeksiyonları gibi yöntemler ile başarılı tedaviler sağlanabilmektedir (Reichler ve Hubler, 2014). Kolposuspensiyon ve ürotropeksi tedavide yaklaşık %50 oranında başarı sağlamaktadır. Yalnız ürotropekside komplikasyonun görülme oranı fazla olduğu için, kolposuspensiyon daha sıklıkla uygulanan bir prosedür haline gelmiştir (Stephanie ve ark., 2010).

1.4.3. Ovarian Remnant Sendrom (Ovaryum Kalıntısı Sendromu)

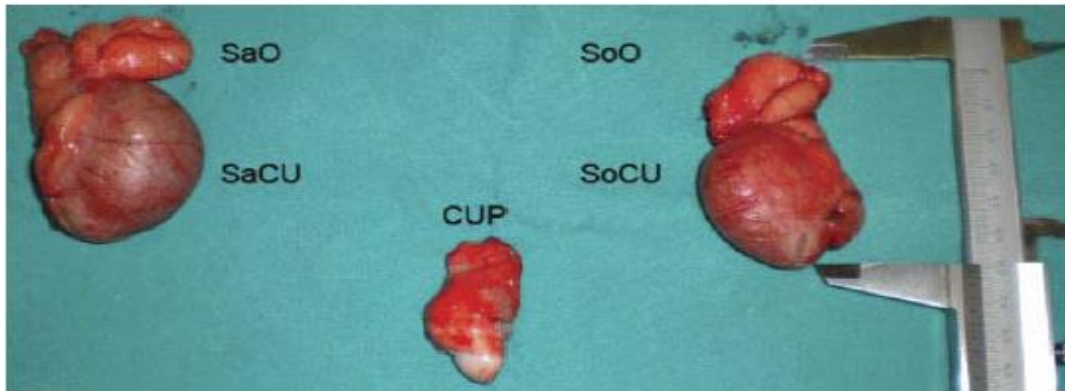
ORS, köpek ve kedide OHE operasyonu sonrası görülür (Howe, 2006; Smith ve Séguin 2013). Kedi ve köpeklerde görülen genel semptom, östrus belirtilerinin tekrar şekillenmesidir (Wallace, 1991). Bu sendrom köpeklerde daha çok sağ tarafta görülür (Ball ve ark., 2010; Blacklock ve ark., 2016; Sontaş ve ark., 2007; Wallace, 1991). Sağ ovaryumun anatomik konumu; sol ovaryuma göre, daha kranialde ve derin konumda bulunmaktadır (Oliveira ve ark., 2012; Sontaş ve ark., 2007). Bu durumda olasılıkla sağ ovaryumunun daha kranial konumda olmasından ve operasyon sırasında bazı vakalarda ulaşılmasının zor olmasından kaynaklandığı bildirilmektedir (Ball ve ark., 2010).

ORS komplikasyonunun oluşmasındaki sebepler arasında ovaryumları görece ve uygun ligatür atılabilecek genişlikte ensizyonun yapılmamış olması ve ovaryumlara atılan hatalı ligatür ve sağ ovaryumun anatomik konumu olarak sayılabilmektedir (Wallace, 1991).

Genel olarak OHE operasyonu sırasında ovaryumlardan birinin veya bir kısmının karın boşluğuna bırakılması sonucunda meydana gelmektedir (Şekil 1.4, Şekil 1.5).



Şekil 1.4. Kısırlaştırma operasyonu sonrasında vücutta kalmış olan ovaryum dokularının görüntüsü (Demirel ve Baki Acar, 2012).



Şekil 1.5. ORS'de laparotomi uygulaması sonrasında vücuttan uzaklaştırılan dokuların görünümü. Sağ ovaryum (SaO), Sağ cornu uteri parçası (SaCU), Corpus uteri parçası (CUP), Sol ovaryum (SoO), Sol cornu uteri parçası (SoCU), (Sontaş ve ark., 2010).

Ayrıca karın boşluğuna düşen ovaryum parçaları karın içi organlarıyla birleşerek fonksiyon göstermesi ve çok nadir de olsa ovaryumu asan bağlarda

fonksiyonel yapıları içeren hücrelerin bulunması durumu neden olarak sayılabilir (Alaçam, 2008; Wallace, 1991). Miller (1995) yaptığı çalışma sonucunda, kalan ovaryum dokusunun etrafındaki dokulara yapıştığını gözlemlemiştir. Cerrahi teknikteki yapılan hataların ORS oluşumu için en muhtemel sebep olduğu düşünülmektedir (Ball ve ark., 2010).

ORS şekillenen köpeklerde fiziksel değişiklikler normal proöstrus-östrus bulguları ile aynıdır (Alaçam, 2008; Oliveira ve ark., 2012). Proöstrus kanaması, davranışsal değişiklikler (Sontaş ve ark., 2007), çok az vaginal akıntı ve vulva ödemi görülür. Kanama hiç şekillenmez, şekillense bile az miktarda meydana gelir. Köpeklerde östrüstan sonra hayali gebeliklerin şekillenmesi de mümkündür (Alaçam, 2008). Operasyonu takip eden dönemde östrus belirtilerinin tekrarlanma uzunluğu değişir (Miller, 1995). Demirel ve Acar (2012) yapmış oldukları çalışmada, OHE sonrası östrus bulgularının 3 ile 8 ay arasında gerçekleştiğini bildirmişlerdir. Kırşan ve ark. (2013)'ün yapmış oldukları çalışmada bu sendromu çok sayıda jinekolojik komplikasyonlara yol açabilen ve köpeğin genel durumu üzerinde zararlı etkilere neden olabilecek iatrojenik bir durum olarak nitelendirmişlerdir. Köpeklerde kedilere kıyasla daha fazla şekillenir, bunun nedeni ise daha fazla miktarda periovarian yağ dokusu olması, ovaryumun direkt olarak gözle görülmemesi ve ovaryumların karın boşluğunun daha derin kısımlarında yer almasından dolayı ulaşma güçlüğü yaşanmasıdır (Ball ve ark., 2010). Muraro ve White (2014) yaptıkları çalışmada, OHE operasyonu dışında OVE yi takiben de östrus belirtileri oluşturan fonksiyonel ovaryum dokusunun kalıntısının oluştuğunu ve uygun olmayan OHE operasyonunun sonrasında nadir de olsa yalancı gebelik şekillendiğini bildirmişlerdir. Yaptıkları çalışmada operasyonu takiben iki köpekte 12 ay içinde meme gelişimi ve laktasyon dahil olmak üzere yalancı gebelik ile sonuçlanan ORS saptamışlar, östrus ve vaginal sitoloji ile bu sendromu doğrulamışlardır. İnsidansının ise %0,11 gibi çok düşük oranda olduğunu belirtmişlerdir.

Sendromun tanısında vaginal sitoloji, progesteron-östrojenik seviyesinin değerlendirilmesi, hormon uyarma yöntemi veya deneysel laparotomi yapılabilir (Alaçam, 2008). Ayrıca Miller (1995) ve Sontaş ve ark. (2007), yaptıkları

çalışmalarında, ORS tanısının hormonal veriler, vaginal sitoloji ve laparotomi dışında klinik belirtilere ve anamneze de dayandığını söylemiştir. Sonuç olarak daha önceden kısırlaştırılmış kedilerde, tekrar östrus belirtileri meydana gelip vaginal akıntıdan dolayı şikayet meydana geliyorsa vaginal smear ve ultrasonografik muayeneler tanı için yeterli olurken, sadece ovaryum dokusu varlığında kediler östrus döneminde yapılacak jinekolojik muayene bulguları, vaginal smear ve LH-stimulasyon testi ile tanıya varılabilir (Kırşan ve ark., 2011).

ORS'nun klinik belirtileri östrojenin etkisi ile uyumlu olup, klinik olarak östrus ve proöstrus bulguları saptanabilir (Ball ve ark., 2010). Demirel ve Acar (2012) çalışmalarında ORS'lu hayvanlarda yaptıkları vaginal sitoloji bulgularının östrus ile uyumlu kornifiye yüzeysel epitel hücrelerinin yoğun olduğu yönünde bildirimde bulunmuşlardır. Kedilerde östrojen etkisiyle oluşan epitel değişiklikleri, mukus, döküntü hücreleri köpeklere göre daha yoğundur (Alaçam, 2008). Kedilerin vaginal sitolojisi köpeklere göre daha farklıdır, bundan dolayı kedilerde ORS teşhiste klinik bulgulara, tanıya, hormonal testlere ve laparotomi kombinasyonuna daha bağımlıdır (Miller, 1995).

Ovaryum kaynaklı steroid hormonların araştırılması diğer bir yöntemdir. Köpeklerde progesteron ölçümlerine daha çok başvurulur. Proöstrus evresinde progesteron konsantrasyonu 2 ng/ml'nin altında seyrederek ve bu yüzden tanı amacıyla örnekler proöstrus ile östrus döneminde sonra alınmaktadır. Progesteron konsantrasyonunun 2 ng/ml'nin üstüne çıkması fonksiyonel bir korpus luteum'un olduğunu belli eder (Alaçam, 2008).

ORS'da kullanılacak diğer bir yöntem İnsan Koryonik Gonadotropini (hCG) veya GnRH kullanılarak uyarılma yöntemidir (Sontaş ve ark., 2010). Hormon uyarma testleri en güvenilir yöntemlerden biridir (Alaçam, 2008). Kırşan ve ark. (2011)'ı çalışmasında inceledikleri olguda sadece tekrarlayan östrus şikayeti olduğundan, ovaryum varlığını kesinleştirmek için LH-stimulasyon testi yapmıştır. Bu hormonda follikülün luteinizasyonuna veya ovulasyona yol açarak progesteronun

artmasına neden olmuştur. Progesteron artışı aktif bir ovaryum dokusu varlığının göstergesidir.

Ovaryum dokusunun ultrasonografi ile tanımlanabilme başarısı ya da başarısızlığı, ultrasonografi çeken kişinin tecrübesi, muayene sırasındaki hayvanın siklusun dönemi ve kalan ovaryum dokusunun büyüklüğü ile ilgili olabilir. Ovaryum dokusunun yerinin doğru bulunması, dokunun tanımlanabilmesi için önemlidir ancak hata olasılığının fazla olduğun da unutulmamalıdır (Ball ve ark., 2010).

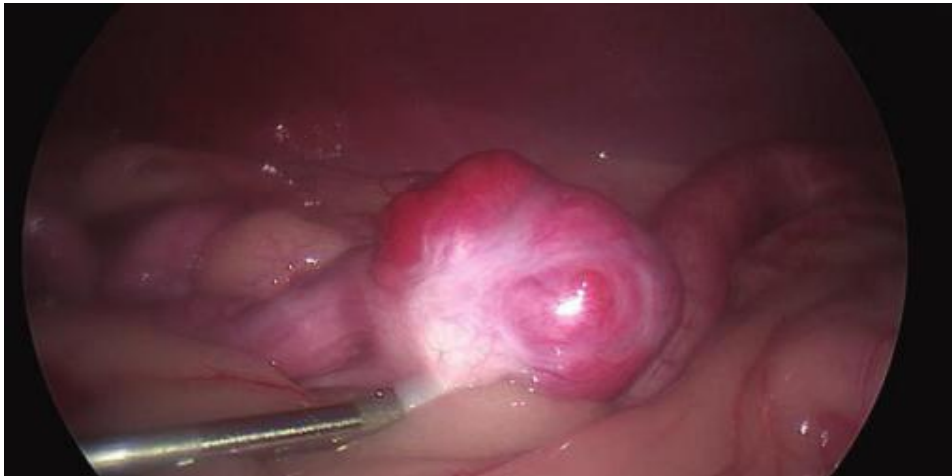Tanı amacıyla kullanılacak bir diğer yöntem ise ovaryum varlığında salgılanan ve ovaryum kökenli anti müllerian hormon (AMH)'dur. (Pir Yağcı ve ark., 2016; Turna Yılmaz ve ark., 2015). Transforming Growth Factor - β ailesinin bir üyesi olan AMH (Almeida ve ark., 2011); protein yapılı bir hormondur ve testislerde sertoli hücreleri ile ovaryumlarda büyümekte olan granüloza hücrelerinden sentezlenir (Anadol ve ark., 2016). Erkek fetuslarında müllerian kanalının küçülmesini sağlar (Josso ve ark., 1993). Yaşın ilerlemesi ile granüloza hücre sayısının azalması sonucunda protein yapılı olan AMH hormon seviyeside azalır (Korkmaz ve ark., 2016). Kısırlaştırma operasyonu sonrasında serum AMH konsantrasyonunun değerlendirilmesi, kedi ve köpeklerde yumurtalıkların varlığının veya yokluğunun belirlenmesini sağlar (Place ve ark., 2011; Pir Yağcı ve ark., 2016). Karakaş Alkan ve ark. (2017)'nin yapmış oldukları çalışmada, serum AMH düzeyinin kandan Enzyme-Linked Immunosorbent Assay (ELISA) testi yardımıyla, ovaryum varlığını da Revers-Transkriptaz Polimeraz Zincir Reaksiyonu (RT-PCR) ve İmmunohistokimyasal teknikle doğrulandığını ortaya koymuşlardır.

Operasyonda ovaryumların düzgün bir şekilde hemostatik pensler yerleştirildikten sonra ligatüre edilerek tamamen çıkartılması bu komplikasyonun görülmesini engeller (Ball ve ark., 2010). Diğer bir deyişle, OVE veya OHE operasyonu sonrası ovaryumların ve ovaryum dokularının bırakılmasından sonra oluşabilecek hastalıkların önlenmesi için ovaryumların bir bütün olarak uzaklaştırılması gerekir (Sontaş ve ark., 2010). Bunun içinde karın boşluğunun açıkça görülebildiği ve ovaryumlara ligatür atılabilecek büyüklükte ensizyon

yapılmalıdır. Operasyonun tekniğine göre uygun yerlere ligatür atılmalı ve ovaryum kalıntısı kalmayacak şekilde iki ovaryumda dikkatli çıkartılmalıdır (Sontaş ve ark., 2007). Ayrıca operasyondan sonra hayvanda vulvada şişlik, vaginada kanama, erkek hayvanlara karşı ilgili olma ya da tam tersi gibi klinik belirtiler görüldüğünde hasta ovaryum kalıntısının olma ihtimali yönünde muayene edilmelidir (Sontaş ve ark., 2010).

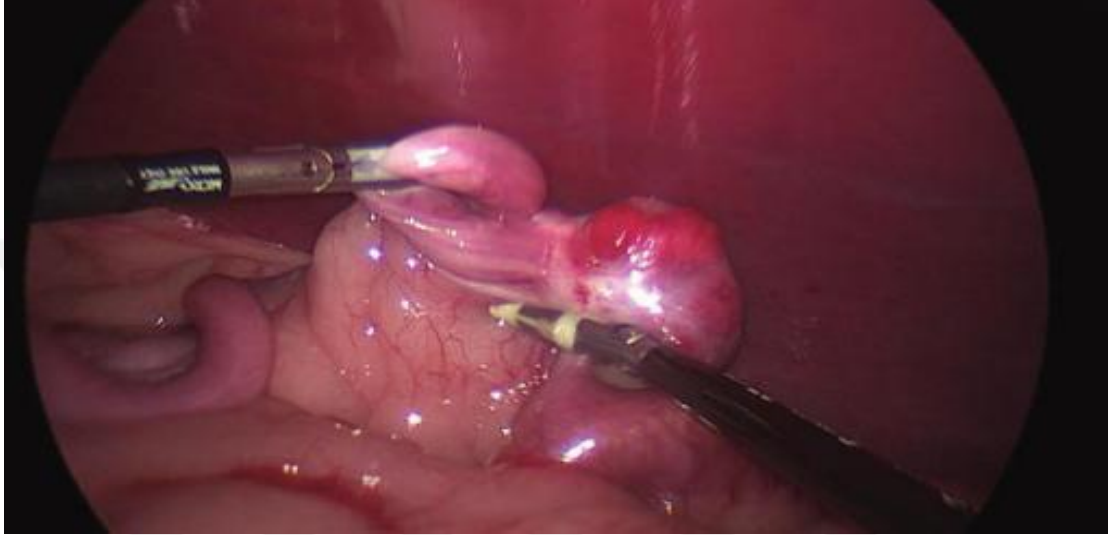Çoğu zaman kalan doku parçasının saptanması ve uzaklaştırılması güç olmakla birlikte; tanı kesinleştirildikten sonra kalan ovaryum dokularının cerrahi olarak uzaklaştırılması tercih edilen tedavi yöntemidir (Wallace, 1991).

Naiman ve ark. (2014)'ı ORS tedavisi için kullandıkları laparoskopik teknikle hayvanları sırt üstü yatırıp karnın ventral kısmındaki tüyelerinin tamamını kesmişlerdir. Bölgeyi aseptik olarak hazırlayıp laparoskopik üç portlu ya da tek portlu tekniği kullanmışlardır. Abdominal giriş için dikişsiz olan Hasson tekniğini kullanmışlardır. Batın içine 5 mm ve 29 cm'lik laparoskop ile girmişlerdir. Kelly forceps ve kör prob kullanılarak görülen ovaryum kalıntı dokusunu kavrayıp böbrek ve vücuttan uzaklaşarak kaldırmışlardır (Şekil 1.6).



Şekil 1.6. Ovaryumun vücutta kalarak şekillendiği ORS'nun laparoskopik tedavi sırasındaki görüntüsü (Naiman ve ark., 2014).

Naiman ve ark. (2014)'ı, yapmış oldukları çalışmada kalıntı ovaryum dokusu ile jejunum arasındaki yapışmayı önlemek için laparoskopik cihaz kullanmışlardır (Şekil 1.7). Kalan ovaryum dokusuna atılan kesiden sonra cihaz ile forcepse bağlı kalıntı ovaryum dokusunu birlikte çıkarılmıştır. Ameliyatı tamamladıktan sonra eksternal rektus fasiasına 2,0 ve 3,0 polydioksanone kapatmışlardır.



Şekil 1.7. OHE operasyonu sonrasında kalan ovaryum dokusunun jejenuma adezyonu (Naiman ve ark., 2014).

Kırşan ve ark. (2011)'ı yaptığı çalışmasında laparotomi yöntemi ile kalan ovaryum parçalarını aldıktan sonraki 5 gün içinde hastada östrus belirtileri ve vaginal akıntının geçtiğini, 15 gün sonrada östradiol ve progesteron seviyelerinin düştüğünü bildirmişlerdir.

Cerrahi girişimler dışında köpeklerde proöstrus ve östrusu erteleyen progestagenlere; kedilerde ise GnRH, megestrol asetat, medroksiprogesteron asetat uygulamalarına başvurulabilmektedir (Alaçam, 2008). ORS tedavisinde laparoskopik yöntemde hem üç portlu hem de tek portlu uygulaması başarılı bir şekilde kullanılabilir.

Komplikasyon riskini en aza indirip olumlu sonuç olasılığını artırmak için uygun vakanın seçimi, bilgili personellerin olması ve ekipmanın tam olması çok

önemlidir (Naiman ve ark., 2014). Kalan ovaryum ve uterus dokuları cerrahi hataya bağlı olarak şekillenen koplasyonlardır. Kedilerde şüpheli operasyonlardan sonra, yuvarlanma, kuyruğunu bir tarafta tutma, erkek hayvanların ilgi göstermesi gibi östrus belirtileri hakkında hayvan sahibi bilgilendirilmeli ve tekrar çağrılmalıdır (Demirel ve Acar, 2012).

1.4.4. Stump Piyometra

Stump piyometra; endojen (ovaryum doku kalıntısı) veya eksojen progestagenlerin aktivitesi sonucu kistik endometriyal hiperplazi ile komplike apseli uterus kalıntısı anlamına gelir (Smith ve Séguin, 2013).

Piyometra vakalarında en iyi sonuç alınabilen tek tedavi yöntemi OHE operasyonudur (Özyurtlu, 2012). Bu olgularda OHE operasyonu yapılırken serviksin kranyel kısmına konulan ligatür ile cervix arasında uzun bir parça kalıp bu parçanın alınmadığı durumda bu kısımda yeniden içerik toplanarak piyometra olgusu devam edebilmektedir (Alaçam, 2008). Kalan dokular cerrahi hataya bağlı şekillenebilir ve şekillenen bu stump piyometra vakaları ölümle sonuçlanabilmektedir (Demirel ve Acar, 2012). Granülomatöz bir kitle oluşumu sonucunda da stump piyometra meydana gelebilmektedir. Bu kitle oluşumunda sebeplerden biri olarak operasyonda kullanılan dikiş materyali de etkili olabilmektedir. Dikiş materyalinin oluşturduğu reaksiyon sonucu sekonder bakteriyel enfeksiyonlar da gelişebilmektedir (Haydardedeoğlu ve ark., 2010).

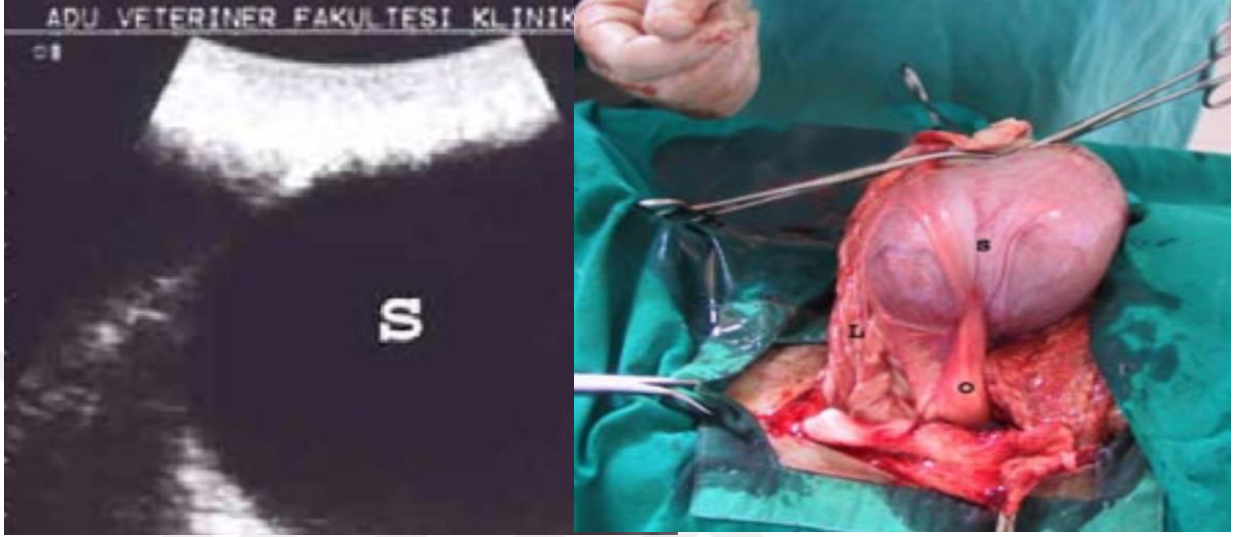Köpeklerde piyometra vakalarında C-reaktif protein (CRP), Serum amiloid A (SAA) ve Haptoglobin (Hp) serum düzeyleri önemli belirteçlerdir. Piyometra nedeni ile ameliyat edilen köpeklerde postoperatif dönemde bu olgunun tekrar nüks etmesi durumunda bu belirteçler sayesinde erken teşhis konulabilir (Dabrowski ve ark., 2009).

Piyometra vakalarında dokunun ve ligamentlerin yırtılmasını önlemek için içerikle dolu olan uterus parçaları abdominal duvar boyunca yavaşça eş zamanlı basınç uygulanarak çıkartılmalıdır. Stump piyometra'nın klinik ve laboratuvar bulguları piyometra ile aynıdır (Dinç ve Koç, 1994). Prulent bir akıntı veya kanlı bir sıvı dönem dönem görülebilmektedir (Howe, 2006). Daha önce hayvan OHE operasyonu geçirdiği için östrus belirtileri gösterip piyometra gelişse bile durumu ciddi olana kadar sahibi veteriner hekime başvurmamaktadır (Dinç ve Koç, 1994). Dinç ve Koç (1994) yaptıkları araştırmada, hastaneye gelen hastayı muayene ettiklerinde vulvada yoğun mukopulent hemorajik bir akıntı gözlemlemiş, spekulumla yaptıkları vaginal muayenede mukopulent hemorajik akıntıyı yoğun bir şekilde görmüşlerdir. Araştırmacılar çalışmalarında vaginadan aldıkları swap örneğinin incelemesinde yoğun miktarda nötrofil lökositler gördüklerini, kan glutraldehit testi yapıldığında şiddetli yangısal reaksiyondan dolayı kanın 20. Saniyede de pıhtılaştığını gözlemlemişlerdir. Dinç ve Koç (1994), ultrasonografik muayenede idrar kesesinin kraniodorsalinde anekojenik bir yapı olduğunu ve bu yapının yoğun bir sıvı ekosu olduğu sonucuna vararak hastanın stump piyometra olduğunun teşhisi koymuşlardır. Musal ve Tuna (2005) çalışmasında ise stump piyometranın operasyon hatasına bağlı olarak sıklıkla gelişen bir komplikasyon olduğunu belirttikleri çalışmalarında stump piyometranın gelişmesi için ORS'nun anahtar rol oynadığını bildirmişlerdir.

Stump piyometra tedavisinde antimikrobiyal uygulamalar geçici bir çözüm sağlamakta ve antibiyotik tedavisi bittikten hemen sonra olgu yeniden tekrarlamaktadır (Howe, 2006). Abdominal drenler ve PGF2 α uygulamaları ümit verici bir gelişme (Fransson ve Ragle, 2003) olsa da stump piyometranın asıl tedavisi operatif olarak yapılmalı (Dinç ve Koç, 1994), sorunun ortadan kalkması için etkilenilen doku cerrahi yolla uzaklaştırılmalıdır (Musal ve Tuna, 2005; Howe, 2006; Demirel ve Acar, 2012) (Şekil 1.8).

OHE operasyonu üremenin kontrolü amacıyla sıklıkla yapılan bir operasyon olmakla birlikte kurallara uygun yapılmadığında sürece komplikasyonların oluşması kaçınılmazdır. Bu nedenle, OHE'nin orta hat laparotomi yöntemi ile uygun genişlikte

bir ensizyon yapılarak ovaryumların ve uterusun doku parçası bırakılmadan dikkatli bir şekilde çıkartılması bu komplikasyonun görülmemesi için en başarılı yöntem olacaktır (Musal ve Tuna, 2005).



Şekil 1.8. Operasyon öncesinde ultrasonda gözlenen stump piyometra görüntüsü ve operasyonda uzaklaştırılan stump piyometralı doku. S: stump piyometralı uterus kalıntısı, O: ovaryum dokusu, L: ligamentum lata uteri parçası (Musal ve Tuna, 2005).

1.4.5. Operasyon Sırasında Oluşan Komplikasyonlar

OHE operasyonu, dişi hayvanların sterilizasyonu için kullanılan geri döndürülemez bir tekniktir. Bu teknik nedeniyle ameliyatla ilgili birçok komplikasyon görülebilir (kanama, yara iyileşmesinde gecikme, apseler ve enfeksiyonlar, dikiş problemleri vs.) ama bunlar dışında iatrojenik olarak bazı komplikasyonlar görülebilir (Kırşan ve ark., 2013). Sağlıklı kedi ve köpeklerde OHE operasyonuna ilişkin komplikasyon oranları cerrahın tecrübesine bağlı olarak %6'lara düşebilir, %20'lerin üzerine de çıkabileceği bildirilmiştir (Samojlović ve ark., 2015). Burrow ve arkadaşları (2005) intörn öğrencilerin yapmış olduğu 142 OHE operasyonunda gözlenen komplikasyonları belirlemişlerdir. Bu çalışma sonucuna göre gözlenen bütün komplikasyon oranlarınının %20,6 olduğunu bildirilmiştir (Çizelge 1.5).

Çizelge 1.5. İntörn öğrencilerinin 142 köpekte yaptığı OHE operasyonlarında görülen komplikasyon tipleri ve sayıları (Burrow ve ark., 2005).

İntraoperatif Gözlenen Komplikasyon	Sayı (%)
Operasyon esnasında gözlenen komplikasyonlar	
Sağ ovaryum arteri kanaması	7 (%5)
Sol ovaryum arteri kanaması	2 (%1,4)
Operasyon esnası total olarak gözlenen kanama	9 (%6,4)
Postoperatif gözlenen komplikasyonlar	
Lokasyonu belirlenemeyen kanama	2 (% 2,1)
Deri altı doku kanaması	1 (%0,7)
İshal	1 (%0,7)
Trakeitis	1 (%0,7)
Pancreatitis	1 (%0,7)
Operasyon bölgesi enfeksiyonu	7 (% 5)
Akıntılı operasyon bölgesi enfeksiyonu	5 (%3,5)
Yalancı gebelik	1 (%0,7)
Operasyon sonrası gözlenen total komplikasyonlar	20 (% 14,2)
TOPLAM KOMPLİKASYON ORANI	29 (% 20,6)

Yapılan çalışmalarda kısırlaştırma operasyonlarında cerrahi komplikasyon oranı dişi ve erkek köpeklerde %6,1-27 arasında, dişi ve erkek kedilerde ise %2,6-33 arasında olmak üzere çok geniş bir aralıkta değişim göstermektedir (Pollari ve ark., 1996; Romagnoli, 2008). Bu geniş aralığın nedeni büyük olasılıkla “komplikasyon” tanımındaki farklılıklardır.

Komplikasyon insidansı ile genel anestezi periyodunun yakından ilişkili olduğu düşünülmektedir. Anestezi süresine eklenen her dakika komplikasyon görülme olasılığını %2 oranında artırmaktadır. OHE operasyonu uygulanan hastaların anestezi süresinin uzman cerrah tarafından kısa tutulması komplikasyon oluşumunun azaltılması için son derece önemli faktördür (Çizelge 1.6).

Çizelge 1.6. OHE operasyonlarında farklı anestezi sürelerinde gözlenen komplikasyon oranları (Muraro ve White, 2014).

Anestezi Süresine Bağlı Gruplar (Dakika)	Komplikasyon		TOTAL
	Yok (%)	Var (%)	
30-34	144 (%9,7)	13 (%8,3)	157
35-39	701 (%93,8)	46 (%6,2)	747
40-44	280 (%93,3)	20 (%6,7)	300
45-49	200 (%88,5)	26 (%11,5)	226
50-54	227 (%95,4)	11 (%4,6)	238
55-59	71 (%83,5)	14 (%16,5)	85
TOTAL	1739 (%92,5)	141 (%7,5)	1880

Ayrıca hastanın ağırlığının da komplikasyonun görülmesiyle ilişkili olduğu, opere edilen hayvanın ağırlığında gözlenen bir kilogramlık artışın, komplikasyon oranını 1,03 faktör artırdığı bildirilmektedir (Muraro ve White, 2014) (Çizelge 1.7).

Çizelge 1.7. Hayvanların ağırlıklarına göre OHE operasyonu sonrası komplikasyon oranları (Muraro ve White, 2014).

Ağırlık Sınıfı	Komplikasyon		TOTAL
	Yok (%)	Var (%)	
15-19 kg	376 (%91,7)	34 (%8,3)	410
20-24 kg	406 (%94,6)	23 (%5,4)	429
25-29 kg	495 (%94,1)	31 (% 5,9)	526
30-34 kg	248 (%89,9)	28 (% 10,1)	276
35-40 kg	214 (%89,5)	25 (%10,5)	239
TOTAL	1739 (%92,5)	141 (% 7,5)	1880

Bazı çalışmalarda genç hayvanlarda, yaşlılara kıyasla daha az komplikasyona rastlandığı, diğer bir çalışmada ise 2 yaş sonrasında komplikasyonlarda ciddi artış olduğu bildirilmiştir (Pollari ve ark., 1996; Howe 1997; Romagnoli 2008). Ayrıca komplikasyon gözlenen durumlarda hastanın bulunduğu siklik dönemi de önem kazanmaktadır. Hemoraji ile bağdaştırılan komplikasyonların, dişi kedi ve köpekler kızgınlık döneminde östrojen etkisi altındayken kısırlaştırıldıklarında artması kaçınılmazdır. Artan komplikasyon oranında, uzayan ameliyat süresi ile artan vücut ağırlığı da önemli bulunmuştur (Howe 1997; Burrow ve ark., 2005).

Anesteziyle ilgili dikkat edilmesi gereken hususlar anestezi madde dozunun ve hayvanın anestezi altında geçirdiği sürenin minimumda tutulmasıdır. Kedi-köpeklerde morbidite ve mortalite oranını değerlendiren önemli çalışmalar genel risk faktörlerini ve kolaylıkla önlenilecek bazı spesifik risk faktörlerini saptamıştır (Brodbelt ve ark., 2008; Brodbelt 2009, Brodbelt 2010).

Kedilerde entübasyonla ilgili zorlukların ve kardiyomiyopatinin yaygınlığı nedeniyle, morbidite ve mortalite riskinin köpeklere kıyasla daha yüksek olduğu belirlenmiştir. 6 aylık ile 5 yaş arası grupta yer alan hayvanların dışında kalan hayvanlarda yapılan operasyonların en yüksek risk oranına sahip olduğu, daha genç yaşlarda risk nispeten düşükken, geriatric hayvanlarda riskin çok daha yüksek olduğu tespit edilmiştir. Anestezi indüksiyonu ve cerrahi hazırlık esnasında şiddetli hipotermi gerçekleşebilmektedir. Anestezi esnasında gelişen hipotermi de morbidite ve mortalite oranını hayli artırmaktadır. Operasyona alınan hayvanlarda vücut ısısı düzenli olarak kontrol edilmeli ve gerekirse dışarıdan sıcaklık verilmelidir. Çok genç yaşta hayvanlar başta olmak üzere tüm hayvanlar doz aşımının gerçekleşmemesi için hayvanlar tartıldıktan sonra buna göre doz ayarlamasının düzgün bir şekilde yapılması gerekmektedir (Brodbelt ve ark., 2008; Brodbelt 2009, 2010).

Anesteziyle ilgili kaygılar genellikle çok genç hayvanlarda yapılan OHE operasyonlarında daha fazla önem kazanmaktadır. 4-5 aylıktan küçük hayvanlarda; uygulanan anestezi ilaçların (kan dolaşımındaki proteinlerin düşük olmasına bağlı olarak) düşük oranda proteinlere bağlanması, çizgili kaslardaki azalan

glikoneogenezis ve minimal glikojen depoları nedeniyle hipoglisemiye yatkınlık, vücut ısısını koruma yetisinin azalması, renal ve hepatik fonksiyonların henüz tam gelişmemiş olması nedeniyle bu hayvanların anestezi ilaçları ve ağrı kesicileri metabolize etme ve atma kapasiteleri düşük yani anestezi riski yüksektir (Kustritz, 1999). Hipoglisemi oluşumunu önlemek için 10 haftalıktan küçük yavru köpek ve kediler operasyondan önce 3-4 saatten, daha büyük hayvanlarda ise 8 saatten daha uzun süre aç bırakılmamalıdır (Faggella ve Aronsohn 1993, Faggella ve Aronsohn 1994).

1.4.6. OHE operasyonları Sonrasında Daha Az Karşılaşılan Komplikasyonlar

Bazı çalışmalarda, dişi köpeklerin idrar kesesinde ve idrar yolunda, transizyonel hücreli karsinom vakalarının OHE operasyonu sonrası görülme riskinin 2-4 kat oranında daha fazla olduğu bildirilmiştir (Norris ve ark., 1992; Knapp ve ark., 2000). Kediler için de aynı durumun geçerli olduğu saptanmıştır (Kustritz, 2012). Airedale teriyeri, Beagle, Collie, İskoç teriyeri, Shetland çoban köpeği, Batı Highland beyaz teriyeri, Wire-haired fox terrierlerinin daha fazla risk altında olan köpek ırkları olarak belirtilmiştir (Ru ve ark., 1998).

Köpeklerde hemanjiyosarkom vakalarının görülme sıklığı %0,2, kedilerde ise %0,03 olarak bildirilmiştir (Reichler, 2009). Dişi köpeklerde dalak kaynaklı hemanjiyosarkom riski OHE operasyonu sonrası 2,2 kat, kardiyak hemanjiyosarkom riski 5 kat oranında arttığı belirlenmiştir (Prymak ve ark., 1988; Ware ve Hopper, 1999). Opere edilen kediler ile hemanjiyosarkom arasında herhangi bir ilişki bildirilmemiştir. Köpeklerde en çok risk altındaki cinsler Boxer, İngiliz Seteri, Alman çoban köpeği, Golden retriever, Danua, Labrador Retriever, Pointer, Sibirya kurdu (Husky) olarak saptanmıştır (Smith, 2003).

Osteosarkom, %0,2 oranında görülen, yaygın olmayan bir tümördür (Kustritz, 2007). Vaka sayısının OHE operasyonu ile birlikte 1,3-2 kat arttığı bildirilmiştir (Priester ve McKay, 1980; Ru ve ark., 1998). Yüksek risk altındaki köpek ırkları, Doberman pinscher, Danua, İrlanda seteri, İrlanda kurt köpeği, rottweiler ve St. Bernard olarak sıralanmaktadır (Ru ve ark. 1998; Chun ve DeLorimer 2003). Osteosarkom için diğer risk faktörleri yaşın ilerlemesi ve vücut ağırlığının artmasıdır (Ru ve ark., 1998; Cooley ve ark. 2002).

OHE operasyonu köpeklerde kutanöz mast hücreli tümör vakalarının operasyon uygulanmayanlara kıyasla daha yüksek oranda olduğu bildirilmiştir (White ve ark., 2006).

Uzun kemiklerdeki epifizyal plakta kapanma gonadal hormonların etkisiyle oluşmaktadır. Köpek ve kediler pubertas öncesi kısırlaştırıldığı takdirde epifizyal plaktaki kapanmanın ertelendiği yapılan çalışmalarda ortaya konmuştur (May ve ark., 1991; Kustritz, 1999). Puberta öncesi opere edilen kedilerde görülen epifizyal plak kırığı vakalarında artış olduğu yapılan bir çalışmada bildirilmiştir; ancak obezitenin bu duruma katkıda bulunmuş olabileceği de belirtilmiştir (McNicholas ve ark., 2002).

Vanhagen ve ark. (2005)'i yapmış oldukları çalışmada, OHE operasyonu yapılan boxer ırkı köpeklerin yapılmayan boxer ırkı köpeklere oranla kalça displazisi görülme olasılığının 1,5 kat daha fazla olduğu bildirilmiştir. Fakat yapılan bu çalışmada fazla kilolu olmanın etkisi hesaba katılmamıştır. Kealy ve ark. (2000)'nin yaptıkları çalışmada, kalça displazisi oluşumunda obezitenin de etkisinin önemli olabileceğini bildirmişlerdir. Erken dönemde OHE operasyonu yapılan köpeklerde

ilerleyen dönemde opere edilenlere oranla, kalça displazisinin şekillenme oranı daha fazladır (Victor Spain ve ark., 2004).

Şahal ve ark. (2011)'ı yapmış oldukları çalışmada OHE operasyonu geçirmiş 5 yaşında bir köpeğin operasyondan sonraki 2. günde İç Hastalıkları Kliniğine getirildiğini ve generalize tetanoz tanısı konduğunu bildirmişlerdir.

Veterinerlik Doğum ve Jinekoloji Anabilim Dalı olarak OHE operasyonu en yaygın uygulama alanı bulmuş operasyonların başında yer almaktadır. Genelde bu operasyonun uygulandığı hastalarda postoperatif süreç ve dikiş alma sonrasında hastalarla irtibat minimuma düşmektedir. Bu çalışma ile OHE operasyonu geçirmiş olan hayvanların 6 ay takipleri yapılarak bu dönemde gözlenebilen komplikasyonların ve sıklıklarının tesbit edilip operasyonla ilişkilendirilmesi amaçlanmıştır.

2. GEREÇ VE YÖNTEM

2.1. Hayvanlar

Çalışma materyalini; İzmir/Karaburun Belediyesi Tarımsal Hizmetler Müdürlüğü Veteriner Servisi Hayvan Bakımevi ve Rehabilitasyon Merkezi'ne OHE operasyonu için getirilen sahipleri tarafından evlerinin bahçesinde bakılan, çeşitli yaşlarda (kedilerde; 7 - 72 ay, köpekler; 7 - 108 ay) ve farklı vücut ağırlıklarında (kediler; 2,35 – 4,75 kg, köpekler; 6,20 – 42,00 kg) 30 dişi kedi ile 20 dişi köpek oluşturdu. Çalışma Eylül-Mart ayları arasında gerçekleştirildi.

Operasyona girecek kedilerin ve köpeklerin davranışlarında meydana gelen değişiklikleri belirlemek için; operasyon öncesinde diğer kedilere ve köpeklere ilgisi, insanlara karşı yaklaşması, diğer kedi ve köpekler ile anlaşarak yaşayabilmesi, sahiplerinin komutlarına tepkileri hakkında hayvan sahipleri ile görüşülerek bilgileri kayıt edildi.

Çalışmaya alınan hayvanların operasyona alınmadan önce genel muayeneleri yapılarak, herhangi bir sağlık problemi görülmeyenler operasyona alındı. Çalışmadaki 30 dişi kedi ve 20 dişi köpeğin operasyon esnasında anesteziye girme durumları izlenildi, anestezi madde dozu yetmeyip ek olarak (ketamin; 0,3-0,6 mg/kg) anestezi madde verilen kediler ve köpekler not edildi. Operasyon sırasında ovarium damarlarında ve çevre dokularında gözlenen kanama durumları kayıt altına alındı. Bu komplikasyonun oluşumunu tetikleyen kedilerin ve köpeklerin bulunduğu siklik dönemi; hayvan sahiplerinden alınan anamnezler doğrultusunda (kedilerde östrus belirtileri göstermesi, erkek kedilere olan ilgisi ve üstüne erkek kedilerin atlamasına izin verip vermediği, yerde yuvarlanmaları, kuyruğunu kaldırıp etrafa sürütmesi, sırtını alçaltıp pelvik bölgeyi yükselterek perineal bölgeyi göstermesi, bu döneme ait özel ses çıkarması, dişi köpeklerin ise erkek köpeklere olan ilgileri, çiftleşmeye izin vermesi, östrus göstermesi, pelvik bölgesini kaldırması, kuyruğunu yana kaldırması vb.), klinik östrus bulguları (vulvada ödem, proöstrus kanaması,

vagina hiperemi), operasyon esnasında ovaryumda folliküll veya corpus luteum görülmesi, kornuların ödemleşip kalınlaşması, uterusun hiperemik görünümü, endometriumdaki damarlaşmanın artması, kılcal damarlarda gözlenen belirginleşme durumlarına bakılarak tespit edildi.

Operasyon sonrası kısa sürede şekillenen dikişlerin açılması, dikiş hattı bölgesinin enfeksiyon kapması, atılan dikişlere bağlı olarak yarada uzun süre emilmemesine bağlı olarak oluşan iplik reaksiyonu, yara bölgesinde oluşan kanama ve genel tetanoz komplikasyonları oluşmasına dair bilgi almak için operasyon sonrası ilk hafta hayvan sahipleri ile görüşülerek meydana gelen değişiklikler doğrultusunda hayvanlar tek tek muayene edilip kayıt edildi.

Evlerin bahçelerinde bakılan sahipli 30 kedi ve 20 köpek üzerinde OHE operasyonunun vücut ağırlığı üzerine etkisinin tespit edilmesi için operasyon öncesinde ve operasyon sonrasında ilk 6 ay boyunca her ay hayvanlar düzenli bir şekilde tartılarak (Dikomsan marka V-HCW model tartı), vücut ağırlıkları kaydedildi.

Operasyon sonrası ilk 6 ay boyunca kedi ve köpeklerin ORS yönünden belirtiler göstermesi (tekrar östrus belirtileri göstermesi; dişi kedilerin erkek kediye karşı ilgili olması, kedilerin yerde yuvarlanmaları, baş ve boyunlarını bir objeye sürtünmesi, erkek kedilerin çiftleşme girişiminde olması, köpeklerde proöstrus kanaması, erkek köpeklere ilgili olması, erkeklerin çiftleşme girişiminde bulunması) hayvan sahiplerinden alınan anamnezler ve yapılan ziyaretlerde gözlemlendi. Benzer şekilde üriner inkontinens (koşarken, atlarken veya yattığı yere istemsiz idrar kaçırmaması) ve başka diğer komplikasyonların görülme durumunu belirlemek için kediler ve köpekler her ay düzenli bir şekilde takip edildi, bu esnada hayvan sahiplerine sorular sorularak anamnezler alındı. Hayvan sahipleri tarafından kedilerinin ve köpeklerinin durumları hakkında verilen bilgiler kayıt altına alındı. Yaşadıkları yerlerde hayvanların durumları incelendi.

2.2. Anestezi ve Operasyon

OHE operasyonuna girecek hayvanlar bir gece öncesinden aç bırakıldı. Ertesi günün sabahında hayvanlar tartılarak; ksilazin (xylazinbio® (1 ml/10kg IM)), ketamin (alfamine® (1 ml/10kg IM)) ve atropin (0,04 mg/kg SC) uygulandı. Operasyonlar barınak personeli olmadığı için tez sahibi Veteriner Hekim Lügen TEKTEPE tarafından yapılmayarak, barınakta çalışan tek Veteriner Hekim tarafından yapıldı. Kediler, sol açlık çukurluğu üstte kalacak şekilde sağ tarafının üstünde masaya yatırıldı. Tuber coxae ve kolumna vertebralis'in arasındaki kalan kısmın orta bölgesindeki kıllar traş edilip dezenfektanla temizlendikten sonra deriye düşey yönde ensizyon yapıldı. Köpekler, ventro-dorsal pozisyonda masaya yatırıldı. Bacaklar ön ve arkaya doğru gerdirilerek masaya bağlandı. Kartilago xiphoidea'dan pubise kadar olan median hattın kılları traş edilip dezenfektanla temizlendikten sonra bölge steril serviyetle sınırlandırıldı. Göbek deliğinin 1 cm gerisinden uterus büyüklüğü dikkate alınarak uzunlamasına ensizyon yapıldı. Gerekli ensizyonlar yapıldıktan sonra karın boşluğuna girildi. Karın boşluğunda bulunan kornu uteri'lerden biri kranialdeki ovaryum varlığıyla tespit edilerek karın boşluğundan dışarıya alındı. Ovaryumun kranialine ve kaudal kısmına ligatür atıldı. Ayrıca köpeklerde yapılan operasyonlarda ligamentum latum uteri'ye ligatür atıldı. Ovaryumun kranialine atılan ligatürün gerisinden ovaryumun parçası kalmayacak şekilde kesildi. Bu işlemin aynısı diğer ovaryum içinde uygulandı. Bifurkasyo uterinin kaudal kısmına iki ligatür atıldı ve arasından kesilerek ovaryumlar ile uterusun vücutla bağlantıları ayrılmış oldu. Sonrasında vücutla bağlantılı kalan ligatürler kanama olup olmadığı yönünden kontrol edilerek karın boşluğuna geri bırakıldı. Karın kasları periton ile birlikte dikildikten sonra son olarak deri emilebilir dikiş materyali (PGLA®) ile dikilerek karın duvarı kapatıldı. Bölge antiseptikli solüsyonla silindikten sonra operasyon sona erdi. Her operasyonun sonrası operasyon süresi not edildi. Postoperatif dönemde operasyon bölgesinde ve dikiş yarasında enfeksiyon görülmesini önlemek için geniş spektrumlu depo antibiyotik (köpeklerde; Penoksal La® 1ml/20 kg im, kedilerde; Clamoxyl La® 1 ml/10 kg im) uygulandı.

Operasyon sonrasında hayvan sahiplerine yara bakımı gösterilerek tarif edildi ve bir hafta boyunca her gün bu bakımın yapılması istendi. Hayvan sahiplerinin her gün yara bakımı yapması ve takibini yapabilmesi için bandaj uygulaması yapılmadı. Operasyon yapılan günün akşamı hayvanlar, sahiplerine teslim edildi. Deri dikişinde emilebilir dikiş materyali kullanıldığı için hayvan sahipleri dikişlerin alınması için tekrar çağırılmadı.

2.3. İstatistik

Aritmetik ortalama, standart sapma ve korelasyon katsayıları Microsoft Excell[®] programı kullanılarak hesaplandı.

3. BULGULAR

3.1. OHE Operasyonu Geçiren Kedilerden Elde Edilen Bulgular

Operasyona alınan 30 kedinin yaşları 7 ile 72 ay arasında değişim gösterdi. Hayvanların ortalama yaşları $14,23 \pm 16,13$ ay olarak saptandı. Operasyona alınan hayvanların en hafiflerinin 2,350 kg iken en ağırlarının ise 4,750 kg olduğu belirlendi. Operasyona alınan 30 hayvanın operasyon öncesi ortalama ağırlıkları ise $3,37 \pm 0,68$ kg olarak hesaplanmıştır.

Hayvan sahibinden alınan anamnez, yapılan klinik muayene ve operasyon sonrası ovaryum üzerindeki follikül ile korpus luteum'ların durumuna göre kedilerden 4'ünün anöstrus döneminde (hayvan sahibinin verdiği anamnez, östrus belirtilerinin olmaması, ovaryum üzerinde follikül bulunmaması), 6'sının folliküler regresyon döneminde (anamnezde östrus belirtilerinin birkaç gün önce sonlandığının belirtilmesi, östrusun klinik belirtilerinin görülmemesi, ovaryumda regrese olan folliküller belirlenmesi), 20'sinde östrus döneminde (anamnezde östrusta olduğunun belirtilmesi, östrusun klinik belirtilerinin saptanması, ovaryum üzerinde dominant folliküllerin belirlenmesi) olduğu belirlendi. Hasta sahiplerinin kedilerinin kaçmasını önleyemeyeceklerini belirtmeleri üzerine, operasyonlar mecburen östrus döneminde de yapılmıştır. Operasyonu yapılan hayvanlardan 3'ünde operasyon esnasında kanama gözlenirken (%10) 27'sinde komplikasyon düzeyinde değerlendirilebilecek (rutin operasyon sırasında gözlenen basit kılcak kanamalar dışında) bir kanama gözlenmedi. Kanama gözlenen hayvanlarda 2'si östrus döneminde iken 1'i anöstrus dönemindeydi. Operasyona alınan hayvanların seksüel siklus dönemleri ve kanama arasındaki korelasyon hesaplandığında önemli olabilecek düzeyde bir bağlantı belirlenemedi ($r= 0,36$). OHE operasyonu yapılan 30 kedinin 5'ine ek anestezik yapılırken anesteziyeye ilişkin her hangi bir komplikasyonla karşılaşılması. Hayvanlarda ortalama operasyon süresi $11,66 \pm 4,80$ dakika olarak belirlendi. Operasyon sırasında kanama oluşan hayvanlarda bu süre $19,75 \pm 2,72$ dakika olarak belirlenirken kanama şekillenmeyen hayvanlarda ortalama operasyon

süresi $10,03 \pm 2,50$ dakika olarak ölçüldü. Kanama gözlenmesi ve operasyon süresi arasında önemli düzeyde korelasyon saptandı ($r= 0,706$).

Operasyona alınan hayvanların 6'sında postoperatif dönemde dikiş bölgelerinde enfeksiyona rastlandı (6/30, %20). OHE operasyonu yapılan hayvanlarda postoperatif dönemde dikiş hattında enfeksiyon oluşumu ile hayvanların geçirmiş olduğu operasyonun süresi arasındaki ilişkinin değerlendirilmesi bakımından iki değer arasındaki korelasyon hesaplandı. Hayvanların operasyon süresi (ortalama $11,67 \pm 4,80$ dakika) ile dikiş hattı enfeksiyonları arasında bir bağlantı belirlenemedi ($r= 0,547$). Benzer şekilde hayvanların postoperatif dönemde dikiş hattında enfeksiyon oluşumu ile hayvanların yaşları arasındaki ilişkinin değerlendirilmesi bakımından iki değer arasındaki korelasyon hesaplandı. Hayvanların yaşları ile dikiş hattı enfeksiyonları arasında bir bağlantı belirlenemedi ($r= 0,532$).

OHE operasyonu sonrası 30 kedinin 6'sında dikiş bölgesinde enfeksiyon gözlemlendi (6/30, %20) (Çizelge 3.1). Bu hayvanların 4'ünde bu komplikasyona ek olarak dikişlerde açılma da gözlenmiştir. Dikiş hattında enfeksiyon gözlemlendiği halde 2 hayvanda enfeksiyon çok şiddetli olmadığından dikişlerde açılma gözlenmemiştir. Postoperatif dönemde toplamda 4 hayvanda dikişlerde açılma gözlenmesinden dolayı iyileşme beklenen sürede gerçekleşmemiştir. Açılan dikişlere tekrar dikiş atılıp, dikiş hattı enfeksiyon kapan hayvanlara antibiyotik olarak Augmentin® (amoksisilin/clavulanate 14 mg/kg, oral olarak 5 gün) tedavisi ve lokal yara tedavisi uygulandı.

Operasyon yapılan hayvanlardan hiç birinde üriner inkontinens olgusuna rastlanmamıştır. Benzer şekilde operasyon yapılan 30 kediden hiç birinde ORS'a ilişkin bulguya rastlanılmamış ve hayvan sahiplerinden de bu yönde bir şikayet olmamıştır. Üriner inkontinens ve ORS komplikasyonu oluşumu ile operasyon süreleri arasında bir ilişki belirlenememiştir.

Çizelge 3.1. Kedilerde yapılan OHE operasyonlarında komplikasyon tipleri ve sayıları.

Operasyon esnasında gözlenen komplikasyonlar	Kedi (n=30)
Kanama	3(% 10)
Ek olarak verilen anestezi madde	3(% 10)
Anestezi komplikasyonu	–
Operasyon esnasında total olarak gözlenen komplikasyon oranı	6(% 20)
Operasyon sonrası 1. haftada gözlenen komplikasyonlar	Kedi (n=30)
Deri altı dokuda kanama	–
Dikişlerde açılma	4(% 13,3)
Operasyon bölgesinde enfeksiyon oluşumu	6(% 20)
Atılan dikişlere bağlı iplik reaksiyon oluşumu	–
Generalize tetanoz	–
Operasyon sonrası 1. haftada gözlenen total komplikasyonlar	10(% 33,3)

Operasyona alınan hayvanların ağırlıkları (ortalama $3,370 \pm 0,677$ kg) ile operasyon esnasında kanama olması arasındaki korelasyon incelendiğinde hayvanların ağırlıkları ile kanama oluşması arasında bir ilişki saptanamadı ($r=0,482$). Operasyon sırasında gözlenen kanama vakaları ile yaş arasındaki ilişkinin değerlendirilmesine yönelik olarak operasyona alınan hayvanların yaşı (ortalama $14,23 \pm 16,13$ ay) ile kanama gözlenmesi arasındaki korelasyon hesaplandığında da hayvanların yaşı ile kanama oluşması arasında bir ilişki saptanamadı ($r=0,338$). Operasyona alınan hayvanların ağırlıkları ile operasyon süresi arasındaki ilişkinin değerlendirilmesi bakımından iki değer arasındaki korelasyon hesaplandı. Hayvanların ağırlıkları ile operasyon süresi (ortalama $11,67 \pm 4,80$ dakika) arasında bir ilişki saptanamadı ($r=0,481$).

Operasyona alınan hayvanların yaşları ile operasyon sonrasında kilo almaları arasındaki ilişki değerlendirilerek, korelasyon hesaplandı. Hayvanların yaşları ile kilo almaları arasında bir ilişki saptanamadı ($r = 0,103$).

OHE operasyonu sonrası 30 kedinin 6 ay boyunca takipleri yapıldı. Her ay tartılarak ağırlıklarındaki değişimler ve hayvan sahiplerinin beyanları esas alınarak huy değişimleri belirlendi. Operasyona alınan hayvanların hepsinde operasyon öncesi ağırlıklarına göre ($3,372 \pm 0,676$ kg) 6 ay sonunda ($4,370 \pm 0,923$ kg) ortalama %29,60 düzeyinde bir ağırlık artışı olduğu gözlemlendi. Hayvanların operasyon sonrası aylara göre ortalama ağırlıkları ve yüzdelik dilimde değişimler (Çizelge 3.2) verilmiştir.

Çizelge 3.2. Postoperatif 6 aylık dönemde kedilerin ağırlık ortalamaları ve operasyon öncesi ağırlıkları bazında % değişim oranları.

	Ortalama Ağırlıkları \pm Standart Sapma (kg)	Operasyon öncesine göre kilo artışı (kg)	Operasyon öncesine göre değişim (%)
Operasyon Öncesi	$3,372 \pm 0,676$		
1 ay sonra	$3,577 \pm 0,730$	0,205	6,08
2 ay sonra	$3,743 \pm 0,747$	0,371	11,00
3 ay sonra	$3,868 \pm 0,776$	0,496	14,70
4 ay sonra	$4,043 \pm 0,859$	0,671	19,90
5 ay sonra	$4,222 \pm 0,903$	0,850	25,21
6 ay sonra	$4,370 \pm 0,923$	0,998	29,60

Hayvan sahiplerinin 6 aylık gözlemleri ve beyanları esas alındığında; OHE operasyonu geçiren 30 kediden 7'sinin huylarında agresifleşme yönünde bir değişim olduğu bildirilirken geri kalan 23 hayvanın sahipleri operasyon sonrasında hayvanlarının daha sakin ve uysal davranmaya başladıklarını belirtmişlerdir.

3.2. OHE Operasyonu Geçiren Köpeklerden Elde Edilen Bulgular

Operasyona alınan 20 adet köpeğin yaşları 7 ay ile 108 ay arasında değişim gösterdi. Hayvanların ortalama yaşları $29,16 \pm 34,57$ ay olarak hesaplandı. Operasyona alınan hayvanların en hafiflerinin 6,20 kg iken en ağırılarının ise 42 kg olduğu belirlendi. Operasyona alınan 20 hayvanın operasyon öncesi ortalama ağırlıkları ise $22,59 \pm 9,98$ kg olarak hesaplanmıştır.

Hayvan sahibinden alınan anamnez, yapılan klinik muayene ve operasyon sonrası ovaryum üzerindeki follikül ve korpus luteum'ların durumuna göre operasyon esnasında köpeklerden 2'sinin östrus döneminde (östrus belirtileri göstermesi, ovaryum üzerinde dominant folliküllerin belirlenmesi), 2'si anöstrus döneminde (östrus belirtilerinin bitmesinin üzerinde 2 aydan fazla süre geçmesi, ovaryum üzerinde follikül saptanamaması), geri kalan 16'sının diöstrus döneminde (son östrus belirtisinin üzerinden 2 aydan az zaman geçmesi, ovaryum üzerinde korpus luteum'un saptanması) olduğu belirlendi. Operasyonu yapılan hayvanlardan 4'ünde operasyon esnasında kanama gözlenirken 16'sında komplikasyon düzeyinde değerlendirilebilecek bir kanama gözlenmedi. Operasyon esnasında ligatürlerin gevşek atılması sonucu şekillenen kanama, atılan sağlam ligatür sonucu durduruldu. Operasyona alınan hayvanların seksüel siklus dönemleri ve kanama arasındaki korelasyon hesaplandığında her hangi bir bağlantı belirlenemedi ($r= 0,100$). Ovaryohistektomi operasyonu yapılan 20 köpekten 4'üne operasyon süresinin uzamasından dolayı ek anestezi yapılrken anesteziye ilişkin her hangi bir komplikasyon ile karşılaşılmadı. Hayvanlarda ortalama operasyon süresi $29,16 \pm 34,57$ dakika olarak belirlendi. Operasyon sırasında kanama oluşan hayvanlarda bu süre $40,14 \pm 5,62$ dakika olarak belirlenirken kanama şekillenmeyen hayvanlarda ortalama operasyon süresi $21,85 \pm 3,91$ dakika olarak belirlendi. Kanama gözlenmesi ve operasyon süresi arasında çok güçlü düzeyde korelasyon saptandı ($r= 0,945$).

Operasyona alınan hayvanların 5'inde postoperatif dönemde dikiş bölgelerinde enfeksiyona rastlandı (Çizelge 3.3). OHE operasyonu yapılan hayvanlarda

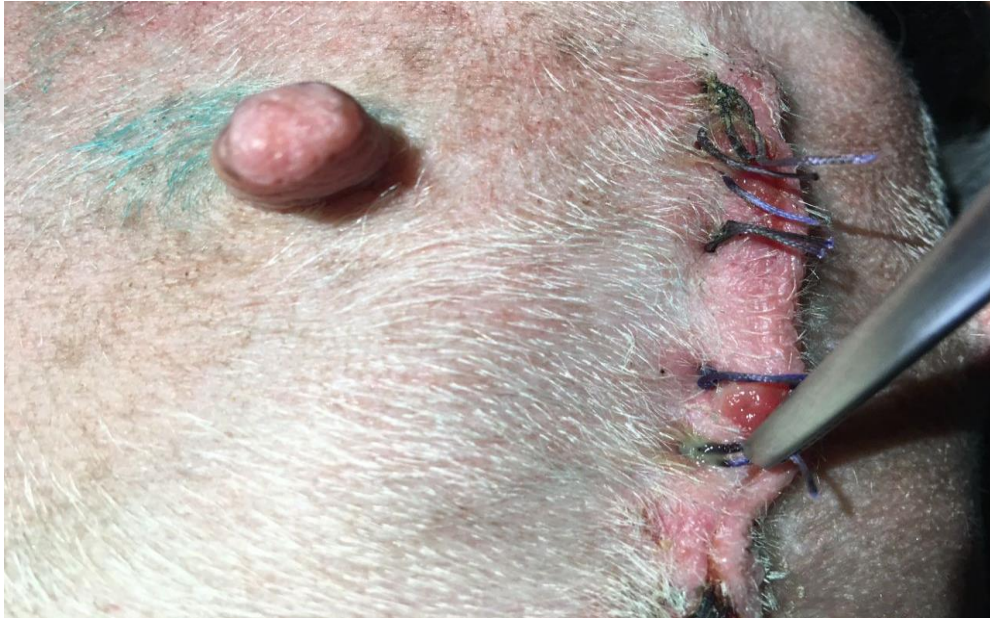postoperatif dönemde dikiş hattında enfeksiyon oluşumu ile hayvanların geçirmiş olduğu operasyonun süresi arasındaki ilişkinin değerlendirilmesi bakımından iki değer arasındaki korelasyon hesaplandı. Hayvanların operasyon süresi (ortalama 29,16±34,57 dakika) ile dikiş hattı enfeksiyonları arasında bir bağlantı belirlenemedi ($r= 0,005$). Benzer şekilde hayvanların postoperatif dönemde dikiş hattında enfeksiyon oluşumu ile hayvanların yaşları arasındaki ilişkinin değerlendirilmesi bakımından iki değer arasındaki korelasyon hesaplandı. Hayvanların yaşları ile dikiş hattı enfeksiyonları arasında bir bağlantı belirlenemedi ($r= 0,203$).

Çizelge 3.3. Köpeklerde yapılan OHE operasyonlarında komplikasyon tipleri ve sayıları.

Operasyon esnasında gözlenen komplikasyonlar	Köpek (n=20)
Kanama	4(%20)
Ek olarak verilen anestezi madde	4(%20)
Anestezi komplikasyon	–
Operasyon esnasında total olarak gözlenen komplikasyon oranı	8(%40)
Operasyon sonrası 1. haftada gözlenen komplikasyonlar	Köpek (n=20)
Deri altı dokuda kanama	–
Dikişlerde açılma	6(%30)
Operasyon bölgesinde enfeksiyon oluşumu	5(%25)
Atılan dikişlere bağlı iplik reaksiyon oluşumu	1(%5)
Generalize tetanoz	–
Operasyon sonrası 1. haftada gözlenen total komplikasyonlar	12(%60)

OHE operasyonu sonrası 20 köpeğin 5'inde dikiş bölgesinde enfeksiyon gözlemlendi. Bu hayvanların hepsinde postoperatif komplikasyon olarak dikiş bölgesinde enfeksiyon gözlenmesine ek olarak diğer bir komplikasyon olan dikişlerde açılma da gözlenmiştir. Dikiş hattı enfekte olan 5 hayvan dışında enfeksiyon gözlenmediği halde bir hayvanda daha dikişlerde açılma gözlenmiş ve

postoperatif dönemde toplamda 6 hayvanda dikişlerde açılma gözlenmesinden dolayı deri ensizyonunda iyileşme beklenen sürede gerçekleşmemiştir. Bunların dışında bir hayvanda da dikişlerin uzun süre kalmasına bağlı olarak hafif bir reaksiyon ve suprasyon gözlenmiştir (Şekil 3.1). Operasyon yapılan hayvanlardan hiç birinde üriner inkontinens olgusuna rastlanmamıştır. Operasyon yapılan 20 köpekten 1'inde ise ORS belirlenmiştir (%5). Köpekte ORS belirtisi operasyondan 5 ay sonra ortaya çıkmıştır. Üriner inkontinens ve ORS komplikasyonu oluşumu ile operasyon süreleri arasında bir ilişki belirlenememiştir.



Şekil 3.1. Dikişe bağlı olarak oluşan iplik reaksiyonu.

Operasyona alınan hayvanların ağırlıkları (ortalama $22,59 \pm 9,98$ kg) ile operasyon esnasında kanama olması arasındaki korelasyon incelendiğinde hayvanların ağırlıkları arttıkça kanama görülme oranlarının da arttığı gözlemlendi ($r=0,768$). Operasyon sırasında gözlenen kanama vakaları ile yaş arasındaki ilişkinin değerlendirildi. Operasyona alınan hayvanların yaşı (ortalama $29,16 \pm 34,57$ ay) ile kanama gözlenmesi arasındaki korelasyon hesaplandığında ise hayvanların yaşı ile kanama oluşması arasında bir ilişki saptanamadı ($r=0,105$).

Hayvanların ağırlıkları ile (ortalama 22,59±9,98 kg) operasyon süresi (ortalama 29,16±34,57 dakika) arasında da pozitif bir korelasyon saptandı, hayvanların ağırlıklarının artmasına bağlı olarak operasyon sürelerinin de uzadığı belirlendi (r=0,725). Operasyona alınan hayvanların yaşları ile operasyon sonrasında kilo almaları arasındaki ilişki değerlendirilerek, korelasyon hesaplandı. Hayvanların yaşları ile kilo almaları arasında bir ilişki saptanmadı.

Operasyona alınan hayvanların hepsinde operasyon öncesi ağırlıklarına göre (22,59±9,98 kg) 6 ay sonunda (25,08±9,83 kg) ortalama %11,03 düzeyinde bir ağırlık artışı olduğu gözlemlendi. Hayvanların operasyon sonrası aylara göre ortalama ağırlıkları ve yüzdelik dilimde değişimleri çizelge 3.4'te verilmiştir.

Çizelge 3.4. Postoperatif 6 aylık dönemde köpeklerin ağırlık ortalamaları ve operasyon öncesi ağırlıkları bazında % değişim oranları.

Ağırlıkların Tartım Zamanları	Ortalama Ağırlıkları ± Standart Sapma (kg)	Operasyon öncesine göre kilo artışı (kg)	Operasyon öncesine göre değişim (%)
Operasyon Öncesi	22,59 ± 9,99		
1 ay sonra	22,39 ± 9,86	-0,192	- 0,66
2 ay sonra	23,09 ± 9,79	0,499	1,71
3 ay sonra	23,40 ± 9,87	0,810	2,77
4 ay sonra	24,47 ± 9,82	1,876	6,44
5 ay sonra	24,78 ± 9,87	2,185	9,67
6 ay sonra	25,08 ± 9,83	2,492	11,03

Hayvan sahiplerinin 6 aylık gözlemleri sonucu ve hayvan sahiplerinin beyanları esas alındığında; OHE operasyonu geçiren 20 köpeğin 3'ünde agresifleşme yönünde bir değişim olduğu bildirilirken geri kalan 17 hayvanın sahipleri operasyon sonrasında hayvanlarının daha sakinleştiklerini belirtmişlerdir.

4. TARTIŞMA VE SONUÇ

Samojlović ve ark. (2015) yapmış oldukları çalışmada sağlıklı kedi ve köpeklerde OHE sonrası cerrahi komplikasyon oranlarının, cerrahın tecrübesine bağlı olarak %6,2 ile %20,6 arasında değiştiğini rapor etmişlerdir. Burrow ve ark. (2005) ise yapmış oldukları çalışmada, 142 köpek içinde 9'unda kanama gözlemişlerdir. Hayvanın bulunduğu siklus dönemin, kanamanın oluşmasında önem kazandığını vurgulamışlar ve hayvanların östrus döneminde OHE operasyonu yapıldığında kanama komplikasyonunda artış gözlenmesinin kaçınılmaz olduğunu belirtmişlerdir. Yapılan çalışmada operasyon sırasında kedilerde %10 (3/30 kedide), köpeklerde %20 (4/20 köpekte) oranında kanama şeklinde bir komplikasyonla karşılaşıldı. Operasyonları yapılan hayvanların 22'sinin (%44) östrus döneminde olmasından dolayı ilk etapta kanamaların yüksek oranda olmasında siklus dönemin etkili olabileceği düşünülsede; hayvanların siklus dönemleri ve kanama gözlenmesi arasındaki korelasyonun hem kediler için ($r= 0,36$) hem de köpekler için ($r= 0,100$) önemsiz düzeyde belirlendi. Kedilerde ve köpeklerde gözlenen bu kanama durumunun oluşumu ile hayvanların yaşları arasında da bir ilişki belirlenemedi. Her ne kadar normal şartlar altında östrustaki hayvanlara OHE operasyonu yapılması önerilmesede çalışmaya alınmış hayvanlar ev dışı ortamda yaşayan ve serbest dolaşan hayvanlar olduğu için gebelik oluşmaması amacıyla zorunlu olarak östrus döneminde operasyonları yapılmıştır.

Muraro ve White (2014) köpeklerde yapmış oldukları çalışmada, hastanın ağırlığının da komplikasyon şekillenmesinde etkili olduğunu, hastanın ağırlığında gözlenen bir kilogramlık artışın komplikasyonların şekillenmesini 1,03 faktör artırdığını bildirmiştir. Benzer şekilde yapılan bu çalışmada köpeklerin ağırlıklarındaki artış ile operasyon sırasında gözlenen kanamalar arasında önemli düzeyde korelasyon ($r=0,768$) olduğunu belirlendi. Fakat bu çalışmada hayvanların ağırlık artışlarına bağlı olarak gözlenen komplikasyonların operasyon esnasında görülen kanamalarla sınırlı kaldığı belirlendi. Bununla birlikte komplikasyon olarak değerlendirilmemekle birlikte OHE operasyonu yapılan köpeklerin ağırlıklarındaki

artışla paralel şekilde operasyon sürelerinin uzadığı belirlendi ($r=0,725$). Hayvanların ağırlıklarının artmasına bağlı olarak ligatüre edilecek doku kalınlığı artmakta ve buna bağlı olarak büyük hayvanlarda kanama görülme oranı yükselmektedir. Opere edilen kedilerde ve köpeklerde ligatürün gevşek atılmasına bağlı olarak kanamanın şekillendiğini, kanamanın olduğu bölgeye tekrar sağlam bir ligatür atıldığında kanamanın durduğu gözlemlendi. Kanama açısından operasyon esnasında atılan ligatürlerin sağlamlığının kontrol edilmesi, hayvan büyüdükçe ligatüründe daha sıkı atılması gerektiği unutulmamalıdır. Yapılan bu çalışmada kedilerin ağırlıkları ile kanama oluşması arasında herhangi bir ilişki belirlenemedi. OHE operasyonu yapılan köpeklerin ağırlıkları arasındaki fark 6-7 kat olabilirken (6,2 kg-42,0 kg), kedilerin ağırlıkları arasındaki fark köpeklerde olduğu gibi büyük değişimler göstermemektedir. Bundan dolayıda kedilerin ağırlıkları ile operasyon esnasındaki kanamalar arasındaki ilişkinin önemsiz düzeyde ($r=0,481$) çıktığı düşünüldü.

Muraro ve White (2014) yapmış oldukları çalışmada komplikasyon insidansı ile operasyon süresinin yakından ilişkili olduğu bildirmiştir. Muraro ve White (2014)'a göre operasyon süresinin, her 1 dakika uzaması komplikasyonların meydana gelme olasılığını %2 artırmaktadır. OHE operasyonu yapılan hastalarda anestezi süresinin kısa tutulması komplikasyonların oluşmasını azaltmak için son derece önemli faktör olarak belirtilmiştir. Uzayan operasyon süresinin enfeksiyona bağlı komplikasyonları yükselttiği bildirilmiştir. Bu çalışmada kedilerde ($r=0,706$) ve köpeklerde ($r=0,945$) operasyon süresi ile operasyon esnasında gözlenen kanama arasında çok güçlü düzeyde korelasyon saptandı. Bu ilk etapta operasyon süresi uzadıkça kanama komplikasyonu artıyor gibi düşünülse de tam tersi olarak kanama olan hayvanlarda operasyon süresinin uzaması şeklinde gerçekleşmektedir. Diğer bir değişle bu çalışmada operasyonun uzamasına bağlı olarak operasyon esnasında bir komplikasyon gözlenmezken, kanama komplikasyonuna bağlı olarak operasyon süresinin uzadığı belirlendi. Muraro ve White (2014) çalışmasında bildirdiğinin aksine opere ettiğimiz kedilerde ($r=0,547$) ve köpeklerde ($r=0,005$) operasyon sonrası görülen komplikasyonlardan biri olan dikiş hattı enfeksiyonu ile operasyon süresi arasında bir bağlantı belirlenemedi. Bununla birlikte çalışmaya alınan hayvanlardan köpeklerin 5'inde (%25) deriye atılan dikiş bölgesinde enfeksiyon

şekillendiği takip eden dönemde de dikişlerde lokal açılmaların olduğu gözlemlendi. Bir hayvanda ise enfeksiyon şekillenmeden muhtemelen hayvanın dikişlerini koparmasına bağlı lokal açılma şekillendi. Köpeklerde operasyon sonrası dönemde toplamda 6 hayvanda (%30) dikişlerin lokal olarak açılması şeklinde bir komplikasyon belirlendi. Diğer bir köpekte ise dikişlerin zamanında alınmaması ve uzun süre kalmasından dolayı iplerin çevresinde hafif suprasyon oluşumu şeklinde doku reaksiyonları şekillendi. Çalışmaya alınan kedilerden 6'sında (%20) deri dikişlerinde enfeksiyon belirlenmiş bunlardanda 4'ünde (%13,3) deri dikişlerinde açılma saptanmıştır. Bu çalışmada postoperatif dönemde yara enfeksiyonları ve dikiş hattında açılmala olması yüksek oranlarda gözlemlendi. Çalışmada kullanılan hayvanlar ev ortamında bakılan hayvanlar olmayıp bahçede ve ev çevresinde bakılan hayvanlardı. Yara bölgesinde bu kadar yüksek oranda komplikasyonun; hayvanların evlerin bahçesi ve çevrede serbest şekilde dolaşmaları beraberinde de hayvan sahiplerinin yara bakımına gerekli özeni göstermemeleri neticesinde oluştuğu düşünüldü. Postoperatif dönemde yara bakımı ve çevre faktörlerinin çok kötü olmasının, operasyon süresine bağlı olarak görülmesi muhtemel enfeksiyonlarında maskeleyiş olabileceği düşünülmektedir.

Bazı çalışmalarda genç hayvanlarda, yaşlılara kıyasla daha az komplikasyona rastlandığı, diğer bir çalışmada ise 2 yaş sonrasında komplikasyonlarda ciddi artış olduğu bildirilmiştir (Pollari ve ark., 1996; Howe 1997; Romagnoli 2008). Yapılan bu çalışmada ise hem kedilerde hem de köpeklerde operasyon esnasında gözlenen kanama, operasyon süresi ya da operasyon sonrası enfeksiyon veya operasyon sonrası kilo artışı gibi komplikasyon oranlarının yaşa bağlı olarak değişimlerinin önemsiz düzeyde olduğu belirlendi.

Kennedy ve ark. (2011) yapmış oldukları çalışmada anestezi sırasında, toplam 513 hayvanının (206 köpek ve 307 kedi) 206 tanesinde hipotermi ve 2 hayvanda ise ölümlerle karşılaşmışlardır. Bu çalışmada ise operasyon esnasında kedilerde (n=30) ve köpeklerde (n=20) anestezi komplikasyonu olarak değerlendirilebilecek bir durumla karşılaşılma. Bu durumda hayvanların yeterince aç bırakılması ve dozajın tartımlara uygun yapılmasının etkili olabileceği düşünülmektedir.

OHE operasyonları sonrasında çok nadir olarak karşılaşılmakla beraber, Şahal ve ark. (2011) yapmış oldukları çalışmada OHE operasyonu yapılan bir köpekte generalize tetanoz komplikasyonu bildirmişlerdir. Bu çalışmada kullanılan toplam 50 hayvan içinde ise tetanoz komplikasyonu ile karşılaşılmamıştır.

Hoening ve Ferguson (2002) kedilerde yapmış oldukları çalışmada OHE operasyonunu takip eden 4., 8. ve 16. haftada vücut kütle endeksi, aldıkları kalori ve kilo takibini yapmışlardır. Araştırmacıların yapmış oldukları çalışmada operasyon sonrası dönemde hayvanların vücut ağırlıklarında ve vücut kütle endekslerinde çok önemli bir fark saptamamış fakat hayvanların bu süreç içinde aldıkları kalori miktarında azalma gözlemiş ve hayvanların fiziksel aktivitelerinde de belirgin bir değişiklik saptanamadığı bildirilmiştir. Araştırmacılar operasyondan önceki dönemde olduğu gibi beslemenin bir ağırlık artışına neden olacağını belirtmektedirler. Bu çalışmada OHE operasyonu sonrası 30 kedinin ve 20 köpeğin 6 ay boyunca kilo takipleri yapıldı ve her ay tartılarak ağırlıklarındaki değişimleri kayıt altına alındı. Kedilerin operasyon öncesi vücut ağırlık ortalamaları $3,372 \pm 0,676$ kg olarak belirlenmişken, operasyon sonrası 1.,2.,3.,4.,5. ve 6. aylarda bu değerler sırasıyla $3,577 \pm 0,730$ kg; $3,743 \pm 0,747$ kg; $3,868 \pm 0,776$ kg; $4,043 \pm 0,859$ kg; $4,222 \pm 0,903$ kg ve $4,370 \pm 0,923$ kg olarak belirlendi. Çalışmada yer alan kedilerin operasyon sonrası vücut ağırlığı ortalamaları operasyon öncesindeki dönem ile karşılaştırıldığında 1. ayda 0,205 kg; 2. ayda 0,371 kg; 3. ayda 0,496 kg; 4. ayda 0,671 kg; 5. ayda 0,850 kg ve 6. ayda 0,998 kg artış saptandı. Operasyon öncesi döneme göre ağırlık bazında % değişim oranları 1. ayda %6,08; 2. Ayında %11,00; 3. ayında %14,70; 4. ayında %19,90; 5. ayında %25,21 ve 6. ayında %29,60 belirlendi. Bu çalışmada kedilerin ve köpeklerin evlerin bahçesinde bakılıp beslenildiğinden, bahçeden dışarıya çıkmaları serbest olduğundan, sahipleri tarafından verilen mama dışında da dışarıdan bulduğu gıdaları tükettiklerinden ve operasyon öncesi döneme göre fiziksel aktivitelerinde belirgin bir değişiklik göstermediklerinden kilolarında her ay artış gözlemlendi. Çalışmada yer alan köpeklerin operasyon öncesi vücut ağırlıkları ortalamaları $22,59 \pm 9,99$ kg olarak belirlendi. Operasyon sonrası 1., 2., 3., 4., 5. ve 6. aylarda bu değerler sırasıyla $22,39 \pm 9,86$ kg; $23,09 \pm 9,79$ kg; $23,40 \pm 9,87$ kg; $24,47 \pm 9,82$ kg; $24,78 \pm 9,87$ kg ve $25,08 \pm 9,83$

kg olarak belirlendi. Köpeklerin operasyon sonrası vücut ağırlığı ortalamaları operasyon öncesi dönem ile karşılaştırıldığında, 1. ayda -0,192 kg; 2. ayda 0,499 kg, 3. ayda 0,810 kg, 4. ayda 1,876 kg, 5. ayda 2,185 kg ve 6. ayda 2,492 kg artış saptandı. Operasyon öncesi döneme göre ağırlık bazında % değişim oranlarını 1. ayında %-0,66; 2. ayında %1,71; 3. ayında %2,77; 4. ayında %6,44; 5. ayında %9,67 ve 6. ayında %11,03 belirlendi. Kedilerden farklı olarak köpeklerin operasyonu takip eden ilk ayda ortalama 0,192 kg (%-0,66) zayıfladıkları fakat bunu takip eden 6 ay boyunca bütün hayvanların kilo aldığı belirlendi. İlk ayda hayvanların çok düşük oranda kilo kaybetmelerinde yaşamış oldukları operasyon stresinin etkili olabileceği düşünülmektedir. Kırşan ve ark. (2014)'ı yaptıkları çalışmada köpeklerin operasyon sonrası vücut ağırlığı ortalamalarını operasyon öncesi dönem ile karşılaştırmışlar; operasyon sonrası 3. ayda %3,2; 6. ayda %6,1 ve 12. ayda %11,29 artış belirlemişlerdir. Ayrıca Kırşan ve ark. (1998)'nin yaptıkları başka bir çalışmada operasyon öncesi dönemde köpeklerin vücut ağırlığı ortalamasını 28,2 kg olarak saptamışken, operasyondan 6 ay sonra bu değer 30,3 kg'ye çıktığını belirleyerek bu çalışma sonucuna paralel olarak operasyon sonrasında köpeklerin kilolarında artış saptamışlardır. Victor Spain ve ark. (2004) köpeklerde kısırlaştırma operasyonlarının 5.5 aylık dönemden önce yapıldığında obezitenin görülme oranının, 5.5-12 aylık dönem arasında görülme oranına göre daha düşük olduğunu gözlemlemişlerdir. Yapılan başka bir çalışmada da Lund ve ark. (2006) köpeklerde obezite görülmesinin 6 ile 10 yaş arasında daha fazla olduğunu belirtmişlerdir. Bu sonuçlara paralel olarak Glickman ve ark. (1995) çalışmalarında 9-12 aylık köpeklerde obezitenin görülme oranları %6 değerinde olduğunu, yaşın ilerlemesiyle bu oranın %40 a kadar çıktığını bildirmişlerdir. Bu çalışma sonucunda ise 20 adet köpeğin yaş aralığı 7 ay ile 108 ay arasında olduğu halde operasyon sonrası kilo alımı ile buldukları yaş arasında anlamlı bir ilişki olmadığını ve yaşı büyük köpeklerin yaşı küçük olan köpeklere oranla kilo alımlarında farklı bir artış gözlenmediği belirlendi. Belirli bir ırk özelliği göstermeyen köpeklerden oluşan çalışmada operasyona giren bütün köpeklerde kilo alımı gözlenildi. Birçok çalışmada (Gale ve Van Itallie, 1979; Fettman ve ark., 1997; O'Farrell ve Peachey 1990; Jeusette ve ark., 2004) operasyon sonrasında hayvanların iştahlarının arttığı, beslenilmesine dikkat edilmesi gerektiği, eğer dikkat edilmezse hayvanların kilo alımlarında artışların olduğu ve obez olma durumlarının arttığı

bildirilmiştir. Yapılan bu çalışmada da paralel şekilde hayvanların operasyon sonrasında beslenmesine özen gösterilmediği ve hepsinde de kilo artışının şekillendiği gözlemlendi.

Çalışmada operasyonları yapılan 30 kediden hiçbirinde ORS ile karşılaşılmadı, 20 köpekten 1'inde ORS komplikasyonu gözlemlendi. Çalışmada köpeklerin birinde gözlemlenen ORS'un klinik belirtileri 5 ay sonra ortaya çıkarken, Miller (1995)'in yapmış olduğu çalışmasında 3 ay ile 5 yıl arasında; Sontaş ve ark. (2007)'nin yapmış olduğu çalışmalarında 3 ay ile 3 yıl arasında; Demirel ve Acar (2012)'nin yapmış olduğu çalışmalarında ise 3 ay ile 8 ay arasında ortaya çıktığı bildirilmiştir. Opere edilen hayvanların östrus göstermesi için geçen zamanın değişken olmasından, komplikasyonun görülme süresi değişebilmektedir. Çalışmada ORS komplikasyonuna, köpeklerde rastlayıp kedilerde rastlanılmamasının sebebinin ise; köpeklerin ovaryumlarının bursa ovarika içinde yer almasından ve daha fazla miktarda yağ dokusunun bursa ovarikayı sarmış olmasından, ovaryumların karın boşluğunda daha derin kısımlarında yer almasından kaynaklandığı düşünüldü.

Yapılan çalışmalarda bildirildiğine göre; üriner inkontinens'in belirtileri genellikle kısırlaştırma operasyonundan yaklaşık 2-5 yıl sonrasında görülmeye başlar. Bununla birlikte çok daha nadir olarak operasyondan hemen sonra oluşabileceği gibi operasyondan 10 yıl sonrada şekillenebilmektedir. Bu nedenle uzun süre boyunca hayvanların OHE operasyonu ve üriner inkontinens oluşumu arasındaki ilişki çözülememiştir (Thrusfield ve ark., 1998; de Bleser ve ark., 2011). De Bleser ve ark. (2011)'nin yaptığı çalışmada erken dönemde OHE operasyonu yapılması ile üriner inkontinens arasında anlamlı bir ilişki bulunamamış olsa da erken dönem OHE operasyonu yapılan köpeklerin inkontinens görülme olasılığının daha düşük olduğunu bildirmiş buna rağmen, Victor Spain ve ark. (2004) yaptıkları popülasyon çalışmasında 12 haftalıktan küçük köpek yavrularında yapılan OHE operasyonlarının üriner inkontinensin görülme riskini arttırdığını bildirmişlerdir. Holt ve Thrusfield (1993) ve Bleser ve ark. (2011) çalışmalarında vücut ağırlığının artmasıyla üriner inkontinens görülme oranının arttığını; Boxer, Rottweiler, Doberman, Springer Spaniel, Irish Setter gibi büyük ırklarda daha çok rastlanıldığını

vurgulamıştır. Yapılan çalışmada farklı yaş gruplarında (kedilerde; 7 - 72 ay ve köpeklerde; 7 - 108 ay), farklı vücut ağırlıklarında (kedilerde; 2,35- 4,75 kg ve köpeklerde; 6,20- 42,00 kg) opere edilen kedilerde (n=30) ve köpeklerde (n=20) üriner inkontinens komplikasyonu gözlenmedi. Daha önce yapılan çalışmalarda üriner inkontinens komplikasyonunun çoğunlukla operasyondan sonraki 2-5 yıl içinde gözlendiği bildirilmişti. Ne yazık ki bu çalışmanın belli zaman diliminde tamamlanması gerektiğinden hayvanlar operasyon sonrası 6 ay izlenebilmiştir. Komplikasyonun hiç bir hayvanda gözlenmemesinde bu durumun etkili olabileceği düşünülmüştür.

OHE operasyonundan sonra hayvanların davranışlarında değişiklik meydana geldiği bilinmektedir. Yapılan çalışmada OHE operasyonu geçiren 30 kediden 7'sinde agresifleşme yönünde bir değişim olurken, geri kalan 23 hayvanın daha sakin ve uysal davranmaya başladıklarını hayvan sahiplerinden aldığımız bilgiler doğrultusunda belirlendi. OHE operasyonu geçiren 20 köpekten 3'ünde agresifleşme yönünde bir değişim olurken, geri kalan 17 hayvanın daha sakin davrandıkları saptandı. Bu çalışmaya paralel olarak Arkun ve ark. (2015) da yaptıkları çalışmada opere edilen köpeklerin insanlara ve hayvanlara karşı yakın davranışlarında artış olduğunu bildirmiştir. Ancak O'Farrell ve Peachey (1990) ile O'Farrell (1991) yaptıkları çalışma sonuçlarına göre operasyon sonucunda saldırganlık durumunun arttığını bildirmişlerdir. Kim ve ark. (2005) çalışmalarında OHE operasyonu sonrası köpeklerin çıkardıkları agresif ses sıklığının arttığını belirtmişlerdir. Kırşan ve ark. (1998) çalışmalarında OHE operasyonunun köpeklerin eğitim almasını ve görevdeki köpeklerin faaliyetlerini olumsuz yönde etkilemediğini bildirmişlerdir. O'Farrell ve Peachey (1990) çalışmasında operasyon sonrası saldırganlığı artan köpeklerin daha çok bir yaştan küçük olanlarda gözlemlenmiş ve saldırganlıkta artışın görülme ihtimalinin 1 yaştan küçük olanlarda daha fazla olduğunu belirtmişlerdir. Fakat bu çalışmada agresifleşen 3 köpeğin, operasyon yaşlarının 15 ay, 13 ay ve 24 ay olmak üzere 1 yaştan büyük oldukları belirlendi. Buna bağlı olarak opere edilen hayvanlarda operasyona alındıkları anda buldukları yaşlarının, davranışlarında değişiklik meydana gelmesinde etkili olmadığı belirlendi. Tüm bunların yanısıra

hayvanlardaki huy deęişimlerinin hayvan sahiplerinin beyanları doęrultusunda deęerlendirildięi için greceli olabileceęide dşnlmştr.

Bazı alıřmalarda, diři kpeklerin idrar kesesinde ve idrar yolunda, transizyonel hcreli karsinom vakalarının OHE operasyonu sonrası grlme riskinin 2-4 kat daha fazla olduęu bildirilmiřtir (Norris ve ark., 1992; Knapp ve ark., 2000). Kediler iin de aynı durumun geerli olduęu saptanmıřtır (Kustritz, 2012). Diři kpeklerde dalak kaynaklı hemanjiyosarkom riskinin OHE sonrası 2,2 kat, kardiyak hemanjiyosarkom riskinin ise 5 kat arttıęı belirlenmiřtir (Prymak ve ark., 1988; Ware ve Hopper, 1999). Btn bu bilgiler bilinmesine raęmen alıřmada yer alan hayvanlarda bu ynde belirtiler ya da řikayetler gzlenmemiřtir. Bununla birlikte hayvanların bu ynde bulguların ortaya ıkacaęı kadar uzun sre takip edilemedikleride gz nnde tutulmalıdır.

Sonuç olarak bu alıřma, klinik kořullarında yapılamayıp barınak kořullarında gerekleřtirilmiřtir. alıřmada kullanılan hayvanlar her ne kadar sahipli hayvanlar olsa da ev ortamında deęil dıřarıda barındırılan hayvanlardı. Bu durumun operasyon sonrası gzlenen yara enfeksiyonlarının grlme oranını arttırdıęı dřnlmektedir. alıřma sonunda bazı komplikasyonların grlmemesinde ise alıřma sresinin bu komplikasyonların grlebileceęi kadar uzun tutulamamasının etkili olduęu dřnlmektedir. Benzer alıřmaların daha uzun sreli ve daha kontroll ortamlarda gerekleřtirilecek řekilde planlanmasının daha iyi sonular elde edilmesinde faydalı olacaęı dřnlmektedir.

5. KAYNAKLAR

ALAÇAM E (1998) Karnivorlarda Üreme Süreci ve Sorunları. In: Kedi ve Köpek Hastalıkları. Ed. H. Y. İMREN, Medisan Yayınevi, Birinci baskı, Ankara, s:510.

ALAÇAM E (2008) Köpek ve Kedilerde Üreme Süreci ve Sorunları, 1. Baskı, Medisan Yayınevi, Ankara, s:149-154.

ALMEİDA J, BALL BA, CONLEY AJ, PLACE NJ, LIU IK, MATHEWSON L, STANLEY SD, MOELLER BC (2011) Biological and clinical significance of anti-müllerian hormone determination in blood serum of the mare. *Theriogenology* 76(8):1393-1403.

ANADOL E, YAR SAĞLAM AE, YARDIM GF, GÜLTİKEN N (2016) Serum concentrations of anti-müllerian hormone and its expression in the remnant ovarian tissue of rats with experimentally induced ovarian remnant syndrome. *Kafkas Üniversitesi Veteriner Fakültesi Dergisi* 22(4);545-550.

ARKUN B, TIRPAN MB, AKÇAY E (2015) Sürü halinde yaşayan başıboş köpeklerin sosyal ve reproduktif davranışları üzerine kısırlaştırmanın etkisi. *Lalahan Hayvan Araştırma Enstitü Dergisi*, 55(1);15-22.

ASLAN S, GÜNGÖR Ö (2013) Üremenin denetlenmesi İn: Kaymaz M, Fındık M, Rişvanlı A, Köker A. (Eds): Köpek ve kedilerde Doğum ve Jinekoloji, Medipres yayınları Malatya, 81-107.

BALL RL, BİRCHARD SJ, MAY LR, THRELFALL WR, YOUNG GS (2010) Ovarian remnant syndrome in dogs and cats: 21 cases (2000–2007), *Journal of the American Veterinary Medical Association*, 236(5);548-553.

BACKUS RC, CAVE NJ, KEISLER DH (2007) Gonadectomy and high dietary fat but not high dietary carbohydrate induce gains in body weight and fat of domestic cats, *British Journal of Nutrition*, 98(3);641-650.

BECERİKLİSOY HB, KANCA H, AKSOY OA, MARAL NE, FINDIK M, KAYMAZ M, ASLAN S (2005) Effectiveness of different pharmacological approaches on post-ovariohysterectomy urinary incontinence in the bitch, *Ankara Üniversitesi Veteriner Fakültesi Dergisi*, 52;157-160.

BLACKLOCK KLB, LANGER P, HALFACREE Z, YOOL D A, CORR S., OWEN L., FRIEND E., EKİRİ A (2016) Canine Ovariohysterectomy: A Survey of Surgeon Concerns and Surgical Complications Encountered by Newly Graduated Veterinarians, *Journal of Veterinary Medical Education*, 43(2);184-189.

BRODBELT DC (2009) Perioperative mortality in small animal anaesthesia. *Journal of Veterinary Science* 182;152–161.

BRODBELT DC (2010) Feline anesthetic deaths in veterinary practice. *Topics in Companion Animal Medicine* 25;189–194.

BRODBELT DC, PFEIFFER DU, YOUNG LE, WOOD JL (2008) Results of the confidential enquiry into perioperative small animal fatalities regarding risk factors for anesthetic-related death in dogs. *Journal of the American Veterinary Medical Association* 233;1096–1104.

BURKHOLDER WJ, TOLL PW (2000) Obesity. In: Hand MS, Thatcher CD, Reimillard RL, Roudebush P, Morris ML, Novotny BJ, editors. *Small animal clinical nutrition*, 4th edition. Topeka, KS: Mark Morris Institute., 401–430.

BURROW R, BATCHELOR D, CRIPPS P (2005) Complications observed during and after ovariohysterectomy of 142 bitches at a veterinary teaching hospital. *Veterinary Record* 157;829-833.

CHU S-H, CHOU Y-C, LIU J-Y, (1999) Fluctuation of serum leptin level in rats after ovariectomy and the influence of estrogen supplement. *Life Science* 64;2299–2306.

CHUN R, DELORÍMER L-P (2003) Update on the biology and management of canine osteosarcoma. *Veterinary Clinics of North America*, 33;491–516.

COÏT V A, GIBSON IA, EVANS NP, DOWELL FJ (2008) Neutering affects urinary bladder function by different mechanisms in male and female dogs. *European Journal of Pharmacology* 584;153–158.

COOLEY DM, BERANEK BC, SCHLITTLER DL, GLICKMAN NW, GLICKMAN LT, WATERS DJ,(2002) Endogenous gonadal hormone exposure and bone sarcoma risk. *Canc Epidemiol Biomark Prev* 11, 1434–1440.

DABROWSKI R, KOSTRO K, LISIECKA U, SZCZUBIAL M, KRAKOWSKI L (2009) Usefulness of C-reactive protein, serum amyloid A component, and haptoglobin determinations in bitches with pyometra for monitoring early post ovariohysterectomy complications, *Theriogenology* 72, 471-476.

DE BLESER B, BRODBELT DC, GREGORY NG, MARTÍNEZ TA (2011) The association between acquired urinary sphincter mechanism incompetence in bitches and early spaying: A case-control study. *The Veterinary Journal*,187(1);42-47.

DEMIREL MA, BAKI ACAR D (2012) Ovarian remnant syndrome and uterine stump pyometra in three queens. *Journal of Feline Medicine and Surgery* 14(12);913–918.

DİNÇ DA, KOÇ Y (1994) Kangal ırkı bir köpekte stump pyometra vakası, Veteriner Bilgi Dergisi, 10(1-2);75-77.

FAGGELLA AM, ARONSOHN MG (1993) Anesthetic techniques for neutering 6- to 14-week-old kittens. Journal of the American Veterinary Medical Association 202; 56-62.

FAGGELLA AM, ARONSOHN MG (1994) Evaluation of anesthetic protocols for neutering 6-14-week old pups. Journal of the American Veterinary Medical Association 205;308-314.

FETTMAN MJ, STANTON CA, BANKS LL, HAMAR DW (1997) Effects of neutering on bodyweight, metabolic rate and glucose tolerance of domestic cats. Research in Veterinary Science, 62;131-136.

FRANSSON BA, RAGLE CA (2003) Canine pyometra: an update on pathogenesis and treatment. Compendium on Continuing Education for the Practising Veterinarian, 25;602-612.

FUKUDA S (2001) Incidence of pyometra in colony raised beagle dogs., Experimental Animal, 50(4);325-329.

GALE SK, VAN ITALLIE TB (1979) Genetic obesity: estrogenic influences on the body weight and food intake in lean and obese adult Zucker (fa/fa) rats. Physiol Behav, 23;111-120.

GERMAN AJ (2006) The growing problem of obesity in dogs and cats, Journal of Nutrition, 136;1940-1946.

GLICKMAN LT, SONNENSCHNEIN EG, GLICKMAN NW, DONOGHUE S, GOLDSCHMIDT MH (1995) Pattern of diet and obesity in female adult pet dogs. Veterinary Clinical Nutrition 2;6-13.

HAYDARDEDEOĞLU AE, ŞENEL OO, ÇOLAKOĞLU EÇ, ERGİN İ, ALİHOSSEİNİ H, ŞEN Y (2010) Bir alman çoban köpeğinde stump pyometraya bağlı gelişen peritonitis olgusu. 5. Küçük Hayvan Veteriner Hekimleri Derneği Anadolu Sürrekli Eğitim Kongresi, İstanbul, 15-16 Ekim.

HEXTALL A (2000): Oestrogens and lower urinary tract function. *Maturitas* 36;83–92.

HOENIG M, FERGUSON DC (2002) Effects of neutering on hormonal concentrations and energy requirements in male and female cats., *American Journal of Veterinary Research* 63(5);634-639.

HOLT PE, THRUSFIELD MV (1993) Association in bitches between breed, size, neutering and docking, and acquired urinary incontinence due to incompetence of the urethral sphincter mechanism. *The Veterinary Record* 133;177-180.

HOWE LM (1997) Short-term results and complications of prepubertal gonadectomy in cats and dogs. *Journal of the American Veterinary Medical Association* 211; 57–62.

HOWE LM (2006) Surgical methods of contraception and sterilization, *Theriogenology* 66;500-509.

JEUSETTE I, DETILLEUX J, CUVEÏLER C, ISTASSE L, DÍEZ M (2004) Ad libitum feeding following ovariectomy in female Beagle dogs: effect on maintenance energy requirement and on blood metabolites. *Journal of Animal Physiology and Animal Nutrition (Berl)*., 88(3-4);117-121.

JEUSETTE I, LHOEST ET, ISTASSE LP, DÍEZ MO (2005) Influence of Obesity on plasma lipid and lipoprotein concentrations in dogs, *American Journal Of Veterinary Research*; 66;81-86.

JEUSETTE I, DAMINENT S, NGUYEN P, SHIBATA H, SAITO M, HONJOH T, ISTASSE L, DIEZ M (2006) Effect of ovariectomy and ad libitum feeding on body composition, thyroid status, ghrelin and leptin plasma concentrations in female dogs, *Journal of Animal Physiology and Animal Nutrition*, 90;12-18.

JOSSO N, LAMARNE I, PICARD JY, BERTA P, DAVIES N, MORICHON N, PESCHANSKI M, JENNY R (1993) Anti-Müllerian hormone in early human development. *Early Human Development* 33;91-99.

KALKAN C, ALAÇAM E (2007) Jinekolojik operasyonlar. In: AlaçamE. (Edit) *Evcil hayvanlarda Doğum ve İnfertilite*. Medisan yayınları Ankara. S 383-400.

KALKAN C, ALAÇAM E (2015) Jienekolojik Operasyonlar. In: *Evcil Hayvanlarda Doğum ve İnfertilite*. Ed. E. ALAÇAM, MEDİSAN Yayınevi, Sekizinci baskı, Ankara, 404.

KANCHUK ML, BACKUS RC, CALVERT CC, MORRIS JG, ROGERS QR (2003) Weight gain in gonadectomized normal and Lipoprotein Lipase_deficient male domestic cats results from increased food intake and not decreased energy expenditure, *Journal of Nutrition*, 133:1866-1874.

KARAKAŞ ALKAN K, CEYLAN A, ALKAN H, ÖZEN D, GÜROL BAYRAKTAROĞLU A, KAYMAZ M (2017) Farklı Siklus Dönemlerindeki Köpeklerde AMH Ekspresyonunun İmmunohistokimyasal ve RT-PCR Metodlarıyla Belirlenmesi. *Türk Veteriner Jinekoloji Derneği VII. Ulusal & I. Uluslararası Kongresi*, Marmaris, 12-15 Ekim, 192-193.

KEALY RD, LAWLER DF, BALLAM JM, LUST G, BIERY DN, SMITH GK, MANTZ SL (2000) Evaluation of the effect of limited food consumption on radiographic evidence of osteoarthritis in dogs. *Journal of the American Veterinary Medical Association* 217;1678-1680.

KENNEDY KC, TAMBURELLO KR, HARDIE RJ (2011) Pre-operative morbidity associated with ovariohysterectomy performed as part of a third-year veterinary surgical-training program. *Journal of Veterinary Medical Education* 38(4);408-13.

KIRŞAN İ, ŞENÜNVER A, SEVİMLİ A (1998) Eğitime alınacak dişi köpeklerde kısırlaştırma operasyonunun önemi, *İstanbul Üniversitesi Veteriner Fakültesi Dergisi*, 24(2);355-365.

KIRŞAN İ, UÇMAK M, YILMAZ ÖT (2011) Kısırlaştırılmış İki Kedide Ovarian ve Uterin Remnant Sendrom Olguları, *İstanbul Üniversitesi Veteriner Fakültesi Dergisi*, 37(1);75-79.

KIRŞAN İ, ENGİNLER SÖ, TOYDEMİR TSF, ERZENGİN ÖM, SÖNMEZ K, ŞENNAZLI G (2013) Gynaecological Complications Following Improper Ovariohysterectomy in a Dog, *International Journal of Veterinary Science*, 2(4);121-124.

KIRŞAN İ, TURNA YILMAZ Ö, ÖZHAYVALA M (2014) Dişi Köpeklerde ovaryohistektominin Vücut Ağırlığı, Total Kolesterol, Trigliserit, Karaciğer Enzim Değerleri ve Glikoz Seviyesi Üzerine Erken Dönem Etkilerinin Araştırılması, *İstanbul Üniversitesi Veteriner Fakültesi Dergisi*, 40(1);35-40.

KİM HH, YEON SC, HOUPPT KA, LEE HC, CHANG HH, LEE HJ (2005) Acoustic feature of barks of ovariohysterectomized and intact German shepherd bitches. *Journal of Veterinary Medical Science*, 67(3);281-285.

KNAPP DW, GLİCKMAN NW, DENİCOLA D B, BONNEY PL, LİN TL, GLİCKMAN LT (2000) Naturally-occurring canine transitional cell carcinoma of the urinary bladder. A relevant model of human invasive bladder cancer. *Urol Oncol* 5;47-59.

KORKMAZ Ö, KORKMAZ D, POLAT İM, PİR YAĞCI İ, PEKCAN M, EMRE B, ZONTURLU AK (2016) Differences in the follicular morphology of young and aged bitches and their correlation with the anti-müllerian hormone. Kafkas Üniversitesi Veteriner Fakültesi Dergisi, 22(5);733-739.

KUSTRİTZ MVR (1999) Early spay-neuter in the dog and cat. Veterinary Clinics of North America, 29;935–943.

KUSTRİTZ MVR (2007) Determining the optimal age for gonadectomy of dogs and cats. Journal of the American Veterinary Medical Association, 231;1665–1675.

KUSTRİTZ MVR (2012) Effects of Surgical Sterilization on Canine and Feline Health and on Society. Reproduction in Domestic Animals, 47(4);214–222.

LANE IF (2003): Treating urinary incontinence. Veterinary Medicine, 98;58–65.

LUND EM, ARMSTRONG PJ, KIRK CA, KLAUSNER JS (2006) Prevalence and Risk Factors for Obesity in Adult Dogs from Private US Veterinary Practices. The Journal of Applied Research in Veterinary Medicine 4;177-186.

MAY C, BENNETT D, DOWNHAM DY (1991) Delayed physal closure with castration in cats. Journal of Small Animal Practice 32;326–328.

MCGREEVY PD, THOMSON P C, PRIDE C, FAWCETT A, GRASSI T, JONES B (2005) Prevalence of obesity in dogs examined by Australian veterinary practices and the risk factors involved. Veterinary Record 156;695-702.

MCHOLAS WT, WILKENS BE, BLEVINS WE, SNYDER PW, MCCABE GP, APPLEWHITE AA, LAVERTY PH, BREUR GJ (2002) Spontaneous femoral capital physal fractures in adult cats: 26 cases (1996–2001). Journal of the American Veterinary Medical Association, 221;1731–1736.

MILLER DM (1995) Ovarian remnant syndrome in dogs and cats: 46 cases (1988-1992). *Journal of Veterinary Diagnostic Investigation*, 7;572-574.

MISDORP W (1988) Canine mammary tumours: protective effect of late ovariectomy and stimulating effect of progestins, *Veterinary Q.*, 10(1): 26-33.

MOSCUCCI O, CLARKE A (2007) Prophylactic oophorectomy: a historical perspective, *J. Epidemiol Community Health*, 61;182-184.

MURARO L, WHITE RS (2014) Complications of ovariohysterectomy procedures performed in 1880 dogs, *Tierärztliche Praxis Kleintiere*, 42(K);297-302.

MUSAL B, TUNA B (2005) Surgical therapy of complicated uterine stump pyometra in five bitches: a case report. *Veterinary Medicine – Czech*, 50(12);558-562.

NAÏMAN JH, MAYHEW PD, STEFFEY MA, CULP WTN, RUNGE JJ, SINGH A (2014) Laparoscopic treatment of ovarian remnant syndrome in dogs and cats: 7 cases (2010-2013), *Journal of the American Veterinary Medical Association*, 245(11);1251-1257.

NORRIS AM, LAING EJ, VALLI VE, WITHROW SJ, MACY DW, OGILVIE GK, TOMLINSON J, MCCAWE D, PIDGEON G, JACOBS RM (1992) Canine bladder and urethral tumors: a retrospective study of 115 cases (1980- 1985). *Journal of Veterinary Internal Medicine*, 6;145-153.

O'FARRELL V, PEACHEY E (1990) Behavioural effects of ovariohysterectomy on bitches. *Journal Small Animal Practice*, 31;595-598.

O'FARRELL V (1991) Behavioral problems. Chandler EA ed. *Canine Medicine and Therapeutics*. 3 Ed. Oxford: Blackwell Scientific Publications, 739-755.

OLIVEIRA KS, SILVA MAM, BRUN MV, PEREZ-GUTIERREZ JF, TONIOLLO GH (2012) Ovarian remnant syndrome in small animals. *Semina: Ciencias Agrarias* 33(1);363-380.

OMERAN BM, ABDEL-WAHED RE, EL-KAMMAR MH, ABU-AHMED H (2014) Ovariectomy versus Ovariohysterectomy for Elective Sterilization of Female Cats, *Alexandria Journal of Veterinary Sciences*, 43;73-81.

ÖZYURTLU N (2012) Köpeklerde pyometra ve tedavi seçeneklerine kısa bir bakış, *Dicle Üniversitesi Veteriner Fakültesi Dergisi*, 1(6);34-36.

PANCIERA DL, THOMAS CB, EICKER SW (1990) Epizootiologic patterns of diabetes mellitus in cats: 333 cases (1980–1986). *Journal of the American Veterinary Medical Association*, 1990;197:1504–1508.

PEETERS M E VE KIRPENSTEIJN J (2011) Comparison of surgical variables and short-term postoperative complications in healthy dogs undergoing ovariohysterectomy or ovariectomy., *Journal of the American Veterinary Medical Association*, 238(2), January 15.

PİR YAĞCI İ, POLAT İ M, PEKCAN M (2016) Evaluation of Age Related Anti-Müllerian Hormone Variations in Domestic Cat, *Kafkas Üniversitesi Veteriner Fakültesi Dergisi*, 22(5);729-732.

PLACE NJ, HANSEN BS, CHERASKIN J, CUDNEY SE, FLANDERS JA, NEWMARK AD, BARRY B, SCARLETT JM (2011) Measurement of serum Anti-Müllerian hormone concentration in female dogs and cats before and after Ovariohysterectomy, *Journal of Veterinary Diagnostic Investigation*, 23(3);524 –527.

POLLARİ FL, BONNETT BN, BAMSEY SC, MEEK AH, ALLEN DG (1996) Postoperative complications of elective surgeries in dogs and cats determined by

examining electronic and paper medical records. *Journal of the American Veterinary Medical Association*, 208;1882–1886.

PONGLOWHAPAN S, KHALID M, CHURCH D (2012) Canine urinary incontinence post-neutering: A review of associated factors, pathophysiology and treatment options. *Thai Journal of Veterinary Medicine*, 42(3);259-265.

PRIESTER WA, MCKAY FW (1980): The occurrence of tumors in domestic animals. *National Cancer Institute Monographs*, 54;169.

PRYMAK C, MCKEE LJ, GOLDSCHMIDT MH, GLICKMAN LT (1988) Epidemiologic, clinical, pathologic, and prognostic characteristics of splenic hemangiosarcoma and splenic hematoma in dogs: 217 cases (1985). *Journal of the American Veterinary Medical Association*, 193(6);706–712.

RAFEE MA, KINJAVDEKAR P, AMARPAL, AHP, WAMI SA, SAN-GEETHA P (2015) Haematobiochemical Changes and Postoperative complications following Elective ovariohysterectomy in dogs. *Global Journal of medical research: G veterinary science and veterinary medicine*, 15(1),1.0.

REICHLER IM, HUBLER M (2014) Urinary Incontinence in the Bitch: An Update. *Reproduction in Domestic Animals*, 49(2);75–80.

REICHLER IM, PFEIFFER E, PICHÉ CA, JOCHLE W, ROOS M, HUBLER M AND ARNOLD S (2004) Changes in plasma gonadotropin concentrations and urethral closure ressure in the bitch during the 12 months following ovariectomy. *Theriogenology*, 62;1391–1402.

REICHLER IM (2009) Gonadectomy in cats and dogs: a review of risks and enefits. *Reproduction in Domestic Animals*, 44(2);29–35.

ROBERTSON ID (2003) The association of exercise, diet and other factors with owner perceived obesity in privately owned dogs from metropolitan Perth, WA. *Preventive Veterinary Medicine*, 58;75–83.

ROMAGNOLÍ S (2008) Surgical gonadectomy in the bitch and queen: should it be done and at what age? Proceedings, Southern European Veterinary Conference and Congreso Nacional AVEPA, Barcelona Sp.

RU G, TERRACINI B, GLICKMAN LT (1998) Host related risk factors for canine osteosarcoma. *The Veterinary Journal*, 156;31–39.

SALMERI KR, OLSON PN, BLOOMBERG MS (1991) Elective gonadectomy in dogs: a review. *Journal of the American Veterinary Medical Association*, 198;1183–1192.

SAMOJLOVIĆ M., DAVIDOV I, APIC J, BOZIC B, STANCIC I (2015) Monitoring of postoperative course after sterilization in cats of different reproductive status after the use of xylazine/ketamine anesthesia. *Arhiv veterinarske medicine*, 8(2);77 – 86.

SHEARER P (2010) Canine, Feline and Human Overweight and Obesity. *Banfield Applied Research & Knowledge Team Putting Knowledge into Practice*, 1-8.

SMITH AN (2003), Hemangiosarcoma in dogs and cats. *Veterinary Clinics of North America*, 33;533–552.

SMITH P, HEIMER G, NORGREN A AND ULMSTEN U (1990): Steroid hormone receptors in pelvic muscles and ligaments in women. *Gynecologic and Obstetric Investigation*, 30;27–30.

SONTAŞ H, GÜRBULAK K, EKİCİ H (2007) Ovarian remnant syndrome in the bitch: a literature review. *Archivos de Medicina Veterinaria*, 39(2);99-104.

SONTAŞ H, ALTUN D, YILMAZ ÖT, ARUN S, ŞENÜNVER A, EKİCİ H (2010) Bir Köpekte Eş Zamanlı Seyreden Ovaryan Remnant Sendromu, Bulaşıcı, Veneral Tümör ve Stump Pyometra Olgusu, Kafkas Üniversitesi Veteriner Fakültesi Dergisi, 16(4);675-680.

STEPHANIE C, STEPHANIE N, ANNICK H (2010) Acquired urinary incontinence in the bitch: Update and perspectives from human medicine. Part 3: The urethral component and surgical treatment. The Veterinary Journal, 186;25-31.

STÖCKLIN-GAUTSCHI NM, HASSIG M, REICHLER IM, HUBLER M, ARNOLD S (2001) The relationship of urinary incontinence to early spaying in bitches, Journal of Reproduction and Fertility, 57;233-236.

ŞAHAL M, HAYDARDEDEOĞLU AE, CINGI Ç (2011) Generalized Tetanus in A Dog After Ovariohysterectomy. Kafkas Üniversitesi Veteriner Fakültesi Dergisi 17(5);877.

TEZ G, KANCA H, ALEMDAR H (2019) Köpeklerde Kontrasepsiyon I: Cerrahi sterilizasyonun risk ve yararlarının değerlendirilmesi, Veteriner Hekim Derneği Dergisi, 90(1);55-65.

THRUSFIELD MV, HOLT PE, MUIRHEAD RH (1998) Acquired urinary incontinence in bitches: its incidence and relationship to neutering practices. Journal of Small Animal Practice, 39(12);559-66.

TURNA YILMAZ Ö, TOYDEMİR TSF, KIRŞAN İ, UÇMAK ZG, KARAÇAM EÇ (2015) Anti-Müllerian hormone as a diagnostic tool for ovarian remnant syndrome in bitches. Veterinary Research Communications, 39;159-162.

ÜLGEN S, AKDOĞAN KAYMAZ A (2013) Endokrin hastalıklarda obezite ve hipertansiyonun değerlendirilmesi. *Türkiye Klinikleri Journal of Veterinary Science*, 4(3);28-34.

VANHAGEN MA, DUCRO BJ, VANDENBROEK J, KNOL BW (2005) Incidence, risk factors, and heritability estimates of hind limb lameness caused by hip dysplasia in a birth cohort of boxers. *American Journal of Veterinary Research*, 66;307–312.

VÍCTOR SPAIN C, SCARLETT JM, HOUPPT KA (2004) Long-term risks and benefits of early-age gonadectomy in dogs, *Journal of the American Veterinary Medical Association*, 224(3);380-387.

WALLACE MS (1991) The ovarian remnant syndrome in the bitch and queen. *Veterinary Clinics of North America: Small Animal Practice*, 21;501-507.

WARE WA, HOPPER DL (1999) Cardiac tumors in dogs: 1982-1995. *Journal of Veterinary Internal Medicine*, 13;95–103.

WHITE CR, HOHENHAUS AE, KELSEY J, PROCTER- GRAY E (2006) Cutaneous MCTs: associations with spay / neuter status, breed, body size, and phylogenetic cluster. *Journal of the American Animal Hospital Association*, 47;210–216.

ZORAN DL (2010) Obesity in dogs and cats: a metabolic and endocrine disorder. *Veterinary Clinics of North America: Small Animal Practice*, 40(2);221-239.

ÖZGEÇMİŞ

1994 yılında Ankara ilinin Mamak ilçesinde doğdum. İlkokulu Kemal Milaşı İlköğretim okulunda Ortaokulu Reşatbey Ortaokulunda, Liseyi Kirami Refia Alemdaroğlu lisesinde okudum. Kırıkkale Üniversitesi Veteriner Fakültesini bitirdikten hemen sonra Veterinerlik Doğum ve Jinekoloji Anabilim Dalı'nda Yüksek Lisans eğitimine başladım. 2017 yılında evlendim ve bir erkek çocuk annesiyim. 2019 yılında Karaburun Belediyesi'nde veteriner hekim olarak işe başladım.