

OMURGA TÜMÖRÜNÜ TAKLİT EDEN POTT HASTALIĞI: BİR OLGU SUNUMU

Pott Disease Mimicking a Spinal Tumor: A Case Report

Ulaş YÜKSEL¹, Mehmet Hüseyin AKGÜL¹, Mustafa ÖĞDEN¹,
Pınar ATASOY², Semih KESKİL¹

¹ Kırıkkale Üniversitesi Tıp Fakültesi, Beyin ve Sinir Cerrahisi A.D., KIRIKKALE

² Kırıkkale Üniversitesi Tıp Fakültesi, Patoloji A.D., KIRIKKALE

ÖZ

ABSTRACT

Spinal tüberkülozun tanı ve tedavisindeki gecikmeler bu hastalığa bağlı gelişebilecek komplikasyonlara (omurga kırığı, epidural apse gibi) ikincil omurilik basılarına ve kalıcı nörolojik kayıplara ve omurgada şekil bozukluğuna yol açabilmektedir.

52 yaşında erkek hasta, bir yıldır ilerleyici ve artan vasıfta sırt ağrısı ve bacaklarda güçsüzlük şikayetleri ile gelen hastanın öyküsünde ateş ve gece terlemesi olmamasına rağmen kilo kaybı vardı. Nörolojik muayenesinde alt ekstremitte kas gruplarında 2/ 5 kuvvet kaybı ve T9 seviyesi altında ileri hipoestezi saptandı. Yapılan radyolojik görüntüleme tetkiklerinde T8 ve T9 omurlarında spinal kanalı daraltan patolojik çökme kırığı ve kifoz tespit edildi. Laboratuvar tetkiklerinde C-reaktif protein ve sedimentasyon değerleri normale yakındı. Mevcut güç kaybı ve radyolojik bulgular nedeniyle ameliyat edilen hastanın doku patolojisinde nekrotizan granülomlar ve kazeifikasyon nekrozu görülmesi üzerine anti-tüberküloz tedavi başlandı. Hastanın takibinde ameliyat sonrası dördüncü ayda nörolojik bulgularının düzelmeye başladığı ve üçüncü yılın sonunda normal günlük hayatına döndüğü gözlemlendi.

Sonuç olarak, günümüzde nadir görünmekle birlikte patolojik omurga kırığı düşünülen hastalarda tüberküloz ve Pott hastalığı da akla getirilmelidir.

Anahtar Kelimeler: Pott hastalığı, spinal füzyon, spinal tüberküloz

Delays in the diagnosis and treatment of spinal tuberculosis may lead to vertebral fracture and spinal cord compression that may cause to the secondary persistent neurological loss and spinal deformity.

52 year-old man admitted to hospital with progressive back pain and paraparesis. There was weight loss without night sweats or night sweating in his past history. His neurological exam revealed paraparesis and hypoesthesia under the T9 level. There was pathologic collapse of a fracture and kyphosis in T8 and T9 vertebrae in his radiological images. In laboratory tests C-reactive protein and sedimentation values were close to normal. He underwent stabilization surgery and histopathological exam of the tissue specimens revealed caseification necrosis. On follow-up, patient's neurological symptoms were delayed at fourth postoperative month and returned to normal daily life at the end of the third year.

Pott disease should also be considered in pathological vertebral fractures even without weight loss, night sweats, fever.

Keywords: Pott disease, spinal fusion, spinal tuberculosis



Yazışma Adresi / Correspondence: Dr. Ulaş YÜKSEL

Kırıkkale Üniversitesi Tıp Fakültesi, Beyin ve Sinir Cerrahisi A.D, Yahşihan, KIRIKKALE, TÜRKİYE

Telefon: +90 532 2304940

E-posta: ulasyksl@hotmail.com

Geliş Tarihi / Received: 12.01.2017

Kabul Tarihi / Accepted: 14.04.2017

GİRİŞ

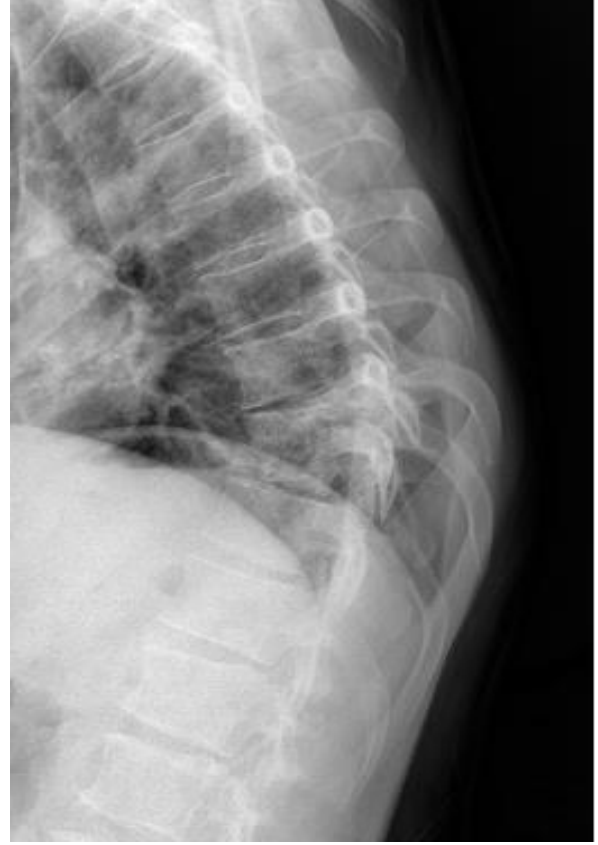Tüberkülozlu hastalarda yaklaşık %3-5 oranında kemik tutulumu, %1 oranında ise omurga tutulumu gözlenmektedir (1). Pott hastalığı, en sık torakolomber bölgede ve ilk 3 dekad içinde izlenir. Hastalığın predispozan faktörleri arasında diabetes mellitus (DM), kötü beslenme, madde veya alkol bağımlılığı, immünsüpresif bozukluklar (HIV enfeksiyonları, böbrek yetmezlikleri, kanser gibi), uzun süre steroid kullanımı ve sigara kullanımı yer almaktadır (1-4). Pott hastalığı yavaş seyirli olup tanı ve tedavisindeki gecikmeler spinal epidural abse ve/ veya patolojik kırıkların gelişmesine ve bunlara bağlı gelişen omurilik basısı sonrası kalıcı nörolojik kayıplara ve omurgada şekil bozukluklarına yol açabilmektedir (5, 6).

Bu olgu sunumunda T8 ve T9 omurlarında patolojik kırığı olup ameliyat sonrası tetkiklerinde tüberküloz düşünülen hastanın tanı ve tedavisi literatür eşliğinde tartışılmıştır.

OLGU

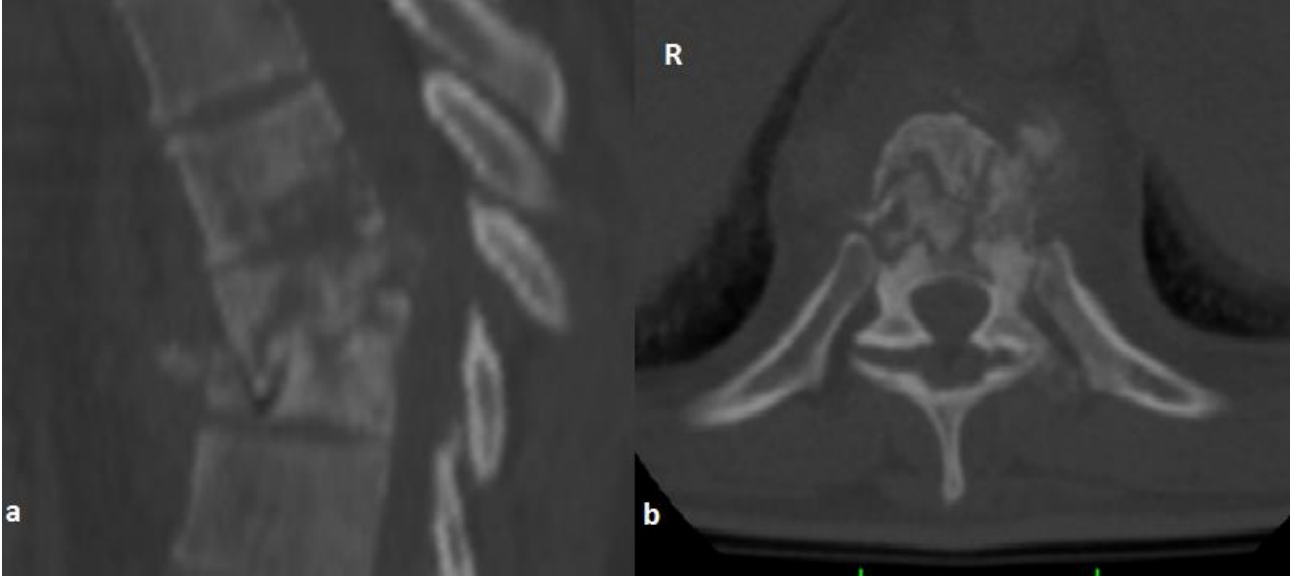
Elli iki yaşında erkek hasta polikliniğimize bir yıldır olan sırt ağrısı, bacaklarda ilerleyici güçsüzlük ve idrar kaçırma şikâyetleri nedeni ile tekerlekli sandalyede getirildi. Özgeçmişinde hastanın DM'u olduğu ve insülin replasmanı ile kan şekeri regülasyonunun sağlandığı öğrenildi. Nörolojik muayenesinde alt ekstremitelerde kas gruplarının 3/5 kuvvetinde olduğu (2/5 kuvvet kaybı) (paraparezi) ve iki taraflı T9 dermatomu altında anesteziye yakın hipoestezi olduğu saptandı. Gövde hiperfleksiyon ve ekstansiyonunda sırt ağrısı artmaktaydı. Hasta iştah azalması ile birlikte kilo kaybı (son 1 yılda 12 kilogram) tarif ediyordu. Torakolomber X-Ray (Resim 1), Bilgisayarlı Tomografi (BT) (Resim 2) ve intravenöz kontrast ilaç kullanılarak elde edilen Manyetik Rezonans Görüntüleme (MRG) tetkiklerinde (Resim 3) T8 ve T9 omurlarında omurilik kanalı içine de uzanan çökme kırığı olduğu ve kırığın ve T8-9

intervertebral diskinin kontrast madde tuttuğu (patolojik kırık ve diskitis) saptandı. Hastanın C-reaktif protein (CRP) değeri 3.64 mg/L, sedimentasyon hızı değeri 34 mm/saat olarak ölçüldü. Brusella aglütinasyon testi negatif saptandı.

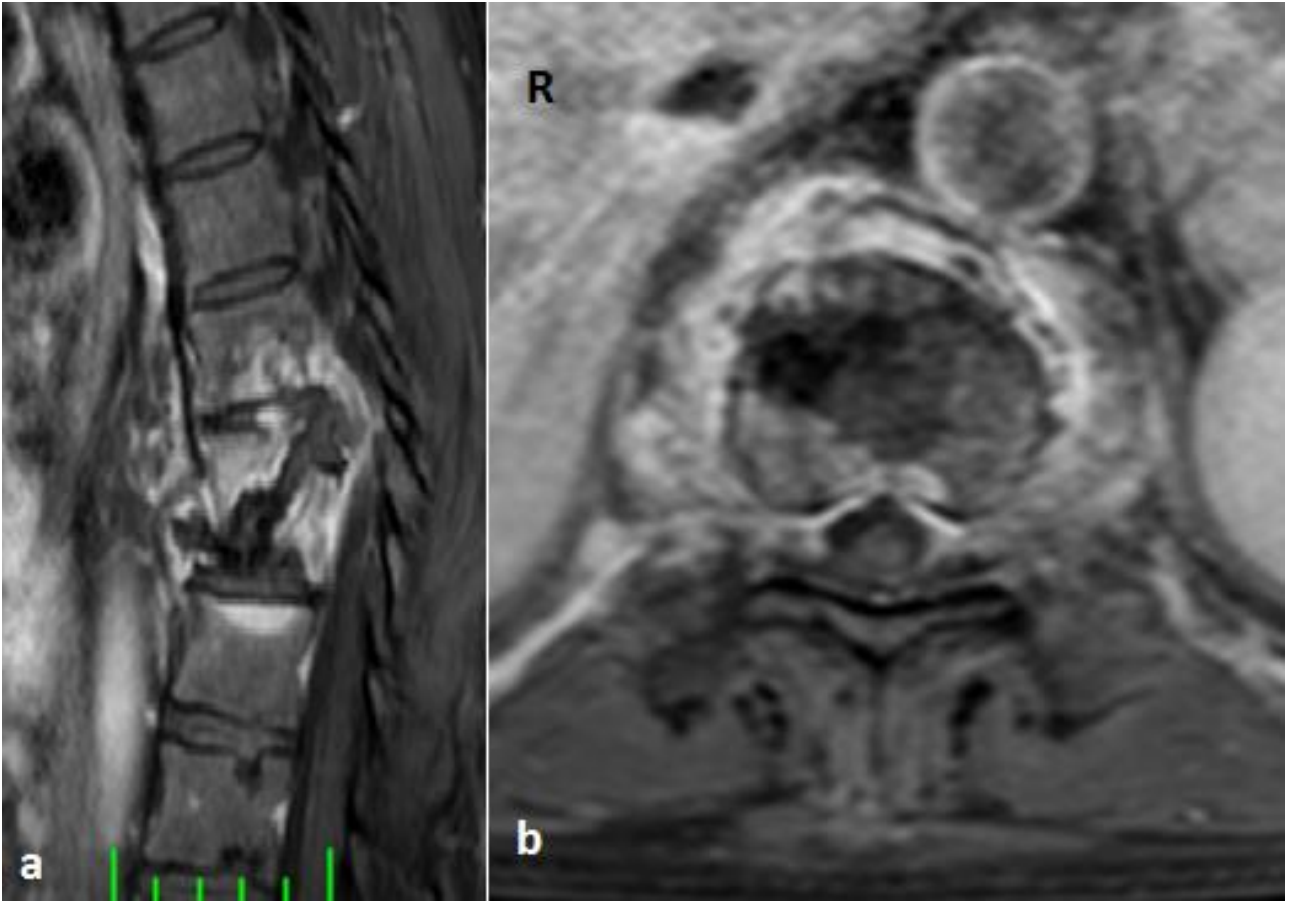

Resim 1: Pott hastalığına bağlı T8 ve T9 kırığı lateral X-Ray görüntüsü.

Bu bulgularla öncelikli omurga tümörü veya diğer tümörlerin omurgaya metastazı düşünülen hastaya sol anterolateral açılımla T8 ve T9 total korpektomi yapıldı. Operasyonda kemik yapının açık kahverengi, yumuşak kıvamda ve az kanamalı olduğu görüldü ve histopatolojik inceleme için doku örnekleri alındı. Bu bölgeye içine sentetik kemik greft yerleştirilmiş korpektomi kafesi konuldu ve T7 ve T10 vertebra cisimlerine lateralden plak yerleştirildi (Resim 4). Ameliyat sırasında alınan kemik dokusu örneklerinin histopatolojik incelemesinde nekrotizan granülomatöz inflamasyon (kazeifikasyon nekrozu) gözlemlendi (Resim 5).



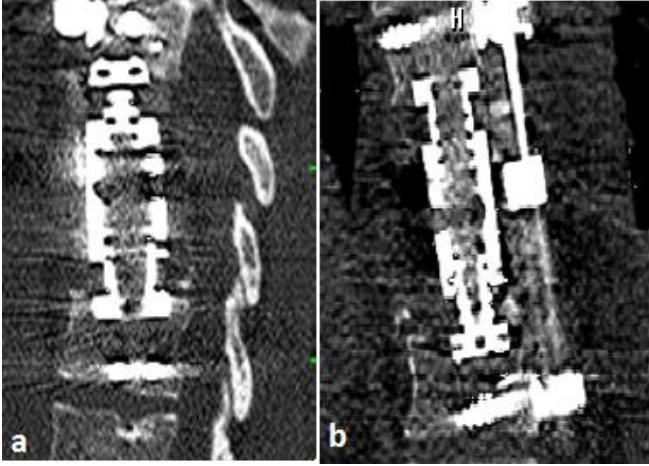
Resim 2: Pott hastalığına bağlı T8 ve T9 kırığı sagittal (a) ve axial (b) BT görüntüleri



Resim 3: Pott hastalığına bağlı T8 ve T9 kırığı sagittal (a) ve axial (b) kontrastlı MRG görüntüleri

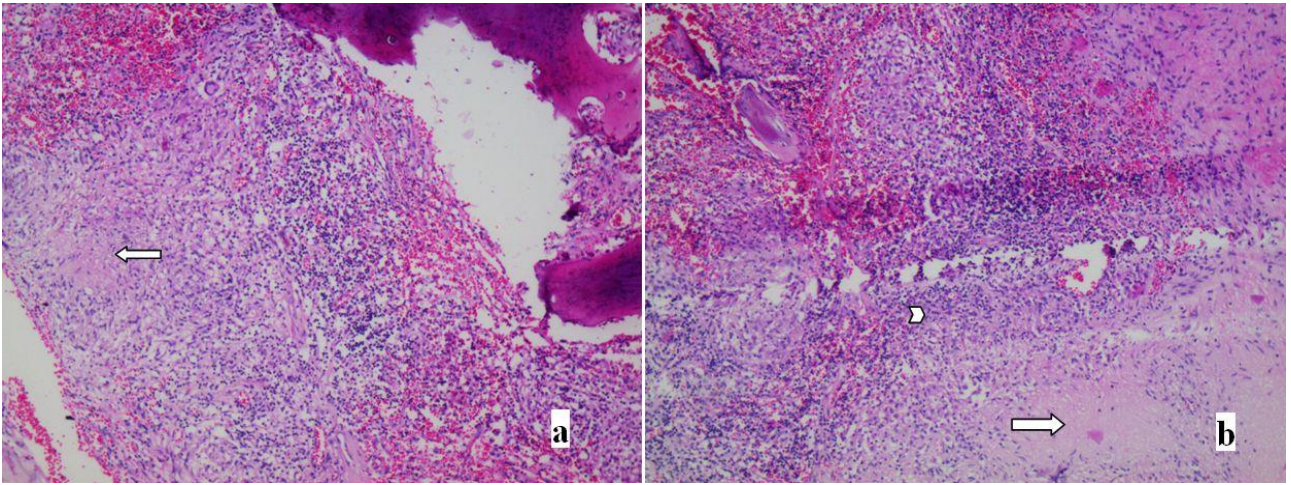
Tüberküloz şüphesi ile Verem Savaş Dispanseri yetkilileri tarafından yapılan tüberkülin cilt testi (PPD) pozitif (Eritem çap>15 mm) saptandı. Bu bulgularla Enfeksiyon Hastalıkları Bölümüne danışılan hastaya bu bölüm tarafından anti-tüberküloz tedavi başlandı. Hastada DM olması nedeniyle operasyon yarasının tam

iyileşmesi beklenerek ameliyattan bir ay sonra T4-L1 posterior enstrümantasyon ile kırık bölgesi 360 derece stabilize edildi (Resim 6). Hasta üç ay süre ile klinikte takip edildikten sonra fizik tedavi almak üzere Fizik Tedavi ve Rehabilitasyon Bölümüne devir edildi.

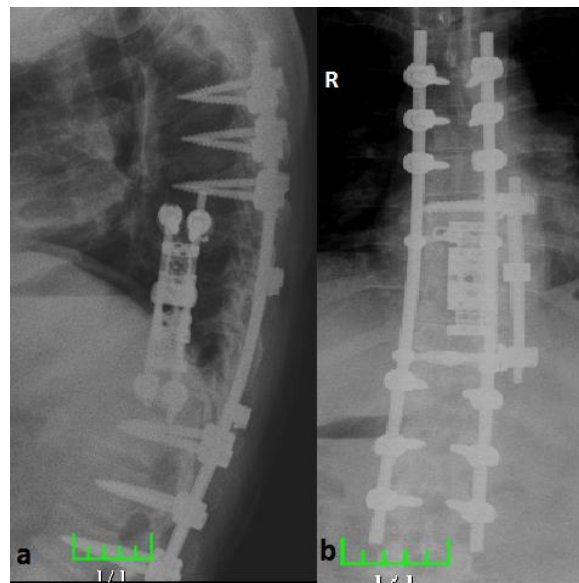


Resim 4: Anterolateral korpektomi, korpektomi kafesi uygulaması ve lateral plaklama sonrası sagittal (a) ve coronal (b) BT görüntüleri

Devredilirken hastanın nörolojik muayenesinde alt ekstremitelerde kas gruplarının bilateral 4/ 5 kuvvete ulaştığı ve T9 dermatomundaki hipoestezinin hafiflediği saptandı. Hastanın anti-tüberküloz tedavisi bir yılın sonunda kesildi. Takibinin üçüncü yılında hastanın T9 dermatomundaki hafif hipoestezi dışında nörolojik kaybının idrar kaçırmayı da dahil tamamen düzeldiği ve normal yaşamına döndüğü saptandı.



Resim 5: Histopatolojik incelemede (a) kemik trabekulası komşuluğunda santral kazeifikasyon nekrozu bulunduran granülom yapısı (ok ile) izlenmekte ve (b) resmin sağ alt kısmında kazeifikasyon nekrozu (ok ile) ve bunu çevreleyen histiositlerle (ok başı ile) karakterize granülom yapısı görülmektedir (H&E; X100)



Resim 6: Pott hastalığına bağlı T8 ve T9 kırığına, 360 derece füzyon sonrası lateral (a) ve ön-arka (b) X-Ray görüntüleri.

TARTIŞMA

Tüberkülozdan en sık etkilenen omurga bölgesi torakolomber bileşke olup en sık tutulan omurga L1 omurgasıdır (2). Spinal tüberkülozda en sık gözlenen klinik bulgular ise özellikle gece şiddetlenen batıcı tarzda bel ve/ veya sırt ağrısı, paraspinal kas spazmı ve ileri dönemde kemik deformasyonuna ikincil spinal kifozdur. Hastalarda kilo kaybı, iştah azalması, gece terlemesi olabilir. Hastalığın ileri evresinde ise hastaların %23-76'sında nörolojik kayıplar (paraparezi/parapleji) gelişir. Spinal tüberkülozun tanısında klinik ve radyolojik bulgular temel alınır (7,8). Bizim olgumuzda tanı öncesi ilk dönem ağrı olmamış ancak 1 yıldır giderek artan alt ekstremité güçsüzlüğü, iştah azalması ve kilo kaybı ile beraber predispozan faktörlerden biri olan DM saptanmıştır. Ancak hastanın geliş öyküsünde ateş ve gece terlemesi yoktu.

Son dönemde MRG ve BT gibi radyolojik tanı yöntemlerinin gelişmesi, spinal tüberküloz olgularının erken tanı konularak prognozunda iyileşmeye neden olmuştur (9,10). MRG omurga enfeksiyonlarının tanısında en güvenilir görüntüleme yöntemlerinden birisi olup olguların %60'ında tanı koydurucudur. Eğer disk aralığı korunmuşsa ve omurga cismi homojen kontrast ilaç tutuyorsa bu genelde piyojenik olmayan omurga enfeksiyonu lehinedir. Buna karşın, piyojenik enfeksiyonlarda çoğunlukla disk aralığı da etkilenir ve omurga cismi heterojen biçimde kontrast ilaç tutar (6). Bu tarz görüntülerin ayırıcı tanısında primer ve metastatik neoplastik hastalıklar, sarkoidoz, aktinomiçes, nokardiya, tüberküloz ve brucella enfeksiyonları akla getirilmelidir (11). Kemik kırığının spinal kanala mekanik basısını, omurilik ödemi, myelomalazi gibi lezyonları bu radyolojik tekniklerle saptamak mümkün iken, en iyi tanı yöntemi histopatolojik inceleme ve/veya kültürde mikroorganizma üretmektir. Olgumuzda X-Ray, BT ve MRG görüntülerinde omurga kırığı ile birlikte disk tutulumunun saptanmış olmasına rağmen CRP' nin

normal değerinde olması, sedimantasyonun hafif yüksek olması oluşan bu kırığın tümöre bağlı patolojik kırık olabileceğini düşündürmüştür. Bu nedenle de ameliyat sırasında hastadan doku histopatolojik incelemesine yönelik örnek alınmasına karşın doku kültürü için örnek alınmamıştır. Ancak histopatolojik incelemeler sonunda kazeifikasyon nekrozunun gözlenmiş olması bizi tümöral oluşumdan uzaklaştırmıştır. Sarkoidozda da benzer histopatolojik bulgular ortaya çıktığı için hastaya PPD yapılmış ve test sonucu pozitif gelmiştir. Bu nedenlerle de hastada öncelikli olarak tüberküloz ve buna ikincil Pott hastalığı düşünülmüş ve anti-tüberküloz tedavisi cerrahi sonrası başlanmıştır. Pott tedavisinde komplikasyonsuz olgularda en az 6 ay süreyle medikal tedavi uygulanması, istirahat ve uygun ortezlerle mobilizasyonu etkilidir. Komplikasyon gelişen Pott olgularında cerrahi tedavi kifoz, instabilite, birden fazla omur tutulumu, disk tutulumu olup olmamasına göre değişkenlik göstermektedir. Hastalarda gelişen patolojik kırıkların ve kemik fragmanlarının, gelişebilecek omurga instabilitesinin veya absenin omuriliğe basısı nedeniyle nöral semptomlar veya komplikasyonlar ortaya çıkabilmekte; cerrahi tedavinin amacı ise tüberküloz spondilitli hastalarda enfeksiyon debridmanının yanı sıra omurga kolonunun stabilizasyonunun sağlanması (absenin drenajı, anteriordan, posteriordan ve postero-lateralden destrükte vertebranın debridmanı, anterior veya posterior greftleme ve kifozun düzeltilmesi, füzyon sahasının korunması ve geç kifozun önlenmesi) ve nörolojik bozuklukların düzeltilmesidir (12,13). Olgumuzda torakal kifoz artışı, iki vertebra tutulumu ve spinal kanala kemik fragmanların uzanımı saptanmış ve anterolateral debridman, dekompresyon, "360° füzyon" yapılmış; bir yıl süre ile anti-tüberküloz tedavi uygulanmış ve eş zamanlı fizik tedavi ve rehabilitasyon ile üç yılın sonunda hastada tam iyileşme elde edilmiştir.

Sonuç olarak, patolojik omurga kırığı saptanan hastalarda kilo kaybı, gece terlemesi, ateş gibi bulgular

gözlenmese bile bu kırığın oluşmasına etken olabilecek faktörler arasında Pott hastalığı da akla getirilmelidir.

KAYNAKLAR

1. Cormican L, Hammal R, Messenger J, Milburn HJ. Current difficulties in the diagnosis and management of spinal tuberculosis. *Postgrad Med J.* 2006; 82: 46-51.
2. Moore SL, Rafii M. Imaging of musculoskeletal and spinal tuberculosis. *Radiol Clin North Am.* 2001; 39: 329-42.
3. Zimmerli W. Vertebral osteomyelitis. *N Eng J Med.* 2010; 362: 1022-9.
4. Govender S. Spinal Infections. *J Bone J Surg.* 2005; 87: 1454-8.
5. Jain AK. Treatment of tuberculosis of the spine with neurologic complications. *Clin Orthop.* 2002; 398: 75-84.
6. Chang MC, Wu HT, Lee CH, Liu CL, Chen TH. Tuberculous spondylitis and pyogenic spondylitis: comparative magnetic resonance imaging features. *Spine.* 2006; 31: 782-8.
7. Rice ASC, Hill RG. New treatment for neuropathic pain. *Annu Rev Med.* 2006; 7: 535-51.
8. Bakhsh A. Medical management of spinal tuberculosis: an experience from Pakistan. *Spine.* 2010; 35: 787-91.
9. Kotil K, Alan MS, Bilge T. Medical management of Pott disease in thoracic and lumbar spine: a prospective clinical study. *J Neurosurg Spine.* 2007; 6: 222-8.
10. Dunn R, Zondagh I, Candy S. Spinal tuberculosis: magnetic resonance imaging and neurological impairment. *Spine.* 2011; 36: 469- 73.
11. Slucky AV, Eismont FJ, Bridwell KH, DeWald R. Spinal Infections. In: *The Textbook of Spinal Surgery.* Lippincott Raven, Philadelphia. 1997, pp: 2141-83.
12. Luk KDK. Tuberculosis of the spine in the new millenium. *Eur Spine J.* 1999; 8: 338-45.
13. Moon MS. Spine update: Tuberculosis of the spine. Controversies and a new challenge. *Spine.* 1997; 22(15): 1791-7.