

DİSTAL VE MİD PENİL HİPOSPADİAS ONARIMINDA MODİFİYE CONNELL SÜTÜR TEKNİĞİNİN UZUN DÖNEM SONUÇLARI

Long-Term Results of Modified Connell Suture Technique in Repair of Distal and Mid Penile Hypospadias

Ercan YUVANÇ¹

¹ Kırıkkale Üniversitesi Tıp Fakültesi Üroloji Ana Bilim Dalı, KIRIKKALE, TÜRKİYE

ÖZ

ABSTRACT

Amaç: Hipospadias eksternal üretral meanın penisin ventral yüzünde proksimale açılması ile karakterize konjenital bir anomalidir. Hipospadias onarımında temel hedef üretranın glansın distaline taşınması ve penisin normal görünümünün tekrar sağlanmasıdır. Birçok onarım tekniği sonuçları paylaşılmış olmasına karşın, pek azında cerrahi esnasında kullanılan sütünün uygulanma tekniği tartışılmıştır.

Çalışmanın amacı hipospadias onarımında ilk kez tarif edilen Modifiye Connell sütünün tekniğinin (MCST) perioperatif ve postoperatif sonuçlarını değerlendirmektir.

Gereç ve Yöntem: Ocak 2011-Şubat 2015 tarihleri arasında distal ve midpenil hipospadias nedeniyle Tubularized Incised Plate Urethroplasty (TIPU) yapılan ve üretroplasti ile glandüloplasti aşamalarında MCST uygulanan 25 hastanın sonuçları retrospektif olarak tarandı. Rekürren ve sünnetli vakalar çalışmadan çıkarıldılar. Perioperatif sütünürasyon süresi, penil turnike süresi ve postoperatif komplikasyonlar ve postoperatif 1. hafta, 1. ay, 3. ay ve yıllık takip sonuçları kayıt edildi.

Bulgular: Ortalama yaş 5.6 ± 1.2 yıl, ortalama takip süresi 4.05 yıldır. 13 subkoronal, 3 koronal ve 9 midpenil hipospadias vakası vardı. Operasyon esnasında Modifiye Connell sütünürasyonu için harcanan ortalama süre 8.3 ± 2.1 dakika olarak belirlendi. Ortalama turnike süresi ise 12.3 ± 3.4 dakika olarak saptandı. 25 olgunun 24'ünde (%96) cerrahi başarılı sonuç alınmıştır. Sadece 1 olguda dilatasyona yanıt veren meatal stenoz izlenmiştir. Hiçbir olguda üreto-kutanöz fistül izlenmemiştir. Uzun dönem takip sonuçları uygun kalibreli ve kozmetik olarak kabul edilebilir ileri doğru, tazyikli, tek, kompakt bir idrar akımı ile düzgün işleyen bir üretra sağlandığını ortaya koydu.

Sonuç: Hipospadias onarımında MCST uygulama esnasında güvenilir, hızlı, yara dudaklarının uc-uca getirilmesinde ve epitelyum hattının invert edilmesinde avantajlı, watertight, doku kanlanmasını bozmayan ve dolayısıyla yara iyileşmesini kolaylaştırıp postoperatif fistül gelişimi riskini azaltan ve fibrotik bir iyileşme hattı yerine vasküler bir hat oluşturarak üretral stenoz ve penil kurvatur riskini azaltan bir yöntemdir.

Anahtar Kelimeler: *Hipospadias, Modifiye Connell Sütünür Tekniği, üretrokutanöz fistül, meatal stenoz*

Objective: Hypospadias is a congenital anomaly characterized by opening of the urethra to the ventral surface of the proximal penis. The main goal of hypospadias repair is to restore the normal appearance of the penis and distal transport of the urethra to the glans. Although the results of many repair techniques have been shared, few have discussed the technique of applying the suture used during surgery.

To evaluate the perioperative and postoperative results of Modified Connell suture technique (MCST), which was described for the first time in hypospadias repair.

Material and Methods: Results of 25 patients who repaired for distal and midpenile hypospadias with Tubularized Incised Plate Urethroplasty (TIPU) and underwent MCST at urethroplasty and glanduloplasty stages between January 2011 and February 2015 were retrospectively screened. Recurrences and circumcised cases were removed. The results of perioperative suturing time, penile tourniquet time and postoperative complications and postoperative 1st week, 1st month, 3rd month and annual follow-up were recorded.

Results: Mean age: 5.6 ± 1.2 years, mean follow-up: 4.05 years. Subcoronal (n:13), coronal (n:3), midpenil (n:9). Mean suture time: 8.3 ± 2.1 minutes. Mean tourniquet duration: 12.3 ± 3.4 minutes. Operation success: 24/25(96%). Only 1 case of meatal stenosis responding to dilatation was observed. Urethrocutaneous fistula wasn't observed in any case. Long-term follow-up results showed that properly functioning urethra was achieved with a single caliber, cosmetically acceptable, forward, single, compact urine flow.

Conclusion: The MCST for hypospadias repair is advantageous in that it can be applied safely and quickly, is brought to the tip of the wound lips and inverted of the epithelium line and watertight. The MSCT which does not disturb the tissue blood flow and not reduces wound healing creates a vascular line instead of a fibrotic healing line thus reduces the risk of postoperative fistula, ureteral stenosis, and penile curvature development.

Keywords: *Hypospadias, Modified Connell Suture Technique, urethrocutaneous Fistula, meatal stenosis*



Yazışma Adresi / Correspondence:

Kırıkkale Üniversitesi Tıp Fakültesi Hastanesi Üroloji

Telefon: 0 506 5422543

Geliş Tarihi / Received: 16.05.2018

Dr. Ercan YUVANÇ

A.D., 4. Kat Yahşihan, KIRIKKALE, TÜRKİYE

E-posta: ercanyuvanc@gmail.com

Kabul Tarihi / Accepted: 15.07.2018

GİRİŞ

Hipospadias eksternal üretral meanın glans penis ucundaki doğal yerinden ziyade, penisin ventral yüzünde proksimalde korpus spongiosum içerisinde geri kalması ile sonuçlanan penisin konjenital bir anomalisidir. Avrupa'da hipospadiasın toplam prevalansı 10.000 canlı erkek doğumda 18.6 yeni vakadır (1). Ameliyat endikasyonları ise fonksiyonel ve kozmetik olarak ikiye ayrılır. Fonksiyonel endikasyonlar: proksimal yerleşimli (ektopik) meatus, ventrale püskürerek giden idrar akışı, meatal stenoz ve kavisli penis iken, kozmetik endikasyonlar hastayı ileride psikolojik olarak rahatsız edebilecek anormal yerleşmiş meatus, yarı glans, anormal kutanöz raphe ile rotasyonlu penis, preputial başlık, penoskrotal transpozisyon ve bölünmüş skrotum varlığıdır (2).

Hipospadias onarımındaki temel hedef üretranın glansın distaline taşınması ve penisin normal görünümünün tekrar sağlanmasıdır. Birçok onarım tekniğinin başarı sonuçlarının paylaşılmış olmasına karşın, pek azı cerrahi esnasında kullanılan sütürün uygulanma tekniğini tartışmıştır. Connell sütür tekniği barsak anastomozlarında halen tercih edilen güvenilir bir yöntemdir. Çalışmada Connell barsak anastomoz sütür tekniğinin hipospadias onarımında, neoüretra oluşturmadaki etkinliği değerlendirildi.

GEREÇ VE YÖNTEM

Ocak 2011 – Şubat 2015 tarihleri arasında distal ve midpenil hipospadias nedeniyle opere edilen ve operasyon esnasında yuvarlak iğneli 5/0 – 6/0 vicryl sütür ile Modifiye Connell sütür tekniği uygulanan 25 hasta sonuçları retrospektif olarak değerlendirildi. Üretroplasti ve glandüloplasti aşamaları barsak anastomozlarında sıklıkla uygulanan ancak daha önce hipospadias onarımında tarif edilmemiş bir dikiş dikme yöntemi olan Modifiye Connell tekniği kullanılarak kapatıldı. Rekürren ve sünnetli vakalar çalışmadan çıkarıldılar. Neoüretra sütürlerinin üzerine vaskülarize dorsal dartos flebi getirildi. Peroperatif sütürasyon

süresi, penil turnike süresi ve postoperatif komplikasyonlar kayıt edildi. Rutin takipler postoperatif 1. hafta, 1. ay, 3. ay ve ardından birer yıllık takipler şeklinde kozmetik ve fonksiyonel yönden yapıldı. İşeme paternleri izlendi. Üretra-kutanöz fistül, flep nekrozu, üretral darlık ve penil kurvatur gelişmemesi cerrahi başarı olarak kabul edildi.

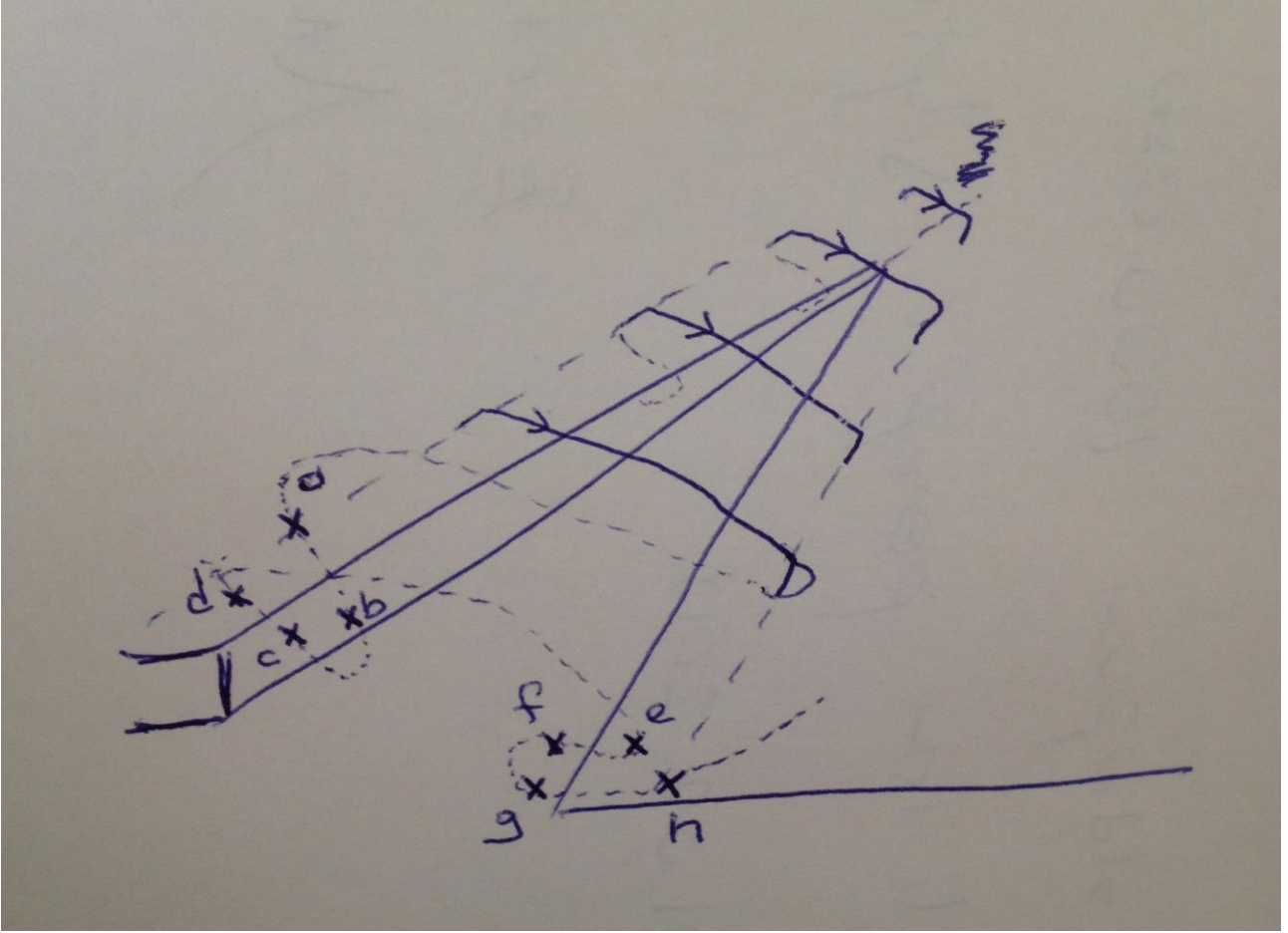
Cerrahi Yöntem:

Tüm olgularda Snodgrass'ın üretroplasti de yeterli üretral doku için üretral plate'in ortadan korpus kavernosuma kadar kesilmesi ile tarif ettiği TIPU (Tubularized Incised Plate Urethroplasty) yöntemi uygulanmıştır (3).

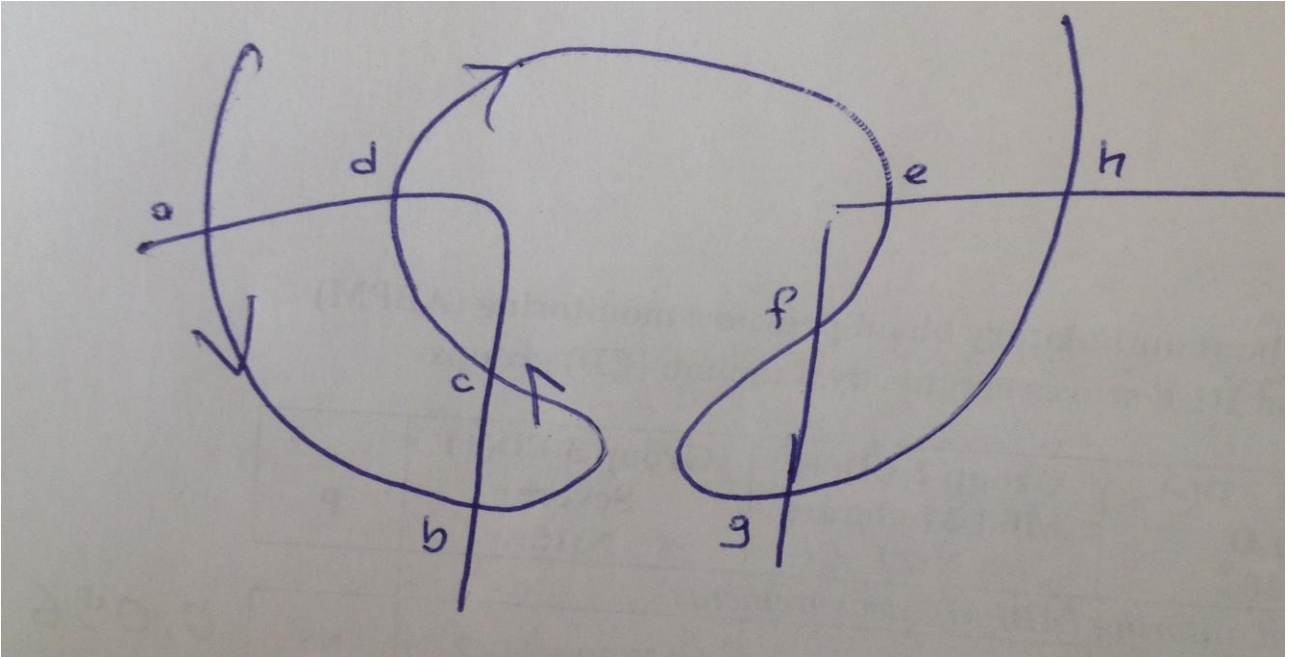
Onarım yönteminde, neomeanın distalinde, glansa 5/0 ipek traksiyon dikişi yerleştirildikten sonra ventral geri kalmış meanın 1-2 mm proksimalinden olacak biçimde dairesel kesi yapıldı. Hipospadias'da korpus spongiosum, ventral meanın gerisinde sonlanmaktadır. Bu yüzden kesinin en az 1-2 mm'lik bir emniyet sınırı ile yapılması ve bu esnada üretranın hasardan korunması, cerrahi memnuniyet ve komplikasyonları yönünden kritiktir. Dairesel kesi seyrince tüm olgular penis cildi peno-skrotal alana doğru serbestleştirildiler. Bu degloving işlemi penil kurvatur vakalarının %70'ini düzelterektir (4). Öte yandan cerrahi esnasında mümkün olduğunca kanamasız bir dokuda çalışmak şüphesiz işlemi kolaylaştırıp cerrahi süresini kısıltacaktır. Bu amaçla deglove edilmiş penis köküne uyguladığımız turnikeyi 20 dakikada bir gevşeterek ve mümkün olduğunca az sıklıkla bipolar koter kullanıldı. Kurvaturun onarımı sonrası üretroplastiye geçildi. Üretroplastide öncelikle gereken üretral plate'in glans kanatlarından ayrılmasıdır. Üretral plate'e paralel iki uzunlamasına kesi ile glans lobları üretral plate'den diseke edildi. Glansa kesi çoğu olguda yeterince üretral plate uzamasına neden olmaz. Bu problem TIPU onarımının en değerli basamağı üretral plate'e orta hatta uzunlamasına kesi ile ortadan kaldırılmıştır ve bu sayede üretroplasti için yeterli serbestleştirme sağlanmıştır. İnsizyonun yalnızca üretral plate tabanı ile sınırlandırılması meatal stenoz riskinin düşürülmesi açısından önemlidir (5). Yeterli ve uygun

serbestleştirme sonrası 6F-8F üretral sonda yerleştirildikten sonra serbestleştirilmiş üretral plate

sonda üzerinden yuvarlak iğneli 5/0-6/0 vicryl ile Modifiye Connell sütür tekniği ile kapatıldı.



Şekil 1: Kesi hattının dıştan görünümü



Şekil 2: Kesi hattının içten görünümü

Modifiye Connell Sütür Tekniği: Connell sütür tekniği devamlı sütür yöntemlerindedir. Kilitleyerek veya kilitlenmeden de ilerlenebilir. İlk ve son dikişlere düğüm atılır. Şekil 1 ve 2’de gösterildiği gibi dokunun uzak kenarından dıştan içe (a-b), ardından içten dışa (c-d) doğru geçilerek bu sefer dokunun yakın kenarından çıkılır. Ardından karşı dokunun paralel hizasında bu sefer yakın kenarından dıştan içe (e-f) ve sonrasında içten dışa (g-h) bu sefer uzak uçtan çıkılarak devam edilir. Bu sayede dokunun her iki kenarının vasküler ve lenfatik dolaşımının devamı ve spontan olarak mukozal inversiyon ile watertight bir hat elde edilmiş olur (6).

SONUÇLAR

Hastaların yaş dağılımı 1.5 ile 12 yaş arasında olup, ortalama yaş 5.6 ± 1.2 yıl idi. Takip süresi 3.0 - 5.1 yıl arasında değişmekle birlikte, ortalama takip süresi 4.05 yıldır. Olguların 13’ünde subkoronal, 3’ünde koronal ve 9’unda midpenil yerleşimli hipospadias vardı. Ayrıca, 4 olguda belirgin kordi vardı. Olguların tamamında 8F-10F üretral silikon sonda kullanıldı. Perkutan sistostomi katateri yerleştirilmedi. Stent kalma süresi 7 gün idi. Operasyon esnasında Modifiye Connell sütürasyonu için harcanan ortalama süre 8.3 ± 2.1 dakika olarak belirlendi. Ortalama turnike süresi ise 12.3 ± 3.4 dakika olarak saptandı. 25 olgunun 24’ünde (%96) cerrahi başarılı sonuç alındı. Postoperatif erken dönemde 1 olguda yara yeri enfeksiyonu izlendi. Olguların hiçbirinde glans lateral fleplerinde açılma izlenmedi. Hiçbir olguda üretro-kutanöz fistül izlenmedi. Sadece bir (%4) olguda yalnızca dilatasyona yanıt veren meatal stenoz izlendi ve bu olgu cerrahi başarısız olarak kabul edildi. Yine de bu olguda tekrarlayan dilatasyona ihtiyacı duyulmadı. Olguların tümünde memnuniyet verici kozmetik görüntü elde edildi. Uzun dönem takip sonuçlarında: uygun kalibreli ve kozmetik olarak kabul edilebilir, ileriye doğru, tazyikli, tek, kompakt bir idrar akımı ile düzgün işleyen bir üretra sağlandı. Meatal retraksiyon, meatal stenoz, üretral striktür veya iyatrojenik üretral divertikül gelişmedi.

TARTIŞMA

Bugüne kadar çok sayıda onarım yönteminin tarif edilmesine karşın penisin kozmetik görünümünü tatmin edici hale getirmek ve onarım tekniğinin komplikasyonlarını tamamı ile önlemek mümkün olmamıştır. Yaygın görülen bir durum olması yanında gerek işlevsel gerekse de kozmetik sorunlar beraber değerlendirildiğinde, hipospadias onarımındaki ana hedef eksternal meayı glans penisin ucuna kordisiz bir şekilde taşınması, çocuğun yaşı ilerlemesiyle birlikte rahatça idrar yapmasının devam etmesi ve penis kozmetiği açısından memnuniyet verici bir hedefe ulaşmaktır.

Hipospadias onarımında komplikasyon oranlarını arttıran öğeler: hipospadiasın tipi (primer-sekonder, proksimal-distal yerleşim), koronal sulkusun az kanlanan bir bölge olması, eksik deneyim, uygunsuz onarım yöntemi, el aletlerinin kaba oluşu, kullanılan sütür ve dikiş yönteminin getirdiği sorunlar, penil doku ve üretranın gergin diseksiyonunun koronal kanlanmayı daha da bozması şeklinde sayılabilir (7). Tüm bunlarla beraber en ideal koşullarda dahi hipospadias cerrahisi: fistül, stenoz ve fibrosiz gibi pek çok komplikasyonla sonuçlanabilir.

Üretroplastide sütürlerin gerek subkütiküler gerekse de tam kat olarak atılması durumunda epitelyal yüzeyin kenarlarının invert edilerek “watertight” olacak şekilde kapatılması önemlidir. Literatürde sınırlı sayıda tek tek, devamlı, subkütiküler, tam kat sütürasyon teknikleri anlatılmaktadır (10). Bununla beraber, neoüretra aşamasında kullanılan sütür tekniğinin sonucu etkilemediğini bildiren araştırmalarda bulunmaktadır (9). Diğer yandan, subkütiküler ve tam kat sütür atılmasının cerrahi sonuçlarını değiştirmedini bildiren çalışmalarda vardır (8). Bu çalışmaların aksine olgularımızda Modifiye Connell sütür tekniği ile “watertight” bir hat oluştuğu; buna bağlı olarak da cerrahi başarının yüksek oranda gerçekleştiği sonucuna varılmıştır.

Tekniğin uygulama kolaylığı, yüksek başarı oranları, yüz güldürücü kozmetik ve işlevsel sonuçları ile TIPU distal ve mid-penil hipospadias cerrahisinde tercih edilmesi yanında, diğer prosedürlerde olduğu gibi en sıklıkla karşılaşılan komplikasyon üretrakütanöz fistül gelişmesidir. Neoüretra ve ardından glanuloplasti için glans kanatlarına atılan sütürlerin üstüste gelmemesi ve neoüretraya ek vaskularize destek doku sağlanması amacıyla yeterli arteriyel kanlanması olan dartos veya subfrenilum greftinin hazırlanıp tension-free şekilde aralarına serilmesi kısmi veya total ayrışma riskinin azaltılması için önemlidir (11). Water-tight epitelyo-epitelyal anastomoz yapılması için subkütiküler olarak ve epitelyal kenarların invert edilerek uygulanması ve vasküler dartos flebi desteğinin neoüretra sütür hattı üzerine getirilmesi üretrakütanöz fistül gelişme olasılığını azaltacaktır. Bu sebeple, uygun sütür tekniği yanında neoüretraya destek dokusu amacıyla vasküler dartos dokusunu sütür hattının üzerine tüm olgularda flep oluşturulmuştur.

Hastalara, postoperatif dönemde Duckett'in tarif ettiği gibi penis sarıldıktan sonra batın alt kısmına yatırılarak sandviç tipi pansuman uygulandı (12). Bu şekilde yeterli kompresyon sağlanırken, pansumanın çok fazla sıkı olmamasına dikkat edilmelidir. Pansumanlar 48 saat sonra kibar bir şekilde açılıp, penis açık bırakılarak günlük pansumanlara devam edilmelidir. Karın alt kısmına yapıştırılarak penisin ventral kısmının stabil kalması ve hastanın rahat hareket etmesi sağlanmalıdır. Bu aşamada sosyokültürel açıdan uygun olan ailelerin hastaları sondalı bir şekilde taburcu edildiler. Üretral sondalar tüm olgularda postop 7. günde çekildi ve işeme fonksiyonu kontrol edildi.

Hipospadias onarımında Modifiye Connell sütür tekniği uygulama esnasında güvenilir, hızlı, yara dudaklarının uc-uca getirilmesinde ve epitelyum hattının invert edilmesinde avantajlı, watertight, doku kanlanmasını bozmayan ve dolayısıyla yara iyileşmesini kolaylaştırıp postoperatif fistül gelişimi riskini azaltan ve fibrotik bir iyileşme hattı yerine vasküler bir hat oluşturarak üretral stenoz ve penil kurvatur riskini azaltan bir yöntemdir.

Tarif edilen Modifiye Connell dikiş tekniği daha önce hipospadias ameliyatlarında uygulanmamış ve tek tek, devamlı, subkütiküler veya tam kat tekniklerden farklıdır. Neoüretra ve glans daha önce tarif edilmemiş dikiş dikme yöntemi kullanılarak kapatıldı. Bu çalışma, kısa ve uzun dönem sonuçlar açısından mükemmel sonuçlara sahiptir ve Modifiye Connell sütür yöntemi ile distal ve midpenile hipospadias onarımı için yenilikler sunmaktadır.

KAYNAKLAR

1. Bergman JE, Loane M, Vrijheid M, Pierini A, Nijman RJ, Addor MC et al. Epidemiology of hypospadias in Europe: a registry-based study. *World J Urol.* 2015;33:2159-67.
2. Radmayr C, Bogaert G, Dogan HS, Kocvara R, Nijman JM, Stein R et al. 3.5. Hypospadias. in: EAU Guidelines. ISBN 978-94-92671-01-1. Edition presented at the EAU Annual Congress Copenhagen 2018. EAU Guidelines Office, Arnhem, The Netherlands 2018.
3. Snodgrass WT, Bush N, Cost N. Tubularized incised plate hypospadias repair for distal hypospadias. *J Pediatr Urol.* 2010;6:408-13.
4. Castagnetti M, El-Ghoneimi A. Surgical management of primary severe hypospadias in children: systematic 20-year review. *J Urol.* 2010;184:1469-74.
5. Snodgrass WT, Nguyen MT. Current technique of tubularized incised plate hypospadias repair. *Urology.* 2002;60:157-62.
6. Haksever M, Akduman D, Aslan S, Solmaz F, Ozmen S. Modified Continuous Mucosal Connell Suture for the Pharyngeal Closure After Total Laryngectomy: Zipper Suture. *Clin Exper Otorhinolaryngol.* 2015;8:281-8.
7. Çalışkan S, Kaya C. Hipospadias Cerrahisinde Temel Prensipler, Preoperatif Yaklaşımlar ve Cerrahi Sonrası Bakım. *Türk Urol Sem.* 2011;2:185-9.

8. Gupta A, Gupta R, Srivastav P, Gupta A. Comparison of interrupted- and continuous-suture urethroplasty in tubularised incised-plate hypospadias repair: A prospective study. *Arab J Urol.* 2017;15:312-8
9. Sarhan O, Saad M, Helmy T, Hafez A. Effect of suturing technique and urethral plate characteristics on complication rate following hypospadias repair: a prospective randomized study. *J Urol.* 2009;182:682-5.
10. Hakim S, Merguerian PA, Rabinowitz R, Shortliffe LD, McKenna PH. Outcome analysis of the modified Mathieu hypospadias repair: comparison of stented and unstented repairs. *J Urol.* 1996;156:836-8.
11. Yazıcı CM, Yücel S. Distal Hipospadias Cerrahisi. *Turk Urol Sem.* 2011;2:190-6.
12. Duckett JW. Current hypospadias techniques. *Can J Urol.* 1995;2:30-2.