

İNTRAKRANİYAL APSELERDE CERRAHİ TEDAVİ SONUÇLARI

*Results of Surgical Treatment of Intracranial Abscess*Mehmet AKGÜL¹, Veysel BURULDAY²¹ Kırıkkale Yüksek İhtisas Hastanesi, Beyin Cerrahisi Kliniği, KIRIKKALE² Kırıkkale Üniversitesi Tıp Fakültesi, Radyodiagnostik A.D., KIRIKKALE

ÖZ

ABSTRACT

Giriş: İntrakranial apselerde cerrahi tedavi sonuçlarımızı sunmaktır.

Gereç ve Yöntem: 2005-2016 tarihleri arasında Kırıkkale Üniversitesi Tıp Fakültesi Beyin ve Sinir Cerrahisi kliniğinde intrakranial abse tanısı ile tedavi edilen 11 olgu retrospektif olarak incelendi. Bu çalışmada, intrakranial apseleri hastaların şikâyetleri, apsenin meydana geliş şekli, apsenin yerleşimi ve bulguların dağılımı incelendi. Hastalara uygulanan cerrahi yaklaşım şekilleri ve sonuçları karşılaştırıldı. Cerrahi teknik olarak Stereotaksik Burr-hole'den aspirasyon veya kraniektomi ile drenaj ve kapsül eksizyonu uygulandı.

Bulgular: Onbir hasta çalışmaya alındı. Hastaların yaşları 11-63 yaş arasındaydı. Ortalama yaş 33 ± 3 idi. Hastaların şikâyetleri, görülme sıklığına göre, 7 hastada (%63.6) bilinç bulanıklığı, 4 hastada (%27.2) bulantı-kusma, daha az oranda baş ağrısı, kuvvetsizlik, ateş ve baş dönmesi şikâyetleri vardı. Hastaların abse lokalizasyonları genellikle temporal lob yerleşimliydi. Hastaların semptomların başlaması sonrası kliniğimize başvuru süreleri, ortalama 23.6 ± 5 gün'dü. Cerrahi olarak 11 hastanın 7'sine (%63.6) Burr-hole ile abse drenajı, 2 hastaya kraniektomi ile abse drenajı ve 2 hastaya kapsül eksizyonu (%18.1) operasyonu yapıldı. Operasyon öncesi ve sonrası radyolojik olarak Kranial Bilgisayarlı Tomografi (BT) çekildi. Klinik takipte laboratuvar analizi olarak CBC, Sedimantasyon, hsCRP düzeylerine bakıldı. Operasyon sırasında abse materyalinden kültür gönderildi. Hastaların GOS (Glaskow outcome scale) puanlaması 8 hastada 5 (%72.7), bir hastada 4 (%9.09), bir hastada 2 (%9.09) ve bir hastada 1 (%9.09) puan olarak hesaplandı.

Sonuç: İntrakranial abselerin cerrahisinde uygulanan cerrahi yaklaşımlardan abse aspirasyonu ile kapsül eksizyonu arasında GOS oranı açısından belirgin bir fark görülmedi. Ek olarak cerrahi sonrası takiplerde abse boyutun 2 cm'in altında ise Kranial BT takibine ihtiyaç olmadığı, medikal tedavi ve CRP düzeyi takibinin tek başına yeterli olduğu görüldü.

Anahtar Kelimeler: Aspirasyon, beyin apsesi, kraniektomi

Introduction: We aim to present our results of surgical treatment of intracranial abscess.

Material and Methods: In our study, between the years 2005-2016 at Kırıkkale University Faculty of Medicine, Neurosurgery department was performed. Intracranial abscess treated with the diagnosis of 11 patients were evaluated retrospectively. Intracranial abscess, their complaints, occurrence form of abscesses, abscesses and examined the distribution of the settlement findings. Surgical forms applied to patients and compared. Stereotactic aspiration or Burr-hole craniectomy from the surgical drainage technique were excised and capsules.

Results: 11 patients were enrolled in the study. The ages of the patients ranged from 11-63 years old. The average age was 33 ± 3 . Patients' complaints, according to the incidence; 7 patients (63.6%) consciousness turbidity, 4 patients (27.2%), nausea and vomiting, to a lesser extent, headache, weakness, fever and dizziness complaints. Abscess localization of the patients were generally located in the temporal lobe. After the onset of symptoms of patients to our clinic application period, the average 23.6 ± 5 days. Surgery in 11 patients and 7 patients with (63.6%) abscesses with Burr-hole to 2 craniectomy patients with abscesses and 2 patients with capsular excision (18.1%) operations were performed. Preoperative and postoperative radiographic Cranial Computed Tomography (CT) was performed. As laboratory analysis in the clinical follow-up CBC, Sedim, hsCRP levels were measured. Culture sent the abscess material during the operation. Patients GOS (Glasgow outcome scale) score of 8 patients in 5 (72.7%), one patient in 4 (9.09%) to a patient in 2 (% 9.09) and a patient 1 (% 9.09) were calculated as points.

Conclusion: Intracranial abscess of the surgical approach in the surgical excision of the capsule with the aspiration of the abscess was not observed a significant difference in the rate of GOS. In addition, post-surgical follow-up less than 2 cm in size of the abscess, Cranial CT is not needed to follow, and CRP levels were seen in follow-up medical treatment alone is enough.

Keywords: Aspiration, brain abscess, sencep



Yazışma Adresi / Correspondence: Dr. Mehmet Hüseyin AKGÜL

Kırıkkale Yüksek İhtisas Hastanesi, Beyin Cerrahisi Kliniği, KIRIKKALE, TÜRKİYE

Tel: +90 505 2648206

E-posta: dr_mhakgul@yahoo.com

Geliş Tarihi / Received: 02.12.2016 Kabul Tarihi / Accepted: 12.12.2016

GİRİŞ

İntrakranial enfeksiyonlar gelişmekte olan ve az gelişmiş ülkelerde nöroşirurji kliniklerinde sıklıkla otojen bir enfeksiyon sonrası rastlanan bir hastalıktır. Modern cerrahi tekniklerin gelişimi, yeni antibiyotikler ve gelişen görüntüleme teknolojilerine rağmen beyin apseleri potansiyel ölümcül santral sinir sistemi enfeksiyonu olarak insan hayatını tehdit etmektedir (1). Bu hastalar ciddi bir tedavi rejimi ile 4-6 haftalık hastane içi multidisipliner bir yaklaşımla tedavi altında olmaları gereken bir hastalık grubudur. Beyin apselerinin ilk tanımlanması M.Ö. 460'ta Hipokrat'a dayanmaktadır. Nöroşirürjikal anlamda lokalizasyonu, tanısı ve operatif tedavisi ilk olarak 1876'da Sir William Macewen tarafından tanımlanmıştır (2). 1886'da Gowers otitis media kaynaklı beyin apselerini ilk defa drenaj yoluyla tedavi etmiştir (3). 1926 yılında Dandy, Burr-hole yardımıyla apselerin primer tedavisini uygulamış ve 1936'da Vincent ilk kez beyin apselerinin eksizyonunu önermiştir (4,5). Beyin apselerinde mortalite oranı 1970'lerin başlarında antibiyotik kullanılmasına rağmen %40-60 dolaylarında seyretmektedir. Bu hastaların klinik, radyolojik, mikrobiyolojik ve laboratuvar takipleri düzenli olarak yapılması gerekir ve medikal tedavileri en az 4-6 hafta arasına kadar klinik içinde yapılır. Santral sinir sistemi enfeksiyonları, gelişmiş antibiyotiklerin kullanılmaya başlanması, tanı araçlarında gelişmelerin olması nedeniyle erken tanı imkanı, daha iyi bakteriyolojik izolasyon teknikleri ve erken cerrahi gibi nedenlerle mortalite ve morbidite oranları azalmıştır (6-8). Fakat tüm gelişmelere rağmen unutulmaması gereken, santral sinir sisteminin lokalize süperatif enfeksiyonlarının tedavisinde cerrahi drenajın önemini koruduğudur (9).

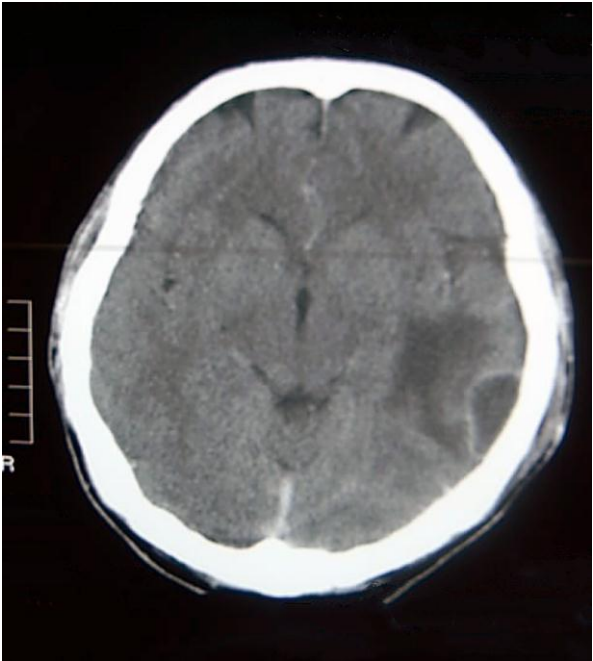
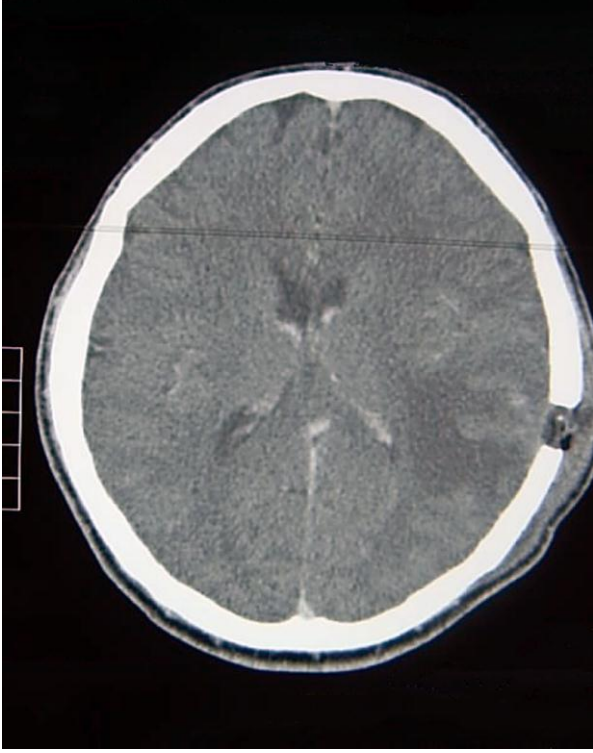
GEREÇ VE YÖNTEM

Ocak 2005 ile Aralık 2015 tarihleri arasında Kırıkkale Üniversitesi Tıp Fakültesi Beyin ve Sinir Cerrahisi

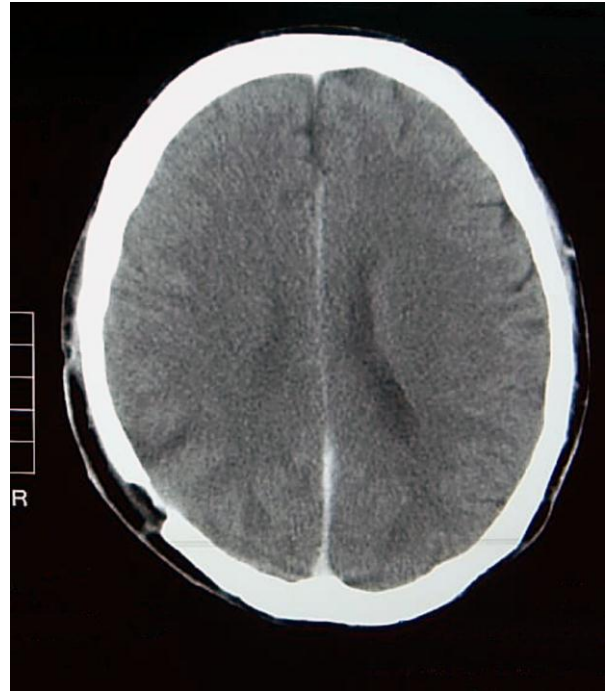
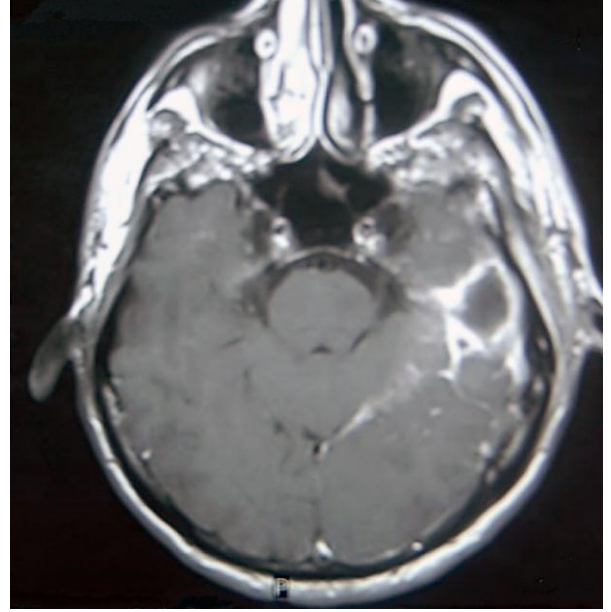
kliniğinde intrakranial apse tanısı tedavi edilen 11 olgu retrospektif olarak incelendi. Etik Kurul onayı Kırıkkale Üniversitesi Tıp Etiği Komitesinden Ocak 2016 tarihinde alındı. Çalışmada intrakranial apse kaynağı, predispozan faktörler, klinik ve görüntüleme bulguları, komplikasyonlar ve tedavi sonuçları analiz edildi. Olgulara preoperatif tanı protokolünde standart nörolojik muayene, sistemik muayene, rutin laboratuvar testlerinin yanı sıra eritrosit sedimentasyon oranı, C-reaktif protein (CRP) düzeyi, kan kültürleri yapıldı. Radyolojik olarak kontrastsız-kontrastlı Kranial Bilgisayarlı Tomografi (BT) çekildi. Preoperatif tanı amaçlı yapılan Kranial BT'de lezyon ile anlamlı kitle etkisi, kapsül evresindeki apse, ventriküllere yakınlık, intrakranial basınç artışı bulguları arandı. Cerrahi müdahale kararı nörolojik kötüleşme olması, apsenin ventriküllere doğru büyümesi, iki haftadan sonra apsenin boyutunda artma, medikal tedaviye rağmen apse büyüklüğünde azalma olmaması olarak kabul edildi. Hastaların laboratuvar incelemelerinde periferik kanda lökositoz, eritrosit sedimentasyon oranı artışı, CRP değeri yüksekliği arandı. Kan ve apse materyalinden kültür gönderildi. Cerrahi apse drenajı yapıldıktan ve kültür materyali alındıktan sonra sistemik antibiyotik tedavisi başlandı. İntrakranial apseye neden olan mikroorganizmanın kaynağı ve apsenin lokalizasyonuna göre parenteral antibiyoterapi uygulandı. Apse materyalinin kültür sonuçları çıktıktan sonra antibiyograma göre Enfeksiyon kliniğinin önerisiyle tedavi yeniden düzenlendi. Parenteral antibiyoterapiye en az 6 hafta devam edildi. Kranial BT'de düzelme olmayan hastalarda, Kranial BT'deki iyileşme klinik iyileşmeye göre geç düzelme göstermesinden dolayı takipler periferik lökositoz, eritrosit sedimentasyon oranı ve CRP düzeyleri ile yapıldı. Steroid tedavisi veya mannitol tedavisi belirgin kitle etkisine bağlı Kranial BT'de beyin ödemi veya apse de büyüme ile şift oluşması ve klinik kötüleşme bulguları olan hastalarda kullanıldı. Antiepileptik tedavi her hastaya standart

olarak başlandı. Hastanın nörolojik tablosuna göre takiplerinde azaltılarak kesildi. Olgulara cerrahi teknik olarak;

- Stereotaksik Burr-hole'den aspirasyon, (Resim 1,2).
- Stereotaksik kraniotomi veya (Resim 3,4).
- Stereotaksik kraniektomi ile apse drenajı ve kapsül eksizyonu cerrahi tipleri uygulandı (Resim 5).



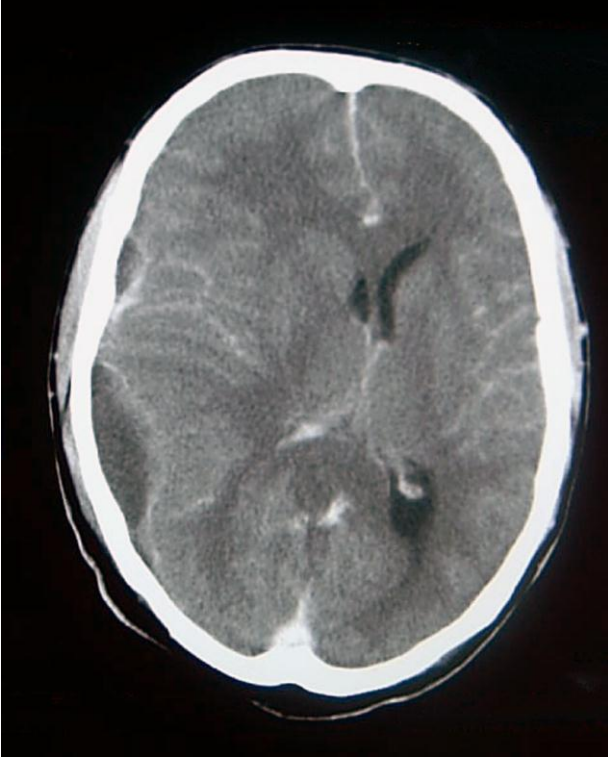
Resim 1,2



Resim 3,4

Ameliyattan sonra klinik takiplerine göre post-operatif her hafta kontrol kontrastsız-kontrastlı Kranial BT'ler çekilerek takipleri yapıldı (Resim 1, 2). Cerrahi yapılan olgulara Kontrol BT ilk aspirasyondan yaklaşık 24 saat sonra yapıldı ve apse çapı <2.5 cm olana kadar haftalık kontrol BT'leri çekildi. Üçüncü aspirasyondan sonra apse çapında azalma ve hastanın kliniğinde düzelme olmuyorsa kraniotomi veya kraniektomi ile total eksizyon uygulandı. Hastalar taburcu olurken, klinik sonuçlar Glasgow sonuç skalası (Glaskow outcome

scalas=GOS) ile değerlendirildi. Ameliyat sonrası eksitus olan bir olgu dışındaki diğer olgular ortalama 12 ay (6–18 ay) poliklinik takibi yapıldı.



Resim 5

BULGULAR

Toplam 11 hasta takip edildi. Hastaların yaşları 11-63 yaş arasındaydı. Ortalama yaş 33 ± 3 idi. Hastaların başvuru şikayetleri genellikle bilinç bulanıklığı 7 hasta (%63.6) ve bulantı-kusma 4 hasta (%27.2) şeklindeydi. Daha az oranda baş ağrısı, kuvvetsizlik, ateş ve baş dönmesi şikayetleri vardı (Tablo 1). Hastaların apse lokalizasyonları genellikle temporal lob idi.

Tablo 1:

Başvuru Şikâyeti	Kişi Sayısı	Ortalama (%)
Bilinç bulanıklığı	7	63.6
Bulantı-Kusma	3	27.2
Baş ağrısı	2	18.1
Kuvvetsizlik	1	9.09
Epilepsi	1	9.09
Ateş	1	9.09
Baş dönmesi	1	9.09

Azalan sıklıkta parietal, frontal lob ve bir hastada da serebellar bölgede intrakraniyal apse vardı (Tablo 2).

Tablo 2:

Yerleşim yeri	Kişi sayısı	Ortalama
Temporal	6	54.5
Parietal-frontal	4	36.3
Serebellar	1	9.09

Hastaların kliniğimize semptomların başlaması sonrası genellikle başvuru süreleri ortalama 23.6 ± 5 gün idi. Yedi hasta kliniğimiz öncesinde başka bir kliniğe başvurmuş, ayaktan oral antibiyotik tedavi planlanması yapılmış ve tedaviye cevap vermemesi sonrası kliniğimize yatırılan hasta şeklindeydi. Hastaların enfeksiyon kaynakları sırasıyla en çok otojen, kaynağı saptanamayan ve travmaya bağlı olarak olduğu tespit edildi (Tablo 3).

Tablo 3:

Enfeksiyon Kaynağı	Kişi Sayısı	Ort. (%)
Otojen	6	54.5
Kafa travması sonrası	1	9.09
Kaynağı saptanamayan	4	36.3

Hastaların hepsi opere edildi. Operasyon tekniği çoğunlukla Burr-hole ile apse drenajı olarak yapıldı. Onbir hastanın 7'sine (%63.6) Burr-hole ile apse drenajı, 2 hastaya kraniotomi ile apse drenajı (%18.2) ve 2 hastayada kapsül eksizyonu (%18.2) operasyonu yapıldı (Tablo 4).

Tablo 4:

Uygulanan cerrahi teknik		Olgu Sayısı	Oran (%)
Stereotaksik Burr-hole'den aspirasyon	1 defa	4	63.60
	2 defa	2	
	3 defa	1	
Stereotaksik Burr-hole'den aspirasyonun ardından total eksizyon		2	18.2
Kraniyotomi veya kranyektomi ile total eksizyon		2	18.2

Antiödem tedavi olarak 7 hastaya steroid (%63.6) 4 hastaya da mannitol tedavisi (%36.4) verildi. Hastaların hepsine operasyon öncesi ve sonrası Kranial BT ile radyolojik olarak apse odağı görüldü. Apselerin boyutları ortalama $2.93 \times 2.48 \pm 0.3 \text{ mm}$ olarak değerlendirildi. Operasyon öncesi ve sonrası klinik takipte laboratuvar analizi olarak CBC, SD, hsCRP düzeylerine bakıldı. Hastalar laboratuvar olarak haftada bir kez CBC, SD, hsCRP düzeylerine bakıldı. Operasyon sırasında apse materyalinden kültür gönderildi. Hastaların kan kültürleri de alındı. 11 hastanın 2 'sinde hidrosefali bu apselere eşlik ediyordu. Bu iki hastanın apse boyutu küçüldükçe hidrosefalisinin düzeldiği gözlemlendi. Bu nedenle şant operasyonu yapılmadı. Hastaların taburculuğundaki GOS puanlaması 8 hastada 5 (%72.7), bir hastada 4 (%9.09), bir hastada 2 (%9.09) ve bir hastada 1 puan olarak hesaplandı.

TARTIŞMA

Serebral apsede genellikle etken bakteriler, daha az sıklıkta mantarlar ve parazitlerdir. Apselerin erkeklerde görülme oranı bayanlara göre iki kat fazladır. Erişkinlerde 20-30 yaşlar arasında, çocukluk çağında ise 4-7 yaşlar arasında pik yapmaktadır (10). Apseler çoğunlukla %40-60'ında mastoid ve paranasal sinüslerdeki bakteriyel enfeksiyonların yayılımı ile ortaya çıkar. Kafa travması sonrası veya cerrahi işlemler sonrasında da görülebilir. Sterilizasyon şartlarına maksimum düzeyde uyulan bir cerrahi işlem sonrası serebral apse görülme oranı %0.1 civarındadır (11,12). Ayrıca %25 oranda hematojen yayılım; akciğer (Apse, ampiyem, bronşiektazi), kalp (Enfektif endokardit) ve böbrek kaynaklı enfeksiyonlar ile apse oluşur (6, 19). Çocukluk çağında olguların %6-50'sinde etken siyanotik konjenital kalp hastalıklarıdır (13). İmmunitesi zayıflamış kişilerde beyin apsesi olmaya adaydırlar (7). Beyin apseleri tek veya çoğul olabilir. Çoğul tip apseler genellikle vücut direnci

düşük hastalarda sıklıkla hematojen yayılımla ortaya çıkar (20). En sık rastlanılan etken streptokoklardır. Otit, mastoidit, sinüzit veya akciğer apsesinde genellikle çoğul organizmalar sorumludur. Bunlar arasında anaerobik streptokoklar, bakteroides, enterobakter sayılabilir. Kafa travmasını takiben oluşan apselerde genellikle stafilokoklar ve enterobakter grubu sorumludur (12-13). Serebral apsenin histolojik bulgulara göre 4 evresi vardır ve BT bulgularıyla paralellik gösterir (3,4). Erken serebrit evresi (1-3. gün), Geç serebrit evresi (4-9. gün), Erken kapsül evresi (10-13. gün), Geç kapsül evresi (14. gün ve sonrası). Bazı enfektif organizmalarda kapsül oluşumunun engellendiği unutulmamalıdır (14). Santral sinir sistemindeki apselerde tedavi şu basamakları içerir: Mikroorganizmanın ve kaynağın saptanması, uygun antibiyotiğin seçimi, pürülan içeriğin ortadan kaldırılması, enfeksiyon kaynağının tedavisi, enfeksiyon sonucu ortaya çıkan komplikasyonların kontrolü. Yirminci yüzyılın sonunda Heineman, erken dönemdeki apsede (Serebrit evresi) yalnızca tıbbi tedavinin yeterli olduğunu savunmuştur ancak bu tartışmalıdır (9). Çünkü 2.5 cm'den büyük apseler cerrahi tedavi yapılmadan düzelme göstermemektedir (15). Olgularımızda cerrahi açıdan apse ortalaması 2.5 cm'in ($2.93 \times 2.48 \pm 0.3 \text{ mm}$) üzerindeydi. Cerrahi müdahale kitle etkisinin ortadan kaldırarak kesin tanı ve uygun antibiyotiklerin seçimini ve antimikrobiyal aktivitenin o bölgede etkin hale gelmesini sağlamaktadır. Beyin apsesi tedavisinde çeşitli tipte cerrahi yaklaşımlar kullanılmaktadır (16,17). Bazı yazarlar kraniotomi ile total apse eksizyonu ile kesin çözüm sağlandığını savunmuşlardır (12,18). Bizim olgularımızda derin yerleşimli apselere Burr-hole ile stereotaktik aspirasyon yapıldı. Az bir kısmına sadece stereotaktik kraniotomi yada kraniektomi ile apse kapsül eksizyonu yapıldı. Serebellar apseler, ödem ve kitle etkisi ile hidrosefali yapabilirler. Kraniektomi ile yapılan total eksizyon beyin sapı üzerindeki kitle etkisini kaldırmakta ve hidrosefaliyi azaltmaktadır.

Serimizdeki iki olgumuza hidrosefali açısından takiplerinde operasyon sonrası hidrosefali gerilediği için Eksternal Ventriküler Drenaj (EVD) uygulanmadı ve şant gereksinimi olmadı. Tüm olgularımızda Kranial BT ile lezyon lokalize edildi ve skalp üzerinden Burr-hole açılacak yer veya kraniotomi alanı, lezyonun yüzeyden derinliği hesaplanarak biopsi iğnesiyle apse drene edildi veya diğer cerrahi yöntemler uygulandı. Bu teknik 4-5 mm farkla doğru sonuç vermektedir (13). Bu yöntemin avantajları; beyin dokusu içindeki yolun uzunluğunu en aza indirir, intrakranial kompartmanın dışındaki yapıları (Enfekte kemik, paranazal sinüsler ve saçlı deri yaraları) geçmek zorunluluğu ortadan kalkar, acil şartlarda da pratik olarak uygulanabilir. Yamamoto ve ark. tedavi protokolünde (19) serebral apseleri olgulara seri aspirasyon, takibinde seri BT kontrolü yapmışlar ve apselerin çapı ölçülerek son aspirasyondan sonra apse çapı 2-3 cm'nin (Ortalama 2.3 cm) altına inen olgulara sadece medikal tedavi uyguladıklarını ve bu aşamadan sonra medikal tedavinin yeterli olduğunu bildirmişlerdir. İntrakranial apselerin cerrahisinde uygulanan cerrahi yaklaşımlardan apse ponksiyonu ve kapsül eksizyonu arasında hastalardaki GOS oranı açısından belirgin bir fark görülmedi. Serimizdeki 11 olgunun aspirasyondan sonra ve diğer cerrahi tedavileri sonrası Kranial BT kontrollerinde 1.6-2 cm (Ortalama 1.8 cm) idi. Seri Kranial BT kontrolü ve tekrar aspirasyon gerekmedi. Apse çapı 2 cm'in altına indiğinde, yalnızca medikal tedavinin yeterli olduğu izlendi. Beyin apsesinin ventriküle açılması lezyonun ilerleyici büyümesiyle oluşabilir. İntrakranial apse tedavisinde medikal tedaviye ek olarak Kranial BT'de apse çapı 2.5 cm üzerinde ise cerrahi planlama yapılması gerekmektedir. Ayrıca apse çapı 2 cm'in altına indiğinde seri Kranial BT takibine ihtiyaç olmadığı ve medikal tedavi ile haftalık CRP, Lökosit takiplerinin bu aşamadan sonra tek başına yeterli olduğu görülmüştür. Apse büyüdükçe ventriküle doğru genişler ve ventriküle açılırsa hastada hızla bozulmaya yol açar. Sıklıkla hidrosefali gelişir.

Acil ventrikül drenajı, intraventriküler antibiyotik uygulanması, kalan apsenin boşaltılması ve sistemik antibiyotik tedavisine rağmen mortalite oranı %80'den fazladır (11). Serimizde eksitus olan bir olgumuzda başvuru anında ventrikül içine açılmış serebral apse mevcuttu.

İntrakranial apselerin cerrahisinde uygulanan cerrahi yaklaşımlardan apse ponksiyonu ve kapsül eksizyonu arasında hastalardaki GOS oranı açısından belirgin bir fark görülmedi. İntrakranial apse tedavisinde medikal tedaviye ek olarak Kranial BT'de apse çapı 2.5 cm üzerinde ise cerrahi planlama yapılması gerekmektedir. Ayrıca apse çapı 2 cm'in altına indiğinde seri Kranial BT takibine ihtiyaç olmadığı ve medikal tedavi ile haftalık CRP, Lökosit takiplerinin bu aşamadan sonra tek başına yeterli olduğu görülmüştür.

KAYNAKLAR

1. Rosenblum ML, Hoff JT, Norman D. Non-operative Treatment of Brain Abscess in Selected High-risk Patients. J Neurosurg. 1980; 52: 217-25.
2. Macewen W. Pyogenic Infective Diseases of the Brain and Spinal Cord. Glasgow J Maclehose and Sons 1893.
3. Gowers WR, Baker JB. On a Case of Abscess of the Temporosphenoïdal Lobe of the Brain due to Otitis media: Successfully treated with trepanation and Drainage. Br Med J. 1986; 2: 1154-6.
4. Dandy WE. Treatment of chronic abscess of the brain by tapping: Preliminary note. JAMA. 1926; 87: 1477-8.
5. Vincent C. Sur une méthode de traitement des abcès subaigus des hémisphères cérébraux: large décompression, puis ablation en masse sans drainage. Gaz Méd de Fr. 1936; 43: 93-6.
6. Rajshekhar V, Mathew CJ. Successful Stereotactic Management of a Large Cardiogenic Brain Stem Abscess. Neurosurgery. 1984; 34: 368-71.

7. Loftus CM, Osenbach RH, Beller J. Diagnosis and Management of Brain Abscess. In Wilkins RH, Rengachary SS(eds), Mc Graw Hill. Neurosurgery. 1996; 3: 3285-98.
8. Jain KC, Varma A, Mahapatra AK. Pituitary abscess: a series of Six cases. Br J Neurosurg. 1997; 11(2): 139-43.
9. Wispelwey B, Scheld WM. Brain abscess. In Mandell GL, Bennett JE, Dolin R (ed): Principles and Practice of Infectious Diseases, 4 th ed. New York: Churchill Livingstone. 1995: 887- 900.
10. Kaplan K: Brain Abscess. Med Clin North Am. 1985; 69: 345-60.
11. Chun HC, Johson JD, Hofstetter M. Brain Abscess: A study of 45 consecutive cases. Medicine. 1986; 65: 415-31.
12. Young RF, Frazee J. Gas within intracranial abscess cavities: An indication for Surgical Excision. Ann Neurol. 1984; 16: 35-9.
13. Yang SY. Brain Abscess: A review of 400 cases. J Neurosurg. 1981; 55: 794-9.
14. Osenbach RK, Loftus CM. Diagnosis and Management of Brain Abscess. Neurosurg Clin North Am. 1992; 3: 403-20.
15. Heineman HS, Braude AI, Osterholm JL. Intracranial Suppurative Disease. JAMA. 1971; 218: 1542-7.
16. Bavetta S, Paterakis M, Srivatsa SR, Garvan N. Brainstem Abscess: Preoperative MRI appearance and survival following stereotactic aspiration. J Neurosurg Sci. 1996; 40: 139-43.
17. Chacko AG, Chandy MJ. Diagnostic and staged stereotactic aspiration of multipl bihemispheric pyogenic brain abscess. Surg Neurol. 1997; 48: 278-82.
18. Rish BL, Caveness WF, Dillon JD. Analysis of brain abscess after penetrating craniocerebral injuries in Vietnam. Neurosurgery. 1981; 9: 535-41.
19. Yamamoto M, Fukushima T, Hirakawa K. Treatment of Bacterial Brain Abscess by Repeated Aspiration-Follow up by serial computed tomography. Neurol Med Chir (Tokyo). 2000; 40 (2): 98-104.