

Larengeal Ödem ile Tanı Konulan Milyer Tüberküloz Olgusu: Septik Şok ve Trombositopeni Komplikasyonu ile Birlikte

A Case of Miliary Tuberculosis Detected with Laryngeal Oedema: Complication with Septic Shock and Thrombocytopenia

Emel Bulcun¹, Aydanur Ekici¹, Mehmet Ekici¹, Pınar Yıldız Gülhan¹, Ömür Güngör¹, Mustafa Kazkayası²

¹Kırıkkale Üniversitesi Tıp Fakültesi, Göğüs Hastalıkları Anabilim Dalı, Kırıkkale

²Kırıkkale Üniversitesi Tıp Fakültesi, Kulak Burun Boğaz Hastalıkları Anabilim Dalı, Kırıkkale

ÖZET

Tüberküloz, her doku ve organı tutabilen çok geniş klinik spektruma sahip bir hastalıktır. Elli yedi yaşında olgumuz larenks ödemi sonrasında milyer tüberküloz şeklinde karşımıza çıktı. Tüberkülozun seyrinde septik şok gelişti. Antitüberküloz tedavisi ile septik şok düzelerken trombositopeni gelişti. Tedaviden rifampisin çıkartıldığında trombositopenisi düzeldi. Olgumuzu tüberkülozun hem karşımıza geliş şekillerini hem de komplikasyonlarını irdelemek için burada sunmayı uygun bulduk.

Anahtar Kelimeler: Milyer tüberküloz, larengeal ödem, septik şok, trombositopeni

ABSTRACT

Tuberculosis, a disease with a wide clinical spectrum, can involve all tissues and organs. A 57-year-old case appeared in the form miliary tuberculosis after laryngeal oedema. Septic shock developed in the course of tuberculosis. Thrombocytopenia then developed, while septic shock improved following antituberculosis treatment. Thrombocytopenia improved after rifampicin was removed from the treatment regimen. We decided to present our case here as an interesting form of tuberculosis with complications.

Keywords: Miliary tuberculosis, laryngeal edema, septic shock, thrombocytopenia

GİRİŞ VE AMAÇ

Laringeal tüberküloz, larenksin en sık granülomatöz enflamasyonudur ve sıklıkla akciğer tüberkülozuna eşlik etmektedir. Bu hastalar larenksin tüberküloz basili ile enfeksiyonu sonucu larengeal ödem ile karşımıza çıkabilir (1).

Larengeal ödem tanısı konularak tedavi başlanan ve tedavi sırasında milyer tüberküloz gelişen bir olguda gelişen septik şok tablosu ve ilaç toksisitesini irdelemek amacıyla bu olguyu sunduk.

OLGU SUNUMU

Elli yedi yaşında erkek hasta. Hasta son 1 haftadır olan öksürük, boğaz ağrısı, yutma güçlüğü ve 1 aydır kilo kaybı şikayetleri ile Kulak Burun Boğaz polikliniğine başvurmuş.

Yapılan endoskopisinde larenks ödemi tespit edilmiş. Hastaya larenks ödemi tanısı ile sistemik steroid, ornidazol 1gr/gün (2x 500mg), ampicilin sulbaktam 4g/gün (4x1g) tedavisi 12 gün süre ile verilmiş. Hastanın boyun ultrasonografisinde servikal zincirde bilateral büyüklükleri 15-20 mm arası değişen yaygın lenf nodları saptanması üzerine malignite ön tanısı ile çekilen boyun bilgisayarlı tomografisi (BT)'nde santrali nekrotik lenf nodları görüldü. Hastanın başvurusunda çekilen posteroanterior (PA) akciğer grafisinde sağda üst, orta ve alt zonda solda üst ve orta zonda sınırları düzensiz heterojen nodüler dansite artışları mevcuttu. Toraks BT'sinde ise bilateral üst lob ve alt lobların superior segmentleri ağırlıklı olmak üzere dağınık yerleşimli düzensiz sınırlı çok sayıda mikronodüler lezyonlar izlendi (**Resim 1**). Toraks BT bulguları nedeni ile hasta Göğüs Hastalıkları bölümüne danışıldı. Hasta kliniğimizde takip edilmek

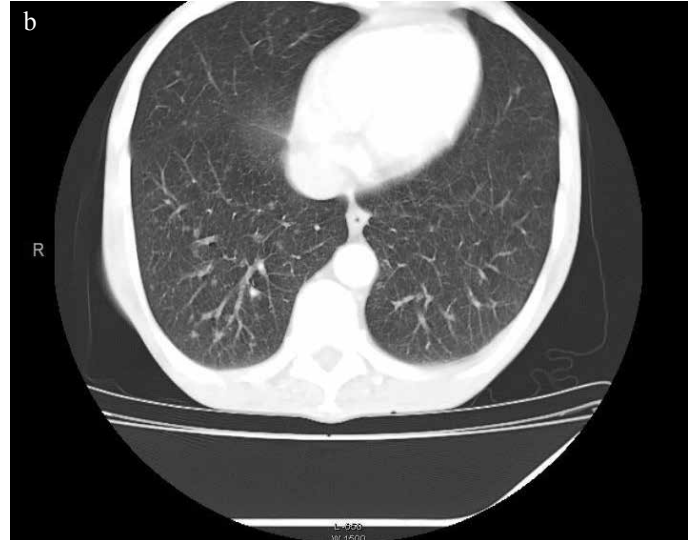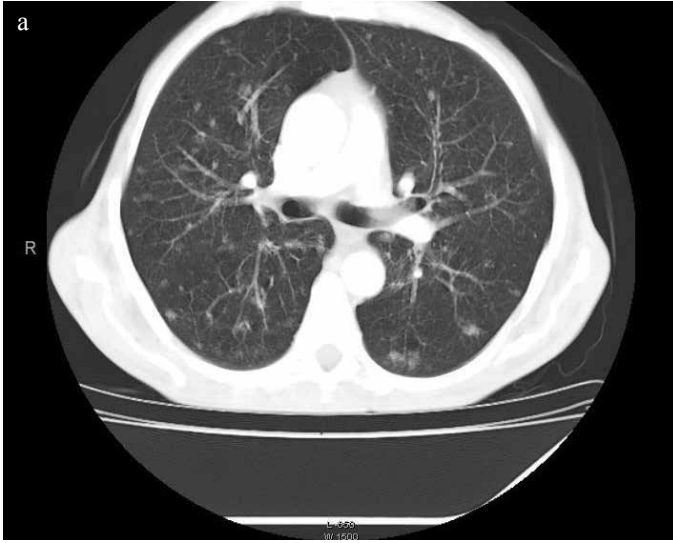Alındığı tarih / Received date: 11.01.2011; Kabul tarihi / Accepted date: 17.07.2011

Yazışma adresi / Address for correspondence: Emel Bulcun, Kırıkkale Üniversitesi Tıp Fakültesi, Göğüs Hastalıkları Anabilim Dalı, 71100 Kırıkkale, Türkiye; E-posta: emelbulcun@hotmail.com

© Telif hakkı 2013 Türkiye Solunum Araştırmaları Derneği (TÜSAD) • © Copyright 2013 Turkish Respiratory Society (TRS)

Solunum 2013;15(1):56-59 • DOI: 10.5152/solunum.2013.010

Makalelerin tam metinlerine www.solunum.org.tr/dergi adresinden ulaşabilirsiniz. • Available online at www.solunum.org.tr/dergi



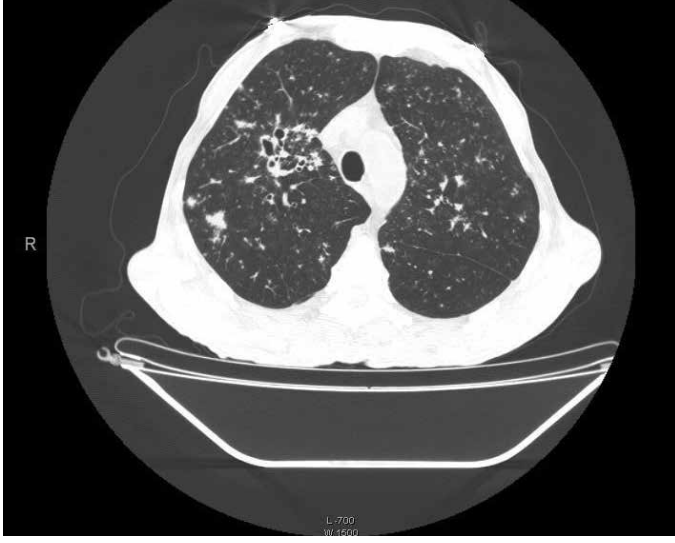
Resim 1 a, b. Hastanın bilgisayarlı toraks tomografisinde bilateral üst lob ağırlıklı dağınık yerleşimli ve düzensiz sınırlı nodüler lezyonlar görülmekte. Bilateral alt loblar ise üst loblara göre kısmen korunmuş görünümde.

üzere yatırıldı. Öksürük, halsizlik, yutma güçlüğü, kilo kaybı (20 kilo/1 ayda) yakınmaları vardı. Özgeçmişinde 40 p/yıl sigara ve 20 yıldır alkol kullanım öyküsü mevcuttu. Fizik muayenesinde 39 derece ateşi vardı. Genel görünümü kaşektikti. Solunum sesleri doğaldı. Hepatosplenomegalisi vardı. PA akciğer grafisinde özellikle sağ akciğer üst ve orta zonda olmak üzere heterojen dansite görünümünde ilerleme görüldü. Çekilen toraks yüksek çözünürlüklü bilgisayarlı tomografisi (YÇBT)'nde sağ üst lob apikal segmentte kaviter görünüm izlendi (**Resim 2**). Bilateral üst lob ve alt lobların superior segmentleri ağırlıklı olmak üzere düzensiz sınırlı dağınık yerleşimli mikro nodüler lezyonlara ilaveten her iki akciğerde alt loblarda ağırlıklı olmak üzere 1-2 mm boyutlarında yaygın milyer nodüler lezyonlar izlendi (**Resim 3**). Arter kan gazı incelemesinde orta derecede hipoksemi saptandı. Hastanın alınan balgam örneğinde aside rezistan bakteri (ARB) (4+) olarak tespit edildi. HIV negatifti. Hastaya akciğer milyer tüberküloz tanısı ile izoniazid, rifampisin, pirazinamid, etambutol (HRZE)'den oluşan 4'lü antitüberküloz tedavisi başlandı. Tedavisinin 2. gününde septik şok kliniği gelişti. Dopamin (5-10mcg) infüzyonu ve 3000-4000 İV sıvı tedavisi başlandı. Potasyum 2.7 düzeylerinde olup hasta hep hipopotasemik seyretti. Günlük potasyum replasmanı yapıldı. Oral alımının kısıtlı olması ve albumin değerinin 1.4'e kadar gerilemesi nedeniyle total parenteral nutrisyon tedavisine geçildi. Yatış öncesi 28 bin olan lökosit değeri tedavinin 2. gününde 2200'e, trombosit değeri 188 binden 124 bine, 27 olan hematokrit değeri 25'e geriledi. Yatışında karaciğer fonksiyon testleri (KCFT) normal iken (ALT:20 AST:31) tedavinin 2. gününde yükseldi (ALT:174 AST:61). Tedavinin 5. gününde KCFT değerleri düzeldi (ALT:32 AST:34). Hastaya 2 ünite eritrosit süspansiyonu transfüzyonu yapıldı. Sonrasında hematokrit değerleri 29 civarında seyretti. Tedavinin 6. gününde trombositleri 34 bine geriledi. Ancak lökosit değerleri 4900'e yükseldi. Trombositopeni yapabilecek en muhtemel ilaç olarak rifampisin tedaviden çıkartılarak diğer 3 ilaçla tedavisine devam edildi. 7. gününde trombositleri 15 bine geriledi. 1 Ü aferez trombosit infüzyonu yapıldı.

İnfüzyon sonrası trombositleri 70 bine kadar yükseldi. Ancak tekrar düşmeye devam etti. Hastanın trombositopenisi artarken 8. gününde septik şok kliniği tamamen düzeldi. Sistemik arter basıncı normal düzeye geldi ve dopamin infüzyonu kesildi. Yatışının 11. gününde trombositleri 18 bine kadar geriledi. Ancak hasta yatışının 11. gününde tüm uyarılara rağmen kendi isteği ile klinikten ayrıldı. Hastaya ulaşılarak rifampisin çıkartılmış tedavisinin 1. ayında tekrar değerlendirildi. Hastanın kliniği daha iyi idi. PA akciğer grafisinde sağ üst ve orta zonda heterojen dansitesi belirgin azalmıştı. ALT, AST değerleri normaldi. Trombosit değerinin 120 bine, lökosit değerinin 5 bine yükseldiği görüldü.

TARTIŞMA

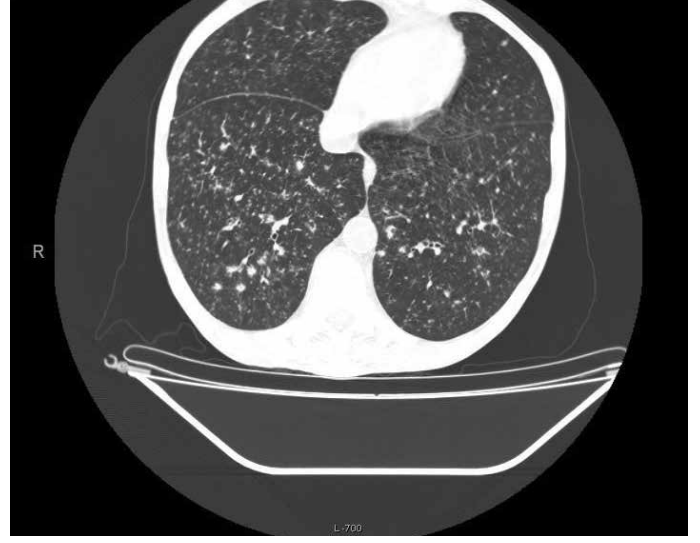Tüberküloz, her doku ve organı tutabilen çok geniş klinik spektruma sahip bir hastalıktır. Akciğer dışında yerleşen ve ekstrapulmoner tüberküloz adı altında toplanan çeşitli doku ve organ tüberkülozları sinsi olarak ilerleyerek primer infeksiyondan yıllar sonra ortaya çıkabileceği gibi hızla ilerleyerek akut bir tablo da oluşturabilir. Bu nedenle özellikle tüberkülozun endemik olduğu ülkelerde hemen her enfeksiyonun ayrıca tanısında düşünülmelidir (2). Milyer tüberküloz fokal olarak birikmiş canlı tüberküloz basillerinin lenf veya kan damarlarına, birçok organda kapiller yatakları embolize edecek kadar çok sayıda karışması ile gerçekleşir. En çok tutulan organ akciğerlerdir (3). Yaş, diyabet, alkol kullanımı, immunsupresyon predispozan faktörlerdir (4). Milyer tüberkülozda alkalen fosfataz, transaminaz, bilirubin ve kalsiyum seviyelerinde artma, sodyumda ise düşme gibi biyokimyasal değişiklikler bulunabilir (5). Septik şok, disemine intravasküler koagülopati (DİK), fulminan hepatik yetmezlik, pansitopeni, akut renal yetmezlik, multiorgan yetmezliğinin milyer tüberküloza eşlik ettiği tanımlanmıştır (6). Septik şok ve multiorgan yetmezliği ile gelen mortal seyreden ve otopsi materyalinde tüberküloz basili tespit edilerek



Resim 2. Hastanın 2. bilgisayarlı tomografisinde sağ üst lobda nodüler lezyonlara ek olarak kavitasyon gelişmiş.

postmortem tanısı konulan vakalar bildirilmiştir (4, 6). Bizim olgumuzda milyer tüberküloz ve septik şokun erken evresinde tedavi başlandığı için klinik cevabımızın olduğunu gördük. Bu durum da bize septik şok kliniği ile gelen hastalarda milyer tüberkülozun göz ardı edilmemesinin ve erken dönemde tedavi verilmesinin önemini ve gereğini vurgulamıştır (4). Milyer tüberküloz tedavisi pulmoner tüberküloz ile aynıdır, yalnız tedavi süresi daha uzundur (12 ay) (7). Milyer tüberküloz tedavi edilmezse mortalitesi yüksektir (8).

Larengeal tüberküloz genellikle akciğer tüberkülozuna eşlik eder. Hastalarda basile allerjik cevap olarak diffüz ödematöz reaksiyon gelişebilir. Patogenez tam olarak bilinmemekle beraber olguların çoğunda geçerli olan yolun endobronşial sistemden basilin larenkse direkt olarak yayılması olduğu düşünülmektedir (9). Diğer taraftan akciğerdeki tüberküloz enfeksiyonunun lenfohematojen yolla larenkse ulaşabileceği de patogenezden sorumlu tutulabilen başka bir mekanizmadır (10). Bronşial yayılım ile larenksde tüberküloz lokalize ödem, ülserasyon, granülom şekillerinde karşımıza çıkabilir (11). Ancak lenfohematojen yayılımın da larengeal ödem ve polipoid panlarenjit ile ilişkili olabildiğini ve bu durumda hastalığın kronik larenjitten ayrımının kolay olmadığı bildirilmiştir (12). Bu görünümlerdeki larenksi olan olgularda malignite, kronik larenjit, tüberküloz arasında ayrıcı tanıya gidebilmek için larenksden biopsi yapılmalıdır (13). Larenks tüberküloz olguları sıklıkla ses kısıklığı, yutma güçlüğü, ateş, kilo kaybı ve gece terlemeleri gibi muhtemel sistemik semptomlarla karşımıza çıkabilir (14). Bizim olgumuzun da benzer semptomları mevcuttu. Larenks ödemi ile gelen bir olguda larengeal tüberküloz göz ardı edilmemeli ve akciğerde de patoloji varsa tüberküloz basili mutlaka araştırılmalıdır. Olgumuz kliniğimizde akciğer tüberkülozu tanısı konulduktan sonra genel durumu kötü ve trombositopenisi olması nedeni ile larenks ödeminde yönelik tanısal biyopsi ve mikrobiyolojik çalışma yapılmadı. Ancak olgumuzun akciğer tüberkülozu ile eş zamanlı görülen pürülan vasıftaki sekresyonların da eşlik ettiği larengeal ödemin, akciğer tüberkülozuna eşlik eden



Resim 3. Hastanın 2. bilgisayarlı tomografisinde bilateral alt loblarda mikronodüler bir patern izlenmekte.

larenks tüberkülozu sonucu olduğu düşünülebilir. İlk çekilen toraks BT'sinde endobronşial tutulumla karakterize olan akciğer tüberkülozu olan olgumuz larenks ödemi nedeni ile verilen steroid tedavisi sonucu milyer tüberküloz formuna dönüşerek karşımıza çıkmış olabilir. Yine olgumuzun alkol kullanım öyküsünün olması da milyer tüberküloz formu için risk faktörü olabilir. Tanısı aydınlatılmamış larenks ödemi kliniğinde steroid tedavisi uygularken tüberkülozun da göz önüne alınması gerektiği görülmüştür.

Trombositopeni tüberküloz seyri sırasında kemik iliği supresyonuna, antitüberküloz tedavinin yan etkilerine, hastalığın kendisine ait immun nedenlerle yıkıma bağlı olarak veya DİK gelişimi nedeni ile karşımıza çıkabilir (15). Rifampisine bağlı trombositopeni klasik olarak yüksek doz intermitan tedavide rastlanılan ve günlük yapılan antitüberküloz tedavileri sonucu nadiren karşımıza çıkan bir durumdur. Bu durumun bu ilaca karşı oluşan IgG ve IgM antikorlarıyla ilişkili immun mekanizma ile olduğu şeklinde açıklanmış olup bu antikorlar rifampisin varlığında trombositlere yapışmakta ve tahrip etmektedirler (16). Rifampisine bağlı immun trombositopeni tanısı trombositopeninin antitüberküloz tedavisi başlamasıyla oluşması ve ilaç kesildikten sonra bu durumun düzelmesi ile konur (17). Antitüberküloz tedaviye bağlı trombositopeni tedavinin 6-7. günlerinde ortaya çıkar. Trombositler genellikle ilaç kullanımının 1 hafta kesilmesi sonrası normale gelir (14). Tanırıkulu ve arkadaşlarının (17) sunduğu olguda da plevra tüberkülozu nedeni ile günlük yapılan HRZE tedavisi sonrası trombositopeni gelişmiş ve tedaviden rifampisin çıkartılması ile trombositopeni düzelmiştir. Rifampisine bağlı olarak hipotansif şok kliniğinin eşlik ettiği allerjik ya da hipersensitivite reaksiyonları da tanımlanmıştır (18). Ancak HRZE tedavisi altında iken septik şok kliniği gelişen hastamız yine aynı tedaviyi alırken kliniği iyileşmiş septik şok bulguları tamamen düzelmişti. Bu nedenle olgumuzda şok kliniği ilaca bağlı düşünülmeydi. Trombositopenisi nedeni ile tanısal incelemeler yapılamasa da septik şok kliniğinde olan pansitopenik, hepatosplenomegalisi olan olgumuzda tüberkülo-

zun yaygın kemik iliği, karaciğer, dalak tutulumu da olabileceği düşünülmele birlikte olgumuza verilen HRZE tedavisi sonrası 6 gün içerisinde septik şok kliniği düzeldi. İki bin civarında seyreden lökosit değerleri 4 bin düzeylerinde stabilleşti. Ancak HRZE tedavisi altında iken hastanın septik şok kliniği ve biyokimyasal parametreleri (KCFT, lökosit değerleri, sistemik tansiyon arterial) düzelerken trombositopenisi artıyordu. Bu nedenle hastanın trombositopenisinin septik şok ve milyer tüberkülozda görülebilen trombositopeniden ziyade rifampisine bağlı olabileceği düşünüldü. Tedaviden rifampisin çıkartıldığında hasta tedavisinin 1. ayında değerlendirildiğinde trombositlerinin yükselmiş olduğunun tespit edilmesi de olgumuzda rifampine bağlı trombositopeni geliştiğini düşündürdü.

SONUÇ

Larengeal ödem ile gelen hastalarda steroid tedavisinden önce larenks ve akciğer tüberkülozu mutlaka araştırılmalıdır. Milyer tüberkülozda septik şok kliniği gelişebilir ve bu durumda erken tanı ve tedavi hayat kurtarıcıdır. Tüberkülozun seyrinde gelişen trombositopenilerin hastalığa veya ilaçlara bağlı olabileceği göz önünde bulundurulmalı ve tedaviye bağlı olabileceği düşünülen durumlarda rifampisin tedaviden çıkartılmalıdır.

KAYNAKLAR

1. Porras Alonso E, Martín Mateos A, Perez-Requena J, Avalos Serrano E. Laryngeal tuberculosis. *Rev Laryngol Otol Rhinol* 2002; 123: 47-8.
2. Rieder HL, Snider DE, Cauthen GM. Extrapulmonary tuberculosis in United States. *Am Rev Respir Dis* 1990; 141: 347-51. [\[CrossRef\]](#)
3. Örnek T, Kart L, Altın R, Uçan B, Tor M, Yalçın Y, ve ark. Farklı klinikle seyreden iki milyer tüberküloz olgusu. *Tıp Araştırmaları Dergisi* 2003; 1: 31-4.
4. Lim KH, Chong KL. Multiple organ failure and septic shock in disseminated tuberculosis. *Singapore Med J* 1999; 40: 176-8.
5. Sharma SK, Mohan A, Pande JN, Prasad KL, Gupta AK, Khilnani GC. Clinical profile, laboratory characteristics and outcome in miliary tuberculosis. *QJM* 1995; 88: 29-37.
6. Zhang J, Handorf C. Miliary tuberculosis presenting as acute respiratory distress syndrome, septic shock, DIC, and multiorgan failure. *Tenn Med* 2004; 97: 164-6.
7. Mert A. Milyer Tüberküloz. *Ankem Dergisi* 2004; 18: 127-32.
8. Sharma SK, Mohan A, Sharma A, Mitra DK. Miliary tuberculosis: new insights into and old disease. *Lancet Infect Dis* 2005; 5: 415-30. [\[CrossRef\]](#)
9. Ramadan HH, Tarazi AE, Baroudy FM. Laryngeal tuberculosis: presentation of 16 cases and review of the literature. *J Otolaryngol* 1993; 22: 39-41.
10. Erdem T, Mıman MC, Gürses İ, Kızılay A, Karataş E, Türker G. Tüberküloz Larenjitleri. *KBB ve BBC Dergisi* 2003; 11: 68-72.
11. Bull TR. Tuberculosis of the larynx. *Br Med J* 1966; 2: 991-2. [\[CrossRef\]](#)
12. Shin JE, Nam SY, Yoo SJ, Kim SY. Changing trends in clinical manifestations of laryngeal tuberculosis. *Laryngoscope* 2000; 110: 1950-3. [\[CrossRef\]](#)
13. Yılmaz F, Elbistanlı MS, Aksoy F, Karaaslan O, Laryngeal Tuberculosis. *KBB-Forum* 2008; 7: 36-8.
14. Unal M, Vayisoglu Y, Guner N, Karabacak T. Tuberculosis of the aryepiglottic fold and sinus pyriformis: a rare entity. *Mt Sinai J Med* 2006; 73: 806-9.
15. Karla A, Karla A, Palaniswamy C, Vikram N, Khilnani GC, Sood R. Immune thrombocytopenia in a challenging case of disseminated tuberculosis: a case report and review of the literature. *Case Rep Med* 2010 Sep 26. doi: 10.1155/2010/946278 [Epub ahead of print]. [\[CrossRef\]](#)
16. Hadfield JW. Rifampicin-induced thrombocytopenia. *Postgrad Med J* 1980; 56: 59-60. [\[CrossRef\]](#)
17. Tanrikulu AÇ, Abakay A, Turan H. Rifampisine Bağlı Trombositopeni. *Göztepe Tıp Dergisi* 2010; 25: 142-4.
18. Martínez E, Collazos J, Mayo J. Shock and cerebral infarct after rifampin re-exposure in a patient infected with human immunodeficiency virus. *Clin Infect Dis* 1998; 27: 1329-30. [\[CrossRef\]](#)