

## Bir Erkek Köpekte Transmissible Venereal Tümör (TVT) Olgusunun Vincristine Sulphate ile Sağıaltımı

İlknur PİR YAĞCI\* Hakan KALENDER\*

\* Kırıkkale Üniversitesi Veteriner Fakültesi Doğum ve Reprodüksiyon Hastalıkları Anabilim Dalı,  
Kırıkkale-TÜRKİYE

Yayın Kodu (Article Code): 2008/07-G

### Özet

Bu çalışmada, Kırıkkale Üniversitesi Veteriner Fakültesi Kliniğine hematüri şikayetiyle getirilen 4 yaşlı doğal olarak enfekte Boxer ırkı erkek bir köpekte haftalık vincristine sülfat uygulaması sonrası klinik, sitolojik ve hematolojik değişimler araştırıldı. Hayvanın klinik muayenesinde bulbus penis üzerinde kanamalı, karnıbahar görünümünde, yaklaşık 8 cm çapında bir kitle tespit edildi. Klinik tanı ve sitolojik sonuçlar baz alınarak TVT tanısı konuldu. Tedavide 0.025 mg/kg dozunda vincristine sulphate 500 ml serum fizyolojik ile birlikte uygulandı. Tedavi haftalık küller halinde altı hafta sürdürüldü. Bu çalışmada erkek köpeklerde TVT'nin kesin tanısında sitolojik incelemenin gerekliliği ve tedavide vincristine sulfatın uygun dozlarda kullanımında kan parametrelerindeki oluşan değişimler ortaya konulmaya çalışılmıştır.

**Anahtar Sözcükler:** *Transmissible venereal tümör, Köpek, Sitoloji, Vincristine sülfat*

## The Treatment of Transmissible Venereal Tumor (TVT) with Vincristine Sulphate in a Male Dog

### Summary

In this study, we investigated the clinical, cytological and haematological changes in after weekly vincristine sulphate administration in naturally occurred a four year old male dog referred to Kırıkkale University Clinics of Veterinary Faculty with history of haematuria. Physical examination revealed cauliflower like appearance, 8 cm diameter haemorrhagical mass on bulbus penis. The diagnosis of TVT was established on the basis of cytologic results and clinical symptom. Treatment was considered of intravenous 0.025 mg/kg vincristine sulphate in 500 ml saline solution. The treatment was conducted one a week for a duration of six week. In this case, it was aimed to show that cytological examinations in a male dog with TVT is required for definite diagnosis and alteration of blood parameters during treatment with appropriate doses of vincristine sulphate.

**Keywords:** *Transmissible venereal tumor, Dog, Cytology, Vincristine sulphate*

---

### İletişim (Correspondence)

Phone: +90 318 3573301

E-mail: ilknurpiryagci@gmail.com

## GİRİŞ

İnfeksiyöz sarkoma, venereal granuloma, transmissible lenfosarkoma ya da Sticker tümörü olarak da bilinen Transmissible Venereal Tümör (TVT), köpeklerin genellikle eksternal ender olarak da internal genital organlarına yerleşen iyi huylu retiküloendotelial bir tümördür. Daha çok coitusla bulaşır, genç ve seksüel açıdan aktif olan hayvanlarda görülür<sup>1-3</sup>. Hastalık 2-8 yaşlı hayvanlarda (%80) daha çok tespit edilmiştir ve özellikle dişi köpeklerde (%64.5) erkek köpeklerden (%35.5) daha sık görülmektedir<sup>1</sup>.

Oluşumu için bugün savunulan ortak görüş, TVT'nin allogenik hücresel transplantlarla oluştuğu ve tümördeki bu abnormal hücrelerin vektör olarak rol oynadığıdır. Pembeden kırmızıya kadar değişik renkte olabilen tümörler transplantasyondan 2-3 hafta sonra 1-3 mm çapında olarak gözlemlenir ve eğer zamanında tedavi edilmez ise 10-15 cm çapına ulaşırlar. Bu gibi ilerlemiş vakalarda kitle hemorajik, ülserasyonlu ve enfekte olabilir.

Erkek köpeklerde tümör özellikle, glans penisin kraniyalinde, prepusium mukozasında veya bulbus penistedir. Tümöral kitle prepusiumdan taşımıştır ve phimosis ile komplike olabilir. Bu nedenle üretrit, sistitis ve prostatitis ile karışabilir<sup>2</sup>. Anamnez bilgileri ve yapılan klinik muayene TVT şüphesi doğarsa da kesin tanı alınan kitlenin histopatolojik muayenesi, alınan smearın incelenmesi ya da elektron mikroskopta virus projeksiyonlarının görülmesiyle konulabilmektedir<sup>3,4</sup>.

Sitolojik incelemelerde yuvarlak ya da oval polihidral hücreler, daha çok eozinofilik vakuollü ince sitoplazma, yuvarlak hiperkromatik nükleus ile nükleolus ve makul sayıda mitotik şekiller görülür. Ayrıca çekirdek sitoplazma oranı çekirdek lehine artış göstermiştir<sup>4</sup>.

Tedavide cerrahi, immunoterapi, bioterapi, radyoterapi ve kemoterapi gibi bir çok seçenek kullanılmaktadır<sup>2,4</sup>. Kemoterapi bilinen en etkili ve kolay tedavi ve vincristine sulphate da bilinen en etkili ilaçtır<sup>2,5</sup>. Transmissible venereal tümör olgularının tedavisinde kullanılan siklofosamid, myelosupresyon ve steril hemorajik sistitise neden ol-

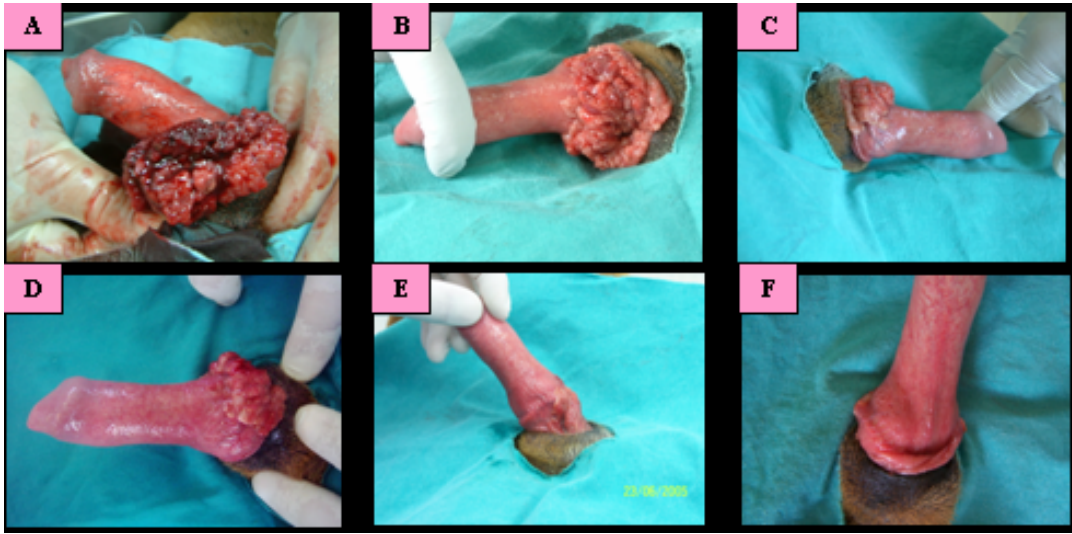
maktadır, ancak aynı amaçla kullanılan farklı bir ajan olan vincristine sulphate'ın yan etkileri daha azdır<sup>5</sup>. Bu amaçla vincristine sulphate haftada bir kere 0.025mg/kg (0.5-0.7 mg/m<sup>2</sup>; en fazla 1 mg) dozunda intravenöz 2-6 hafta süresince uygulanmaktadır<sup>4,6</sup>. Ancak hem genel durumunda hem de kan tablosunda bazı yan etkiler görülebileceği için vincristine sulphate kemoterapi süresince hayvanın genel durumunun takibi amacıyla en az haftada bir olmak üzere total lökosit sayısının takibi yapılmalıdır<sup>1</sup>.

## OLGUNUN TANIMI

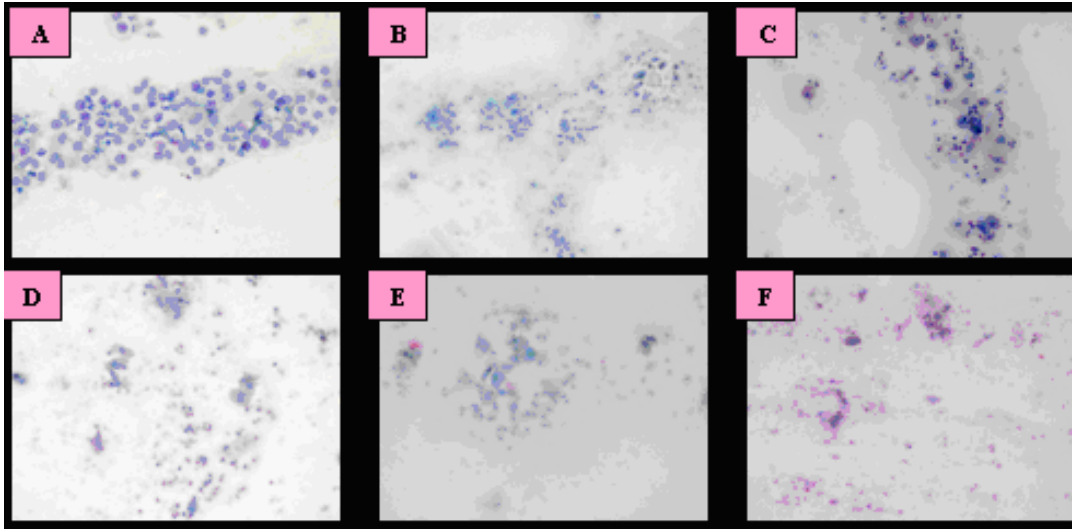
Bu olgunun konusunu Kırıkkale Üniversitesi Veteriner Fakültesi Kliniğine hematüri şikayeti ile getirilen 4 yaşlı erkek boxer ırkı bir köpek oluşturdu. Fakülte kliniğine getirilmeden önce başka bir veteriner kliniğinde hemorajik sistit tedavisi yapılmasına rağmen hematüri şikayeti devam etmekteydi.

Hayvanın klinik muayenesinde, bulbus penis üzerinde kanamalı, karnibahar görünümünde, yaklaşık 8 cm çapında bir kitle tespit edildi. Kitle üzerinden sürme tarzında alınan smear Papanicolaou yöntemiyle boyandı. Klinik muayene ile birlikte sitolojik sonuçlar da değerlendirilerek TVT tanısı konuldu. Kitlenin opere edilebilir nitelikte olması ve vincristine sulphate ile yapılan tedavinin TVT olgularında çok iyi sonuç vermesi gözönünde bulundurularak bu olguda kemoterapi seçeneği tercih edildi.

Sağaltımda 0.025 mg/kg dozunda Vincristine Sulphate (Vincristine, DBL®, Mayne Pharma Pty Ltd, Melbourne, Avustralya), 500 ml serum fizyolojik içinde IV yolla uygulandı. Tedavi edilen köpeği 35 kg ağırlığında olduğu dikkate alınarak her bir kemoterapi küründe toplam 0.875 mg vincristine sulphate kullanıldı. Tedavi haftalık kürler halinde toplam 6 hafta sürdü. Her tedavi öncesinde kan ve smear örnekleri alındı. Alınan smear örnekleri doğrultusunda tedaviye smearda TVT hücreleri tamamen kaybolana kadar devam edildi. Aynı zamanda tam kan sayımı ve sitoloji ile olgunun iyileşme süreci takip edildi. Olguda tedavi süresince tespit edilen makroskopik ve sitolojik değişiklikler *Şekil 1* ve *Şekil 2*'de gösterilmektedir.



**Şekil 1:** A, B, C, D, E, F Tedavi süresince penisin klinik görünümü  
**Fig 1:** A, B, C, D, E, F Clinical view of the penis during the treatment



**Şekil 2:** A, B, C, D, E, F Tedavi süresince gözlenen sitolojik değişiklikler.  
**Fig 2:** A, B, C, D, E, F Cytological changes during the treatment

## TARTIŞMA ve SONUÇ

Veteriner kliniklerine özellikle hematüri anemizi ile gelen hayvanlarda sadece idrar muayenesi yapmak yanlış teşhis ve tedavilere neden olabilmektedir. Bu nedenle hematüri şikayeti ile gelen erkek ve de dişi hayvanlara ayrıntılı bir genital muayene yapılması gerekmektedir. Bu sayede hemorajinin kaynağının üriner ya da genital sisteme ait olup olmadığı ayırt edilebilir. Erkek köpeklerde glans penisin kranialinde, prepusium mukozasında ya da bulbus penis üzerinde şekillenen TVT vakalarında dikkatli bir klinik muayene yapılmaz ise olgu sistitis ya da üretritis gibi üriner sis-

tem hastalıklarıyla karıştırılabilir<sup>2</sup>. Kliniğimize getirilen vakada da özel bir veteriner kliniğinde yanlış tanı sonucu hasta aylarca sistitis tedavisi görmüştür.

Vincristine tedavisi gören hayvanlarda kan tablosunda görülen değişiklikler lökopeni, nötropeni, lenfositosis, trombositopeni, eritropeni, hemoglobinemi ve hematokrit değerlerinde azalma olarak tespit edilmiştir<sup>7-9</sup>. Ayrıca anoreksi, kusma, kilo kaybı, diare ve total ya da lokal alopesia gibi yan etkiler de gözlemlenebilmektedir<sup>1,3,4,8</sup>. İncelenen vakada yapılan tam kan sayımında; nötrofil granülositlerde fizyolojik sınırların altına inen dalgalanmalar, makrositosis ve üçüncü uygulamadan iti-

baren başlayan rejeneratif normokromik makrositer anemi belirlenmiş, bunun yanında genel durumu bozacak herhangi bir yan etkiye rastlanmamıştır. Yapılan sitolojik incelemelerde tümör hücrelerine, epitelyum hücrelerine, eritrositler, nötrofillere ve lenfositlere rastlanmıştır. Yapılan tedavinin etkisi olarak ikinci haftadan itibaren TVT hücrelerinin sayısında belirgin bir azalma ve nötrofil sayısında bir artış tespit edilmiş ve altıncı uygulamadan sonra TVT hücrelerinin tamamen kaybolduğu ve nötrofil sayısının da normal miktara indiği gözlenmiştir. Sonuç olarak hematüri semptomu ile veteriner kliniklerine getirilen köpeklerin cinsiyet ayırt edilmeksizin genital bir muayeneden geçirilmesi ve TVT'nin tedavisinde sitolojik incelemenin ve kan profilinin takibinin yapılması gerektiği ve de vincristine sulphate'ın özellikle cerrahi müdahalede bulunulamayan olgularda etkili bir tedavi seçeneği olduğu kanısına varıldı.

#### KAYNAKLAR

1. **Boscos CM, Ververidis HN:** Canine TVT: Clinical findings, diagnosis and treatment. Erişim adresi: <http://www.vin.com/proceedings/Proceedings.plx?CID=WSAVA2004&PID=8752&O=Generic>. Erişim tarihi: 29.01.08, 2004.
2. **Mello Martins MI, Ferreira de Souza F, Gobello C:** Canine transmissible venereal tumor: etiology, pathology, diagnosis and treatment Erişim adresi: <http://www.ivis.org/advances/Concannon/gobello2/chapter.asp?LA=1>. Erişim tarihi: 23.01.2008, 2005.
3. **Baştan A:** Köpeklerde transmissible venereal tümörler. *Ankara Böl Vet Hek Odası Derg*, Temmuz, 53-56, 1996.
4. **Bush BM:** Interpretation of laboratory results for small animal clinicians. **In**, Bush BM (Ed): 478-479, Blackwell Scientific Publication, Oxford, 1993.
5. **Ünal ÜA:** Transmissible tümörlü dişi köpeklerde önemli etiyolojik faktörler ve uygulanan tedavi yöntemlerine ilişkin incelemeler. Ankara Üniversitesi Sağlık Bilimleri Enstitüsü. *Tezsiz Yüksek Lisans Dönem Ödevi*, 2003.
6. **Tilley LP, Smith FWK:** Transmissible venereal tumor. **In**, Cann C (Ed): The 5 Minute Veterinary Consult Canine and Feline. 1st ed, 1118. Williams and Wilkins, Maryland, 1997.
7. **Feldman EC, Nelson RW:** Brucellosis and transmissible venereal tumor. **In**, Feldman FC, Nelson RW (Eds): Canine and Feline Endocrinoloji and Reproduction. 2nd edition, 669-671. W.B. Saunders Company, Philadelphia, 1996.
8. **Nak D, Nak Y, Cangül IT, Tuna B:** A clinico-pathological study on the effect of vincristine on transmissible venereal tumor in dogs. *J Vet Med*, 52, 366-370, 2005.
9. **Tella MA, Ajala OO, Taiwo VO:** Complete regression of transmissible venereal tumour (TVT) in nigerian mongrel dogs with vincristine sulphate chemotherapy. *Afr J Biomed Res*, 7 (3): 133-138, 2004.