

# *Dictyocaulus filaria* 'nın Taramalı Elektron Mikroskopik İncelenmesi

Kader YILDIZ<sup>1</sup>, Kültiğin ÇAVUŞOĞLU<sup>2</sup>

<sup>1</sup>Kırıkkale Üniversitesi Veteriner Fakültesi Parazitoloji Anabilim Dalı; <sup>2</sup>Fen-Edebiyat Fakültesi Biyoloji Bölümü, Kırıkkale

**ÖZET:** Bu çalışmada koyunların paraziter bronkopnömoni etkenleri arasında yer alan *Dictyocaulus filaria* taramalı elektron mikroskobu (SEM) kullanılarak incelenmiştir. Trichostrongyloidea üst ailesinde yer alan bu parazitin ağız açıklığının yuvarlak ve küçük, ağız çevreleyen dudakların ise belirgin olmadığı görülmüştür. Dişi ve erkek parazitlerin ön uç yapısında bir farklılık görülmemiştir. Arka ucu konik olarak sonlanan dişi parazitin yarık şeklinde anüsü ve postanal papili, erkek parazitin bursa kopolatrikste spikülümleri ve kloakası izlenmiştir.

**Anahtar Sözcükler:** *Dictyocaulus filaria*, taramalı elektron mikroskobu

## A Scanning Electron Microscope Observation of *Dictyocaulus filaria*

**SUMMARY:** In this study, *D. filaria* causing parasitic bronchopneumonia in sheep was observed using a scanning electron microscope. This parasite belongs to the Trichostrongyloidea super family. The oral opening of *D. filaria* was observed to be small and circular in shape. Lips were not evident. Any difference between anterior ends of male and female parasites was not observed in present study. In the female parasite, the anus was seen as a fissure in shape. The post anal papilla was seen near the posterior end of the female. Spicula and cloacae of male parasites were observed.

**Key Words:** *Dictyocaulus filaria*, scanning electron microscopy

## GİRİŞ

*Dictyocaulus filaria* koyun ve keçilerin trake, bronş ve bronşiollerinde yaşayan akciğer kılkurdu etkenlerinden biridir (5, 7, 9). Gelişiminde arakonağa ihtiyaç duymayan bu parazit beyaz renkli 2-12 cm uzunlukta olup yorgan ipliği görünüşündedir (5, 7, 9). *D. filaria* ülkemizde özellikle koyunların başta gelen paraziter hastalıklarından birini oluşturmakta ve verim kaybına sebep olmaktadır. Enfekte hayvanlarda öksürük ve burun akıntısı en sık görülen semptomlar arasında yer almaktadır (5, 9).

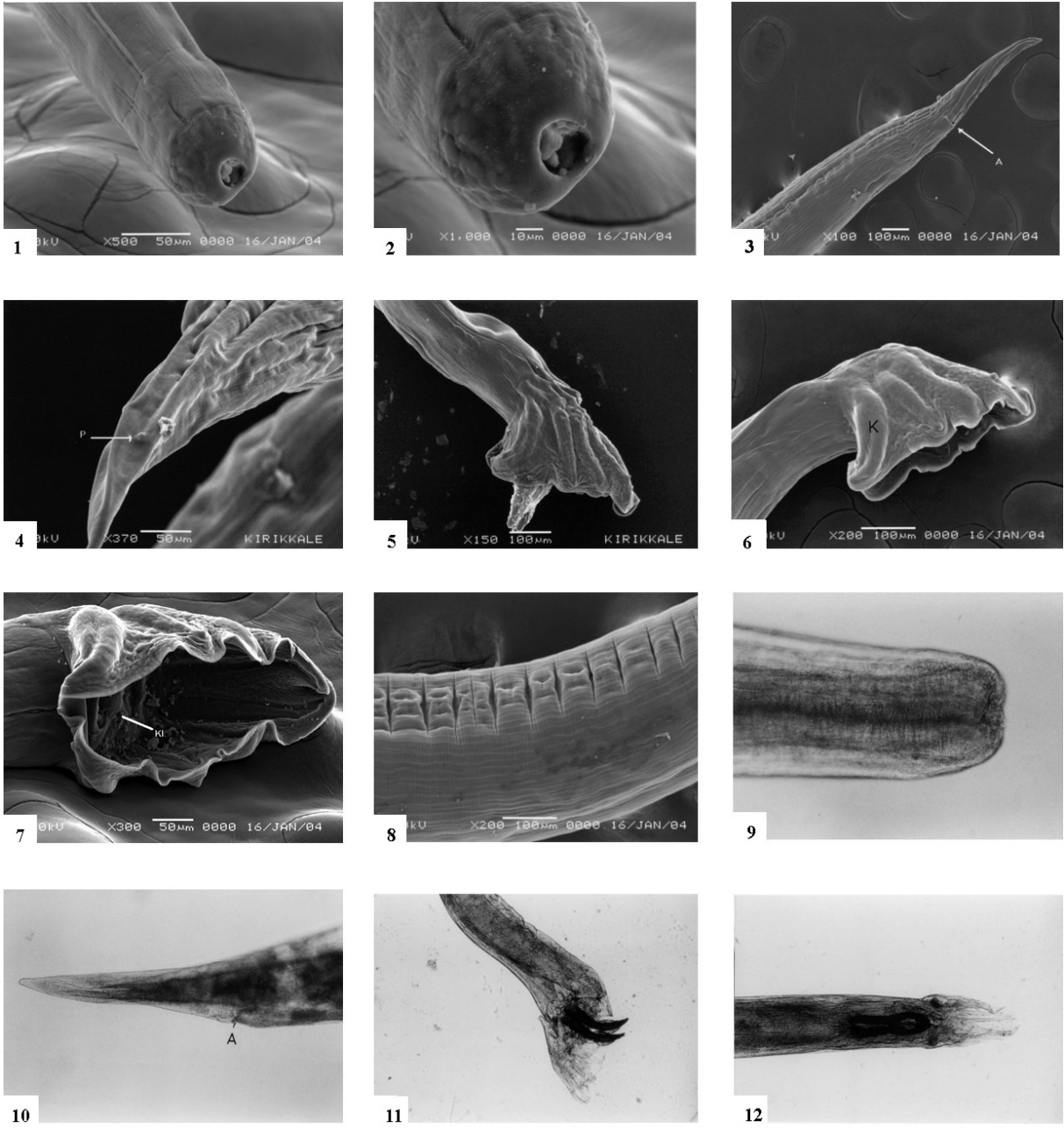
Parazitin oldukça küçük ağız kapsülü ve bunu çevreleyen 4 küçük dudağı vardır (7). Arka ucu sivrilerek sonlanan dişi *D. filaria* 'da vulva vücudun orta kısmına yakındır. Gelişmiş bursa kopolatrikse sahip olan bu nematodun erkeklerinde lateralden bakıldığında çorap şeklinde görülen iki spikülüm bulunmaktadır. Parazitin tür tayini bursa kopolatriks ve spikulum morfolojisine göre yapılmaktadır (5, 7).

Taramalı elektron mikroskobunun (SEM) kullanım alanlarından biri parazit yüzeylerinin detaylıca incelenmesidir (2, 3, 8, 10, 11). Bu mikroskopta görüntü 20 kv civarında bir potansiyel farkı altında hızlandırılan elektronların incelenecek numuneyi uyarması sonucunda çıkan sinyallerin alınması ile oluşmaktadır. Yalıtkan numunelerde yüzeyde biriken yük sinyalleri etkileyerek görüntüyü bozduğundan numunenin yüzeyi altınla kaplanmaktadır (1, 6). Bu çalışmada SEM kullanarak *D. filaria* 'nın yüzeyi incelemek amaçlanmıştır.

## GEREÇ VE YÖNTEM

Bu çalışmada nekropsi yapılan bir Akkaraman koyunun akciğerinden elde edilen 10 *D. filaria* kullanılmıştır. Parçalara ayrılan parazitler SEM preparasyonu için 0, 2 M sodyum fosfat tamponunda yıkanmış (pH 7, 2), tamponlu %3 lük glüteraldehitte +4 °C de bir saat süreyle ilk tespit işlemi yapılmış, daha sonra 10 dakika aralıklarla üç kez sodyum fosfat tamponunda yıkanmıştır. İkinci tespit işlemi için aynı tamponda hazırlanmış %1 lik osmium tetroksit ile +4 °C de 90 dakika tutulmuştur. Parazitlerden osmiumu uzaklaştırmak için bir gece sodyum fosfat tamponunda bekletilmiştir. Alkol serilerinden geçirilen parazitlerin dehidrasyon işlemleri tamamlanarak etüvde 60 °C de bir gece bırakılmıştır (1, 6).

Geliş tarihi/Submission date: 07 Ekim/07 October 2004  
Düzeltilme tarihi/Revision date: 29 Kasım/29 November 2004  
Kabul tarihi/Accepted date: 28 Aralık/28 December 2004  
Yazışma /Corresponding Author: Kader Yıldız  
Tel: (+90) (318) 357 33 01 Fax: (+90) (318) 357 33 04  
E-mail: kyildiz@kku.edu.tr  
Bu çalışma Kırıkkale Üniversitesi Bilimsel Araştırma Projeleri Birimi'nce desteklenmiştir (Proje no:02/09-02-08).



**Şekiller:** 1. *D. filaria* ön ucunda yuvarlak ağız açıklığı; 2. *D. filaria* ağız açıklığını çevreleyen dudaklar, kütikulada ağzın gerisinden başlayan enine çizgili yapı; 3. Dişi *D. filaria* arka uç, A : Anus; 4. Dişi *D. filaria* arka uç, P : Postanal papil; 5. Erkek *D. filaria*, Bursa kopulatriks lateralden; 6. Erkek *D. filaria*, Bursa kopulatriks lateralden, K : Kaburga; 7. Erkek *D. filaria*, Bursa kopulatriks ventralden, Kl : Kloaka, D : Dorsal lop; 8. *D. filaria* kütikula; 9. *D. filaria*, ön uç ışık mikroskopik görüntüsü; 10. Dişi *D. filaria*, arka uç ışık mikroskopik görüntüsü A : Anus; 11. Erkek *D. filaria*, arka uç lateralden ışık mikroskopik görüntüsü; 12. Erkek *D. filaria*, arka uç ventralden ışık mikroskopik görüntüsü

Stereo mikroskop altında stublara alınan parazitlerin yüzeyi Polaron 500 kaplama cihazı kullanılarak altın ile kaplanmış, Jeol 5600, 20 kv SEM aracılığıyla incelenen *D. filaria*'ların mikrografları çekilmiştir. Dişi ve erkek *D. filaria*'lar laktofenol içinde şeffaflaştırıldıktan sonra lam-lamel arasına alınarak ışık mikroskopunda incelenmiştir.

#### BULGULAR

Küçük ve yuvarlak bir ağız açıklığına sahip olan *D. filaria*'nın ağız çevresindeki dudakların belirgin olmadığı görülmektedir (Şekil 1 ve 2). İncelenen dişi ve erkek parazitlerin ön uç yapılarında morfolojik bir farklılık görülmemiştir. Arka ucu

sivrilerek sonlanan dişi *D. filaria*'nın anüsünün yarık şeklinde ve parazitin posterior ucuna yakın olduğu izlenmiştir (Şekil 3). Dişi parazitte arka uca yakın yerde yerleşmiş olan postanal papil Şekil 4 te görülmektedir.

Erkek *D. filaria* 'larda parazitin fiksasyon anına bağlı olarak bazı numunelerde spikülüm görülen (Şekil 5), bazılarında ise spikülüm görülmeyen bursa kopulatriks (Şekil 6) izlenmiştir. Erkek parazitlerde arka uca ventralden bakıldığında bursa kopulatrikste ince kaburgaların desteklediği dorsal lob ve kloaka görülmektedir (Şekil 7).

Erkek ve dişi *D. filaria*'nın ön ucunda enine çizgili olan kütikula üzerinde posteriore doğru gidildikçe dikey çizgilerin de şekillendiği dikkati çekmektedir (Şekil 8). Erkek parazitte bursa kopulatrikste kütikula yapısının değiştiği izlenmektedir (Şekil 5-7).

*Dictyocaulus filaria*'nın ışık mikroskopik görüntülerinde ise parazitin ön ucu (Şekil 9), dişinin arka ucu (Şekil 10), erkek parazitin arka ucu lateral (Şekil 11) ve dorsoventral olarak (Şekil 12) görülmektedir.

#### TARTIŞMA

Bu çalışmada koyunlarda paraziter bronkopnömoni sebeplerinden biri olan *D. filaria*'nın yüzeyi SEM kullanılarak incelenmiştir. Trichostrongyloidea üst ailesine bağlı nematodlar küçük bir ağız kapsülü taşımakta, mukoza sıvısı ve ölü hücre artıkları ile beslenmektedir (7). Bu çalışmada *D. filaria*'nın küçük ve basit ağız açıklığı SEM ile görülmüştür. Işık mikroskopik resimlerde göze çarpmayan dudakların oldukça küçük olduğu taramalı elektron mikroskopunda izlenmiştir.

İkisi lateralde biri dorsalde olmak üzere üç loplu olan bursa kopulatriks kaburgalarla desteklenmekte ve çiftleşme esnasında dişi paraziti yakalamaktadır (7, 9). Erkek nematodlarda genital sistem parazitin rektumuna açıldığından anüs gerçek anlamda kloakayı oluşturmakta, kloakadan çıkan spikülümler vulvanın açılmasında yardımcı olarak dişi parazite sperm verilmektedir (5, 9). Araştırma süresince mikroskop altında incelenen parazitlerden bazısında spikülümler gözlenirken bazısında ise kloaka izlenmiştir. Kitinsel yapıda olduğu için ışık mikroskopunda koyu renkli görülen spikülümler taramalı elektron mikroskopta parlak görüntü vermiştir. SEM ile incelemede kaburgaların bursa kopulatriksin yalnızca dış yüzünde kabarıklik oluşturduğu, iç yüzde kaburgaların üzerine gelen kısımlarda ise çöküntülerin şekillendiği görülmüş, bu durumun ışık mikroskopunda fark edilmediği dikkati çekmiştir.

Duyu organlarına parazitik nematodlarda serbest yaşayanlara oranla daha az rastlanmakta olup bunları dokunma duyusu reseptörleri ve kimyasal reseptörler olarak ikiye ayırmak mümkündür (5). Dokunma duyusu reseptörleri papillerdir (9). Bu çalışmada dişi *D. filaria*'da postanal papil görülmüştür. İncelenen parazitlerde vulva görülmemiş, bu durumun

numunelerin stublara yerleştirme yönü ile ilgili olacağı düşünülmüştür.

Parazitlerin yüzeyini üç boyutlu olarak incelenmesine yardımcı olan taramalı elektron mikroskobu ile *D. filaria*'nın incelendiği bu çalışmada alınan sonuçlar ışık mikroskobu ile elde edilen bulguları geliştirerek parazitin morfolojisine katkıda bulunmaktadır.

#### KAYNAKLAR

1. **Bozzola R. Russel L.** 1992. *Electron Microscopy*. Boston. Jones and Bortlett Publishers.
2. **Fourie, H.J. Amelsfoort A.F. van Michael, L.M. Butterill, J.F.** 1997. A scanning electron microscope examination of the scolex of *Houttuynia struthionis*. *Onderstepoort J Vet Res*, 64: 47-50.
3. **Franz M, Lense W.** 1982. Scanning electron microscope study of adult *Brugia malayi*. *Tropenmed Parasitol*, 33:17-22.
4. **Gibbons L.M.** 1984. An SEM study of the cephalic region, buccal cavity and male tail of the species of the genus *Strongylus* Müller, 1780 (Nematoda, Strongyloidea). *J Helminthol*, 58: 149-158.
5. **Güralp, N.** 1981. *Helmintoloji*. 2. Baskı Ankara. Ankara Üniv Vet Fak Yay No: 368, Ankara Üniversitesi Basımevi.
6. **Hayat, M.A.** 1981. *Principles and Techniques of Electron Microscopy*. New Jersey. Van Nostrand Reinhold Company.
7. **Levine N.D.** 1968. *Nematode Parasites of Domestic Animals and of Man*. Minneapolis. Burgess Publishing Company.
8. **Naem S.** 2004. Scanning electron microscopic observations on adult *Spirocerca lupi* (Nematoda: Spirurida, Thelaziidae). *Parasitol Res*, 92: 265-269.
9. **Toparlak M. Tüzer E.** 1999. *Veteriner Helmintoloji*. İstanbul. İstanbul Üniv Vet Fak, Ders notu.
10. **Yıldız K. Çavuşoğlu K.** 2003. *Pomphorhynchus laevis*'in scanning elektron mikroskopik incelenmesi. *Turk J Vet Anim Sci*, 27: 1357-1360.
11. **Yıldız K. Çavuşoğlu K.** 2004. A scanning electron microscope examination of *Heligmosomum costellatum*. *Turk J Vet Anim Sci*, 28: 569-573.