

See discussions, stats, and author profiles for this publication at: <https://www.researchgate.net/publication/283106157>

Retinopathy of prematurity, diagnosis and standardization of the evaluation

Article in *Retina-Vitreus* · June 2015

CITATIONS
0

READS
117

4 authors, including:



Erhan Yumusak

SBU University Gülhane

40 PUBLICATIONS 166 CITATIONS

[SEE PROFILE](#)



Fatih Mutlu

98 PUBLICATIONS 1,307 CITATIONS

[SEE PROFILE](#)



Serdar Umit Sarici

Ufuk Üniversitesi

176 PUBLICATIONS 2,267 CITATIONS

[SEE PROFILE](#)

Some of the authors of this publication are also working on these related projects:



Neonatal jaundice [View project](#)

Prematüre Retinopatisi, Tanısı ve Değerlendirmede Standardizasyon

Retinopathy of Prematurity, Diagnosis and Standardization of the Evaluation

Erhan YUMUŞAK¹, Fatih Mehmet MUTLU², Serdar Ümit SARICI³, Reyhan OĞUREL¹

ÖZ

Prematüre retinopatisi (PR), ilk tanımlanmasından sonra uzmanların üzerinde en çok tartıştıkları, tedavi seçeneklerinin gelişmesine rağmen özellikle tarama kriterleri ve tedavi endikasyonunun belirlenmesinde muayene bulgularının standardizasyonu konusunda tam mutabakat sağlanamamıştır. Prematüre bebeklerin gözlerinin muayene zorlukları ve medikolegal sorunlar, tanı ve tedavinin standardizasyonun önüne geçmiştir. Plus hastalığı, hastalığın tanı ve tedavisinde önemli bir gösterge olarak kullanılmıştır. Son yıllarda sınıflamada yapılan revizyonlarla “eşik-PR”, “eşik öncesi PR” ve “plus öncesi”, gibi kavramlar gündeme gelmiş ve arka kutuptaki değişiklikler önem kazanmıştır. PR ile uğraşan hekimlerin plus hastalığının tanısına ve bu tanıda fikir birliğine yönelik olarak teknolojiyi kullanma istekleri son on yılda belirgin biçimde artmıştır. Bu derlemede PR ve plus hastalığının tanı ve tedaviyi yönlendirmedeki önemi ve bu konuda standardizasyonu sağlamak için yapılan çalışmalarla ilgili bilgi verilmesi amaçlanmıştır.

Anahtar Kelimeler: Prematüre retinopatisi, plus hastalığı, eşik hastalık, tedavi.

SUMMARY

Retinopathy of prematurity (ROP) has been one of the issues about which the specialists have most argued but not compromised to that extent since its first definition. Restricted examination area of the eyes of the premature babies and difficulty of performing examination, and difficulty in achieving sufficient pupil dilatation have precluded the standardization of diagnosis and treatment. Plus disease, defined in 1980 has been used as an important indicator in the diagnosis and treatment of ROP. With a later revision, concepts such as preplus or threshold have been defined, and changes in posterior pole have gained much more importance. Desire of the ROP specialists in using technology towards the diagnosis of plus disease and consensus about the diagnosis has significantly increased in the last 10 years. In this article it was aimed to review the up-to-date studies about the diagnosis and treatment of ROP and plus disease.

Key Words: Retinopathy of prematurity, plus disease, threshold disease, treatment.

- 1- M.D. Asistant Professor, Kırıkkale University Faculty of Medicine, Department of Ophthalmology, Kırıkkale/TURKEY
YUMUSAK E., erhanyumusak@yahoo.com
OGUREL R., Rogurel@hotmail.com
- 2- M.D. Professor, GATA Military Medical Hospital, Eye Clinic, Ankara/TURKEY
MUTLU F.M., fmmutlu@hotmail.com
- 3- M.D. Professor, Ufuk University Faculty of Medicine, Department of Ophthalmology, Ankara/TURKEY
SARICA U., susarici@hotmail.com

Geliş Tarihi - Received: 12.01.2015
Kabul Tarihi - Accepted: 19.03.2015
Ret-Vit 2015;23:179-185

Yazışma Adresi / Correspondence Address: M.D., Asistant Professor, Reyhan OĞUREL
Kırıkkale University Faculty of Medicine, Department of Ophthalmology,
Kırıkkale/TURKEY

Phone: +90 506 262 23 77
E-mail: Rogurel@hotmail.com

GİRİŞ

Retrolental fibroplazinin 1953 yılında ilk defa tanımlanmasından sonra bu soruna sahip hastaların bir kısmında tedavi edilmediği takdirde retina dekolmanı geliştiği gösterilmiştir. Hatta bu dönemlerde kıvrımlaşması artmış arteriyol ve genişlemiş venüllerin hastalığın şiddetini artırdığı iddia edildi.^{1,2} Quinn ve ark. “plus” (artı) ifadesini PR’ nin şiddetini artıran bir terim olarak ilk defa 1982 yılında tanımladı.^{3,4} PR’nin 1984’deki uluslararası sınıflandırması ve bunun 2004 yılındaki revizyonunda da vasküler değişikliklerin prognoz yönünden dikkat edilmesi gereken önemli bir unsur olduğunu açıkça göstermiştir.

FİZYOPATOLOJİ

PR’nin gelişimi ile ilgili birçok teori ileri sürülmüştür. Bu teoriler arasında aşağıdaki iki tanesi ön plana çıkmaktadır:^{2,5}

1. Klasik teori (Patz ve Ashton): Bu teoriye göre PR’de başlangıçtaki hiperoksik faz (doğumla ortaya çıkar); arteriyolar konstraksiyona, sonra da geri dönüşümü olmayan vazooliterasyona bunun da iskemik retinanın vazoproliferatif cevabına yani hipoksik fazın oluşmasına neden olmaktadır.
2. Gap junction teorisi (Kretzer ve Hittner): Bu teori, retinal kapillerlerin öncüsü olduğu düşünülen mezenşimal iğsi (spindle) hücrelerinin aktivasyonuna dayanmaktadır. Bu hücreler sentrifugal olarak optik sinirden periferde göç ederek vasküler ve avasküler retina kavşağına ulaşmakta ve yeni kapiller ağ oluşturmaktadır. Hiperoksik koşullarda anormal “gap junctione” lar oluşarak neovaskularizasyonlar ortaya çıkmaktadır. Bu mezenşimal hücrelerden salınan anjiyojenik faktörler de bu neovasküler cevabı tetiklemektedir.^{6,7}

Günümüzde kabul edilen PR gelişimi teorisine göre PR bifazik bir hastalıktır. Birinci aşama doğumla başlayan hiperoksik ortamın oluşturduğu damar obliterasyonu ve ikinci aşama hipoksik neovaskularizasyon fazıdır.¹⁸⁻²⁰ İlave oksijen tedavisi de bu aşamanın gelişimini kolaylaştırabilir. PR’nin ilk aşaması, gebeliğin yaklaşık olarak gestasyonel 30-31. haftasında beklenir. Gelişmeyen retinanın artan metabolik ihtiyaçları aşırı Vasküler Endoleyal Growth Faktör (VEGF) salınımını tetikler. Sonuçta hipoksik vazoproliferasyon fazı, yani 2. aşama gelişir. Bu da gestasyonel 31-32. haftalara denk gelir. Bu aşamada iskemik avasküler retinadan salınan başta VEGF olmak üzere çeşitli faktörler rol alarak “eşik hastalık yani Threshold ROP” aşaması gibi hastalığın ileri aşamalarının olduğu klinik tablo gelişebilir. Hipoksik fazda iskemik avasküler retinadan salınan VEGF seviyesi pik yaparak eşik hastalık gelişiminde tetikleyici bir rol oynar.

PREMATÜRE RETİNASI VE BÜYÜME FAKTÖRLERİ

VEGF, hipoksiye cevap olarak salınır ve damar endotel hücreleri için mitotik aktivasyonu tetikleyen bir sitokindir. Fizyolojik anjiyojenesis için gereklidir. Temel olarak olgunlaşmakta olan iskemik ve avasküler periferik retinadaki astrositler olmak üzere mezenşimal hücrelerden salınır ve bu salınım regüle edilemez ise neovaskularizasyonu tetikler. Retina gelişimi sırasında rölatif bir hipoksi gelişir ve buna bağlı VEGF salınır. Özet olarak VEGF, olgunlaşan avasküler retinadan fizyolojik hipoksiye yanıt olarak mezenşimal astrositler veya iğ hücreleri tarafından salınır.^{8,9}

Prematüre retinası VEGF’e derhal cevap verir ve iskemik yatakta neovaskularizasyona yol açar. VEGF ayrıca kan akımını da artırır. Venler bu değişikliğe genişleyerek cevap verme kabiliyetine sahiptir. Arterler ise esnek değildir. Bu yüzden arteriyol cevabı genellikle kıvrım artışı şeklinde olur. Bu vasküler değişiklikler sırasıyla olur, yani prematüre bebekte önce venöz sonra arteriyel değişiklik meydana gelir.

VEGF dışında retinal damar gelişiminde farklı rolleri olan “insulin-like growth factor-1” (IGF-1), “basic fibroblast growth factor” (FGF), “transforming growth factor beta” (TGF-β), “platelet derived growth factor” (PDGF) ve “hepatocyte growth factor” gibi vazoaaktif sitokinler bildirilmiştir.¹⁰⁻¹⁸

IGF-1 doğum ağırlığı ve gebelik yaşı ile yakından ilgili olan bir başka büyüme faktörüdür.^{19,21-24} Seviyesi düşükse damarlar gelişmez. Fetal IGF-1 ikinci ve 3. Trimesterde fetal karaciğer ve plasentadan salgılanır. Beslenme ile ilgili olduğu bilinse bile tam mekanizması bilinmemektedir. Oksijene bağlı IGF-1 ile oksijene bağlı VEGF sinerjik etki gösterir. Düşük IGF-1 seviyesi PR için bir gösterge olabilmesine rağmen, birçok fetal dokudan salınabildiği için başkaca bir hastalığın belirtisi de olabilir.^{24,25}

Özet olarak hiperoksik ortam vasküler gelişimin duraklamasına yol açmakta, bu da VEGF salınımını indüklemektedir. Bazı başka sitokinler de anjiyojenik düzenlemeden sorumludur. PR’nin tedavisinin planlaması da bütün bu sitokinlerin etki mekanizmaları göz önüne alınarak yapılmalıdır. Bütün bunların ötesinde genetik yatkınlığın PR mekanizmasına etkisinin olduğu da bildirilmiştir.^{26,27} Genetik pleomorfizmin VEGF üretimini indüklediği ve PR oluşumuna alt yapı oluşturduğu düşünülmektedir.^{27,28}

KLİNİK

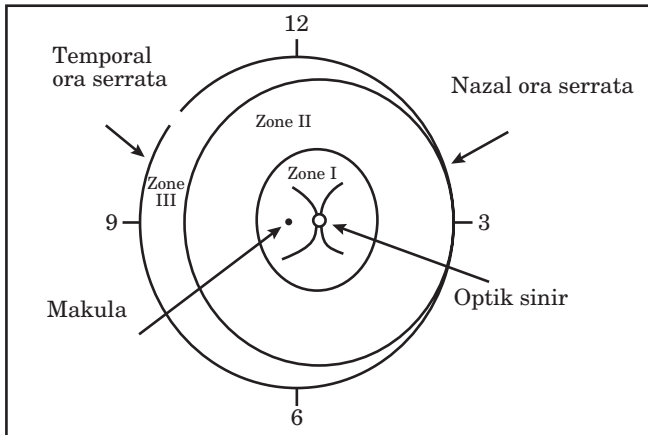
Prematüre retinopatisi vasküler-avasküler retina bileşkesi boyunca gelişmekte olan retinal damarlar tarafından oluşturulur. PR’de ciddiyet (evre), lokalizasyon, yaygınlık ve plus hastalığı varlığı kliniğin belirlenmesinde önemlidir.

a. Evre: Retinopati beş evreye ayrılır (Tablo 1).²⁹

Tablo 1: PR evrelemesi.

Evre 1	PR vasküler ve avasküler retinayı ayıran düz, beyaz bir hat (demarkasyon hattı) ile karakterizedir. Damar uçları demarkasyon çizgisinde birden kaybolmaktadır.
Evre 2	“Ridge” evresidir. Yani retina yüzeyinin üstüne doğru çıkan ve vitreusa invaze olmayan yapıdır. Beyaz veya gri olabilir, bu hattın gerisinde “POPCORN” denilen küçük vasküler anomaliler olabilir.
Evre 3	“Ridge” bölgesinden vitreusa uzanan yeni damarlarla karakterizedir. Bu damarlar retina yüzeyine yatışık arkaya doğru da uzanabilir.
Evre 4	Subtotal retina dekolmanı mevcuttur. Evre 4a’da maküla yatışık, 4b’de maküla dekoledir.
Evre 5	Total retina dekolmanı

b. Lokalizasyon: Retinada optik diskin merkezi ile olan ilişkilerine göre üç konsantrik zon tanımlanmıştır (Şekil 1).



Şekil 1: PR'de zonlar.

Zon 1: En arkadaki zondur. Periferik sınırı, diskten foveaya olan uzaklığın iki katına tekabül eden yarı çapa sahip bir dairenin sınırıdır.

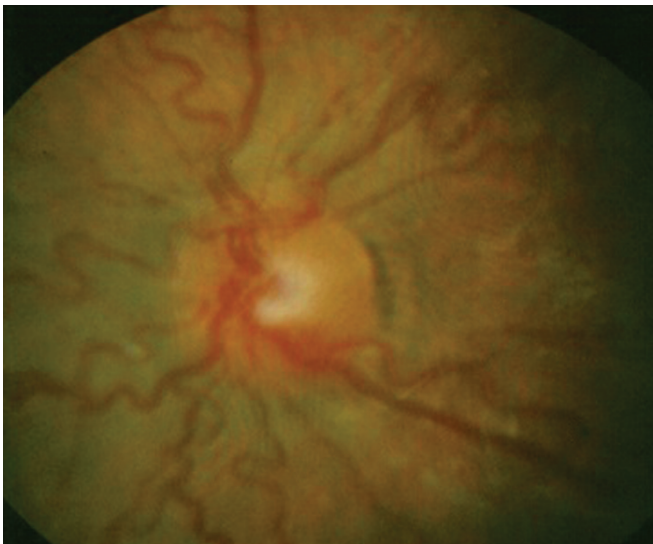
Zon 2: Optik diskten nazalde ora serrataya kadar olan çaplı dairedir. Zon 1 in bittiği yerden nazalde ora serrataya kadar uzanan mesafedeki dairedir.

Zon 3: Temporalde zon II'nin dışında kalan bölgedir.

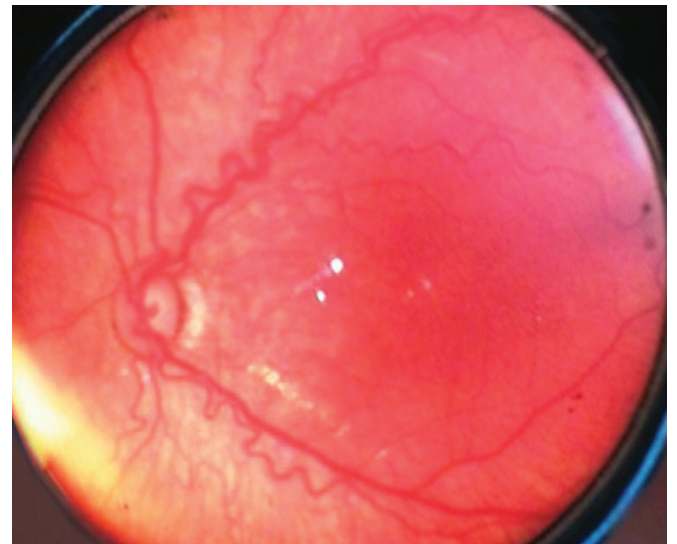
c. Yaygınlık: Hastalığın Yaygınlığı: 12 adet 30 derecelik sektörlerle belirlenir. Her biri bir saat dilimi olarak kabul edilmektedir.

Plus (artı) Hastalığı: İlk defa 1984 yılında “International Classification of ROP” (ICROP) tarafından tanımlanmıştır. Ancak bu tanımlamada progresif vasküler yetersizlik tabiri ön plandaydı. Bugünkü tanımını ise “The Cryotherapy for Retinopathy of Prematurity” (CRYO-ROP) çalışma grubu yapmıştır.³⁰ Buna göre plus hastalığı; arka kutupta venlerde aşırı genişleme arterlerde ise kıvrım (tortuosite) artışıyla birlikte görülen vasküler değişiklikler olup dört kadranın en az ikisinde olmalıdır. (Şekil 2) Genellikle 34-38. haftalarda gelişse de çok erken doğum haftası olan bebeklerde daha önceleri de görülebilir. Şiddetli retinopatinin habercisi olabilir. Ayrıca iriste vasküler konjesyon, zayıf pupiller dilatasyon ve vitreus bulanıklığı da plus hastalığının ek bulgularıdır. Evreye (+) işareti ilavesi ile gösterilir.

Preplus (artı öncesi) Hastalık: 2005 yılında plus hastalığının öncüsü olduğu düşünülen ara bir şekli olan preplus hastalığı ICROP grubu tarafından tanımlanmıştır.³¹ Burada arka kutupta hafif vasküler dilatasyon ve vasküler kıvrım artışı söz konusu olup da plus hastalığı denilemeyen olgulardır. Bir başka deyişle arka kutuptaki değişiklikler normal andırıyor ama plus hastalığı da denilememektedir. Bir öncü plus hastalığı olduğunu, dikkatli olunmasını veya sık takip gerektiğini ifade eder (Şekil 3).



Şekil 2: Plus hastalığı (Tüm kadranlarda venöz dilatasyon ve arterlerde artmış tortuosite), (Fotoğraf Dr FMM).

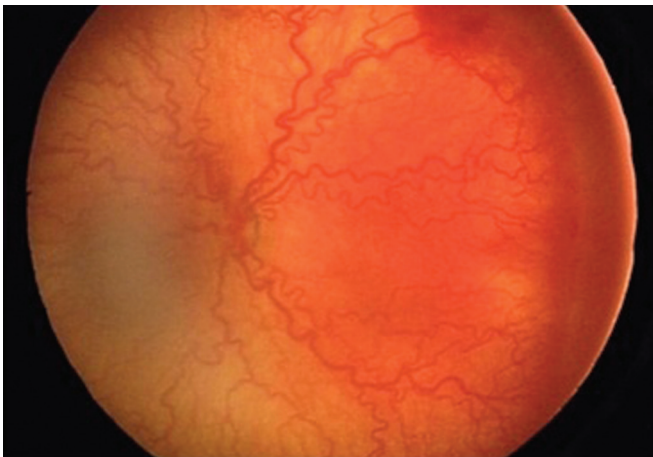


Şekil 3: Preplus hastalık: (Fotoğraf Dr FMM).

“Threshold” (Eşik) Parametresi: Yine CRYO-ROP çalışma gurubu tarafından 1988’de tarif edilmiştir. Zon 2’de en az ardışık 5 veya aralıklı olarak 8 saat kadranını tutan ve plus hastalığı olan evre 3 (ekstra-retinal neovaskülerizasyon) PR; zon 1’de plus hastalığı olan herhangi bir evre PR yada evre 3 PR ve plus hastalığı varlığı olan klinik tablodur. Tedavisiz sonucu %50 körlüğe yol açar. Önceleri tedavi kriteri olan bu tablo artık kullanılmamaktadır. Çok merkezli çalışmalarda PR’de kriyoterapi yapılan %45.4 hastada en fazla 20/100 görme elde edilebilmesi eşik değerini düşürülmesi gerektiğini düşündürmüştür.^{30,32}

Prethreshold (eşik öncesi) Parametresi: Early treatment for ROP (ETROP) çalışma grubu tarafından tarif edilmiştir.³³ Amaç eşik parametresinin erken tanısı ve komplikasyon miktarını azalmaktır. Buna göre aşağıdakilerden herhangi birisi eşik öncesi parametresi tanısı için yeterlidir: 1- Zon 1’de plus hastalığı olsun veya olmasın evre 3 PR; 2- Zon 2 de plus hastalığı olmaksızın evre 3 PR; 3- Zon 2 de plus hastalığı ile beraber ama ardışık 5 veya toplamda 8 saat kadranından daha az miktarda evre 3 PR. Bunlar birçok hekim tarafından kullanılan kriterlerdir.

Agresif Posterior PR (AP-PR): Çok düşük doğum ağırlıklı ve daha prematüre bebeklerde görülür. Zon 1 veya 2’de görülür ve en önemli özelliği plus hastalığının belirgin olması ama plus hastalığı ile evresinin ciddiyeti arasında bir ilişki göstermemesi ve klasik evrelerde ilerleme olmaksızın hızlı seyir göstermesidir. AP-PR hemen her zaman çepeçevre olur. Arter ve venleri ayırt etmek zor olabilir. Avasküler retina bileşkesinde hemorajiler oluşabilir (Şekil 4). Hızla tedavi gereksinimi vardır.



Şekil 4: Agresif posteriyor PR (Dr. Solarte'nin izni ile).

Son zamanlarda ET-ROP çalışma grubu, PR şiddetini Tip1 ve Tip 2 olmak üzere iki kategoride değerlendirmiştir. Tip 1’de 48 saat içinde avasküler retinaya panretinal fotokoagülasyon gerekirken, tip 2’de hafif takip önerilmektedir. Tip 1 PR’de plus hastalığı varlığı tedavi için en net göstergedir. PR tedavisinde en son eğilim ise pre-threshold veya preplus gibi arka

kutupta vasküler değişiklikler veya plus hastalığı gibi değerlendirilemeyecek posterior agresif PR’de erken müdahale etmek yönündedir (Tablo 2).^{34,35}

Tablo 2: PR şiddetine göre tiplerine göre PR tipleri.

Tip 1	Zon 1’de plus ile birlikte herhangi bir evre PR Zon 1’de plus olsun veya olmasın evre 3 PR Zon 2, plus ile birlikte evre 2 veya 3 PR
Tip 2	Zon 1, plus olmadan evre 1 veya 2 PR Zon 2, plus olmadan evre 3 PR

PR ve Maküla Ödemi: Son zamanlarda özellikle SD OCT ile yapılan çalışmalarda maküla ödemi ile PR evresi arasında bir korelasyon olduğu iddia edilmiştir. Erol ve arkadaşları, PR evresi arttıkça maküla ödemi görülme ihtimalinin arttığını belirtmişlerdir.³⁶

PLUS HASTALIĞININ TANIDAKİ ÖNEMİ

Günümüzde kullanılan protokoller ve uluslararası standartlara göre doğum ağırlığı 1500 gramın altında olan ve/veya gestasyonel yaşı 32 haftadan küçük bebekler PR adayı olup birçok toplumda tarama kriterleri olarak belirlenmiştir.^{37,38} Muayenede, hastalığın evresi ve şiddeti ICROP sınıflandırmasına göre not edilmelidir, ilaveten hastalığın zonu, pre-plus veya plus hastalığı olup olmadığı ve pupillanın durumu belirtilmelidir.³⁹ Plus hastalığının ne zaman ortaya çıkacağı kesin olmamakla birlikte, tipik olarak 34-38 haftalar arası gelişmesi daha kuvvetli bir ihtimaldir. Plus hastalığı PR’nin diğer klinik evreleriyle beraber olabilmektedir.⁴⁰

Son zamanlarda pre-plus ve plus hastalığı hakkında görüş farklılığını azaltmak amacıyla arka kutuptaki vasküler değişiklikler için objektif standartlar geliştirilmiştir. Bebeğin gerek muayenesinin zorluğu gerekse pupillanın zor dilate olması sebebiyle çoğunlukla periferik retinayı tam değerlendirmek her zaman mümkün olmaz. Bu durumlarda plus hastalığı varlığı PR’nin ciddiyeti konusunda bizi uyarır. Plus hastalığının kantitatif (niceliksel) olarak değerlendirilmesi hastalığın moniterizasyonu, terminolojinin standardizasyonu, tedavi endikasyonunun belirlenmesinde ve teletıp uygulamaları açısından son zamanlarda üzerinde sıkça durulan bir konu olmuştur.⁴⁰

PR’nin tanı ve prognozunda plus hastalığının yeri ve önemi anlaşıldıktan sonra birçok araştırmacı üç şeyin üstünde yoğun olarak durmuştur: 1. PR tanısı doğru mu? Başka bir uzman tarafından teyit edilebilir mi? 2. PR evresi ve plus hastalığından emin miyiz? Yine başka bir uzman bizi teyit edebilir mi? 3. Tanı, evre ve plus hastalığı ortaya konduktan sonra prognoz hakkında öngöründe bulunmak mümkün olabilir mi?

Bu parametreler ışığında son on yıldır objektif/kantitatif sınıflama standardı yakalamak adına özellikle bilgisayar ve yazılım tabanlı çalışmalar yapılmıştır.

PLUS TANISINDA STANDARDİZASYON ÇALIŞMALARI

Arka kutuptaki değişikliklerinin saptanması PR'nin hangi evre ve zonda olduğunun tespitinden daha kolaydır. Bu amaçla, gerek klinik gerekse yarı otomatik ölçümler kullanan birçok metod tarif edilmiştir. Saunders ve ark damar değişikliklerini 0'dan 4'e kadar derecelendirirken²³ Wallace ve ark. ise her kadranda ki damar değişikliklerini 0-10 arasında derecelendirmişlerdir.⁴¹ Bu yeni sistem, evre 3 PR ve sonrasındaki arteriyol değişikliklerini ve tedavi ihtiyacını belirleyebilmiştir. Burada arteriyoler derecelendirmenin, diğer damar parametreleri ve plus hastalığı durumunun tespitinden daha duyarlı olduğu da vurgulanmıştır.⁴²

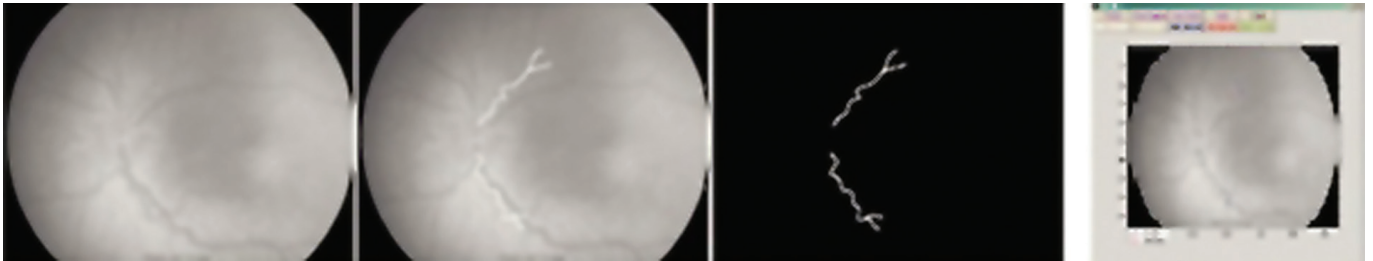
PR muayenelerindeki tutarsızlık ve kavram kargaşasının çözümü, PR görüntülerinin ölçülebilir hale gelmesi ve bunların bilgisayar yardımı ile mümkün olabilir. Bu amaçla ilk olarak Martinez tarafından yarı otomatik bir program geliştirilmiştir.⁴³ Bu program damar segmentasyonu, gradiyenti ve ana eğriliğinin tespitine dayanmaktadır (Görüntünün 1. ve 2. derivasyonlarını, maksimum akış hızını ve eğriliğini tespit etmektedir). Bölge büyütme teknikleri ile çevresindeki 8 farklı ekran (kadran) hakkında bilgi almak için kullanılmıştır. Sistem baştan sona 20 dk sürmekte olup, vasküler genişleme ve tortuosite artışı hakkında kantitatif bilgi vermiştir.^{44,45}

Retinal görüntü araştırma ve analizinin (RISA) ardından (Şekil 4), retinanın bilgisayar yardımı ile analiz yöntemi (CAIAR) geliştirilmiştir. Kullanıcı verileri girmekte ve bilgisayar yardımı ile görüntüler ortaya çıkmaktadır (Şekil 6).⁴⁰

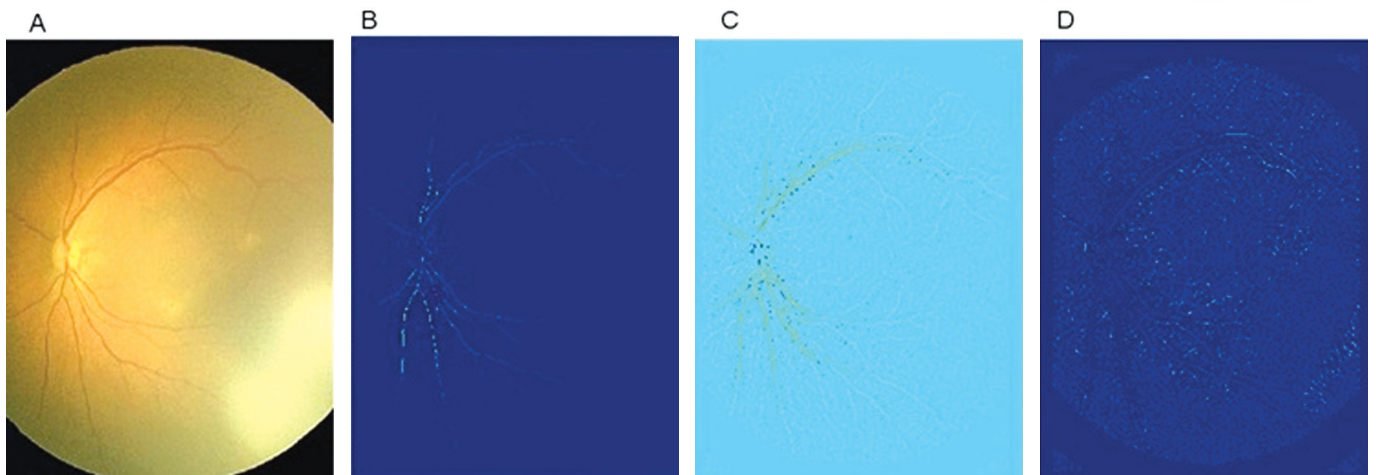
Bu çalışmayla eş zamanlı olarak Duke Üniversitesi "ROP tool" yöntemi geliştirmiştir. Bu amaçla MR anjiyografi cihazı kullanılmış; kullanıcı, damar başlangıç noktasını belirledikten sonra otomatik olarak lezyonun yeri gösterilmiştir.⁴⁰

Bir diğer program diyabetik retinal görüntü analiz tekniklerinden faydalanılarak geliştirilmiştir. "Vasculamatic a la nicola" (IVAN) denilen programda diskten 0.5-1.0 disk çapı uzaklıktaki 6 en geniş arteriyol ve 6 en geniş venül ölçülmektedir. Her imaj 20 dakikalık sürede değerlendirilmektedir. IMEDOS da yine benzer bir yöntem ve cihazla damarları değerlendirmiş bir yöntemdir.⁴⁶

Tümüyle otomatize damar görüntüleme sistemi olan "RetVas" ile her kadrandan toplam 75 görüntü %97 hassasiyetle rapor edilmiştir. Bu yazılımda insan vizuel korteksindeki ters görüntü ilkesinden esinlenilmiştir. Bu şekilde RetVas, PR'deki vasküler değişiklikleri kantitatif olarak değerlendirebilmiştir.⁴²



Şekil 5: RISA damar analizinin 4 aşaması: Ham görüntü, damarların belirlenmesi ve sonuç görüntü (Dr. Solarte'nin izni ile).



Şekil 6: CAIAR'da evreler. A. Orijinal RetCam görüntüsü, B. Yükseklik haritası C. İzokntras harita. Venül görüntüleri sarı ağırlıkta, D. Genişletilmiş harita (Dr. Solarte'nin izni ile).

Bütün damar lokalizasyon programları, damar genişleme ve tortuosite ölçümü için kendi algoritmalarını kullanmaktadır. Örneğin CAIAR çok skalalı yaklaşımla bilgisayar yardımı ile vasküler segmentasyonu bir değer olarak ortaya çıkarmaktadır.⁴⁷ Freedman ve ark. vasküler tortuosite ve dilatasyon tespitinde yine bilgisayar teknolojisi kullanmışlardır.⁴⁸ Wallace ve ark.,⁴⁵ benzer yöntemle 20 prematüre bebekte retina görüntüsünü %80 sensitivite, %81 spesifite oranı ile değerlendirmişlerdir. Bazı diğer teknikler ve bilgisayar sistemleri de RET CAM denilen görüntüleme cihazının görüntülerini kullanarak retinal damar ölçümü yapabilmektedir.^{44,46,50} RAP tool, tortuositeyi damarın total kalınlığı ile düz ve eğri yerlerini çeşitli noktalardan karşılaştırarak ölçmektedir. Burada tortuosite değerlendirilmesinin plus hastalığı tanısında kullanılan bir yöntem olabileceği ifade edilmiştir.⁴⁶

Anlatılan bu gelişmelere rağmen bunların uygulanma zorlukları vardır. Öncelikle çoğu programda hedef damarı seçmek için çok deneyimli bir uzmana ihtiyaç vardır. Ayrıca sonuçların doğruluğunun değerlendirilmesi için çok merkezli titiz çalışmalara ihtiyaç vardır. Ekipman kısıtlılığı sebebiyle yüksek kaliteli görüntü elde edilememesinin bulguların değerlendirilmesini zorlaştırması da diğer bir sorundur.

Rao ve ark.,⁴⁹ tüm bu çalışmalarda var olan kaygıyı ortaya çıkarmışlardır. Rao, çalışmasında çok tecrübeli 13 PR uzmanına 55 PR vakasını farklı açılarla büyüten (50 derece ve 30 derece) iki görüntüleme sistemi ile incelemiştir. Web tabanlı bir sistemle yapılan değerlendirmede açı büyüdükçe fikir birliği, başka deyişle ortak karar olasılığı azalmıştır. Hastalığın aranılan parametreleri arttıkça (plus, preplus, vs.) yine fikir birliği ihtimali azalmıştır. Alan darlığı, muayene zorluğu, ortam bulanıklığı gibi faktörlerde değerlendirmelerde sonuca etki edebilen faktörlerdir.

Plus hastalığı tanısına yönelik bir diğer yöntemde Spektral tabanlı optik koherens tomografi (SD OKT) kullanılmıştır. Maldonado ve ark. bu amaçla arka kutuptaki damar yüksekliği, retina yüzeyinin taranması, damar reflektivitesi ve retina kalınlığı parametreleri ile "Vascular abnormality score by OCT" (VASO) isminde bir yöntem geliştirmişlerdir. Ancak bu yöntem henüz çok yeni ve geliştirilmeye muhtaçtır.⁴⁷

SONUÇ

PR fizyopatolojisinde bazı anjiyogenetik faktörlerin, arka kutuptaki damarlarda dilatasyon ve tortuositeye sebep olan bazı kaskadların üzerine etkisinin anlaşılması üzerine hastalığın tüm gidişatı hakkında daha fazla fikrimiz oluşmuş ve dolayısıyla tedavide daha olumlu ve yeni gelişmeler ortaya çıkmıştır. Plus hastalığı, tablonun evrelemesinde, tanısında, ciddiyetinin belirlenmesinde prognostik faktör ve/veya

endikatör olarak belirlenmiştir. Plus hastalığı varlığı uygun tedavi zamanının belirlenmesinde de yardımcıdır. Tedavi konusunda kaynakçada çok fazla görüş ayrılığı yoktur. Önemli olan tanının evrensel veya belirlenmiş standartlar kullanılarak yapılmasıdır. Yukarıda sayılan tüm yöntemler bu uğraşmayı ortaya koymaktadır. Otomatize herhangi bir yöntemin herkes tarafından kabul edildiğini söylemek de henüz mümkün değildir. Ancak, yakın gelecekte tedavi zamanlamasınınve tedaviye yönlendirmenin "Preplus" ve "Plus" kavramlarının niteliksel ve niceliksel olarak değerlendirildiği tanı yöntemlerinin kullanılması ışığı altında olacağı aşikârdır.

KAYNAKLAR/REFERENCES

1. Patz A. Oxygen studies in retrolental fibroplasias: IV: Clinical and experimental observations. *Am J Ophthalmol* 1954;38:291-308.
2. Ashton N. Oxygen and the retinal blood vessels. *Trans Ophthalmol Soc UK* 1980;100:359-62.
3. No authors listed. An international classification of retinopathy of prematurity. *Arch Ophthalmol* 1984;102:1130-4.
4. Davitt BV, Wallace DK. Plus disease. *Surv Ophthalmol* 2009;54:663-70.
5. Kretzer FL, Hittner HM. Retinopathy of prematurity: Clinical implications of retinal development. *ArchDis Child* 1988;63:1151-67.
6. Smith LE. Pathogenesis of retinopathy of prematurity. *GrowthHorm IGF Res* 2004;14:S140-4.
7. Smith LE. Pathogenesis of retinopathy of prematurity. *Semin Neonatal* 2003;8:469-73.
8. Dorrell MI, Aguilar E, Friedlander M. Retinal vascular development is mediated by endothelial filopodia, a preexisting stromal template and specific R-cadherin adhesion. *Invest Ophthalmol Vis Sci* 2002;43:3500-10.
9. Weidemann A, Krohne TU, Aguilar E, et al. Astrocyte hypoxic response is essential for pathological but not developmental angiogenesis of the retina. *Glia* 2010;58:1177-85.
10. McColm JR, Geisen P, Hartnett ME. VEGF isoform and the reexpression after a single episode of hypoxia or repeated fluctuations between hyperoxia and hypoxia: relevance to clinical ROP. *Mol Vis* 2004;21:512-20.
11. Chan-Ling T, McLeod DS, Hughes S, et al. Astrocyte-endothelial cell relationships during human retinal vascular development. *Invest Ophthalmol Vis Sci* 2004;45:2020-32.
12. Smith LE, Kopchick JJ, Chen W, et al. Essential role of growth hormone in ischemia-induced retinal neovascularization. *Science* 1997;276:1706-9.
13. Seghezzi G, Patel S, Ren CJ, et al. Fibroblast growth factor-2 (FGF-2) induces vascular endothelial growth factor (VEGF) expression in the endothelial cells of forming capillaries: an autocrine mechanism contributing to angiogenesis. *J Cell Biol* 1998;141:1659-73.
14. Wilkinson-Berka JL, Babic S, De Gooyer T, et al. Inhibition of platelet-derived growth factor promote pericyte loss and angiogenesis in ischemic retinopathy. *Am J Pathol* 2004;164:1263-73.
15. Gille J, Khalik M, König V, et al. Hepatocyte growth factor/scatter factor (HGF/SF) induces vascular permeability factor (VPF/VEGF) expression by cultured keratinocytes. *J Invest Dermatol* 1998;111:1160-5.
16. Senger DR, Galli SJ, Dvorak AM, et al. Tumor cells secrete a vascular permeability factor that promote accumulation of ascites fluid. *Science* 1983;219:983-5.
17. Smith LE. IGF-1 and retinopathy of prematurity in the preterm infant. *Biol Neonate* 2005;88:237-44.
18. Chen J, Stahl A, Hellstrom A, et al. Current update on retinopathy of prematurity: screening and treatment. *Curr Opin Pediatr* 2011;23:173-8.
19. Chen J, Smith LE. Retinopathy of prematurity. *Angiogenesis* 2007;10:133-4.
20. Fielder AR, Posner EJ. Neonatal ophthalmology. In: Rennie JM, editor. *Robertson's Textbook of Neonatology*. London: Elsevier Churchill Livingstone; 2005:835-50.

21. Sarici, SU; Mutlu, FM, Altinsoy HI. Retinopathy of prematurity. Journal of Turkish National Pediatric Society 2008;51:51-61.
22. Saldır M, Sarici SU, Mutlu FM, et al. An analysis of neonatal risk factors associated with the development of ophthalmologic problems at infancy and early childhood: a study of premature infants born at or before 32 weeks of gestation. J Pediatr Ophthalmol Strabismus. 2010;47:331-7.
23. Saunders RA, Hutchinson AK. The future of screening for retinopathy of prematurity. J AAPOS. 2002;6:61-3.
24. Perez-Munuzuri A, Fernandez-Lorenzo JR, Couce-Pico ML, et al. Serum levels of IGF1 are a useful predictor of retinopathy of prematurity. Acta Paediatr 2010;99:519-25.
25. Löfqvist C, Andersson E, Sigurdsson J, et al. Longitudinal postnatal weight and insulin-like growth factor I measurements in the prediction of retinopathy of prematurity. Arch Ophthalmol 2006;124:1711-8.
26. Bizzarro MJ, Hussain N, Jonsson B, et al. Genetic susceptibility to retinopathy of prematurity. Pediatrics 2006;118:1858-63.
27. Cooke WI, Drury JA, Mountford R, et al. Genetic polymorphisms and retinopathy of prematurity. Invest Ophthalmol Vis Sci 2004;45:1712-5.
28. Vannay A, Dunai G, Banyasz I, et al. Association of genetic polymorphisms of vascular endothelial growth factor and risk for proliferative retinopathy of prematurity. Pediatr Res 2005;57:396-8.
29. Prematüre Retinopatisi (TextBook of Retinopathy of Prematurity Authors: Dr. Rajvardhan Azad, Dr. Michael T. Trese) Çeviri editörü: Levent TÖK, Hiperlink yayınları İstanbul, 2013.
30. Multicentre trial for cryotherapy for retinopathy of prematurity: preliminary results. ArchOphthalmol 1988;106:471-9.
31. An International Committee for the classification of retinopathy of prematurity. The international classification of retinopathy of prematurity revisited. Arch Ophthalmol 2005; undefined. pp:991-9.
32. Hartnett ME, Martiniuk D, Byfield G, et al. Neutralizing VEGF decreases tortuosity and alters endothelial cell division orientation in arterioles and veins in a rat model of ROP: Relevance to plus disease. Invest Ophthalmol Vis Sci 2008;49:3107-14.
33. William V.G. Early treatment of retinopathy of prematurity cooperative group. Final results of the Early Treatment of Retinopathy of Prematurity (ETROP) randomized trial. Trans Am Ophthalmol Soc 2004; undefined: pp. 233-248005;123:991-9.
34. Castro JR, Urcelay I, Mussons F, et al. Retinopathy of prematurity. Prevention, screening and treatment guidelines. Ann Pediatr (Barc) 2009;71:514-23.
35. Kemper AR, Wallace DK, Quinn GE. Systematic review of digital imaging screening strategies for retinopathy of prematurity. Pediatrics 2008;122:825-30.
36. Erol MK, Ozdemir O, Turgut Coban D, et al. Macular findings obtained by spectral domain optical coherence tomography in retinopathy of prematurity. J Ophthalmol 2014;2014:468-653.
37. Early treatment for retinopathy of prematurity cooperative group. Revised indications for the treatment of retinopathy of prematurity: Results of the early treatment for retinopathy of prematurity randomized trial. Arch Ophthalmol 2003;121:1684-94.
38. Mutlu FM, Sarici SU. Treatment of retinopathy of prematurity: a review of conventional and promising new therapeutic options. Int J Ophthalmol 2013;6:228-36.
39. Gelman R, Martinez-Perez ME, Vanderveen DK, et al. Diagnosis of plus disease in retinopathy of prematurity using Retinal Image multi Scale Analysis. InvestOphthalmolVisSci 2005;46:4734-8.
40. Solarte CE, Awad AH, Wilson CM. Plus disease in retinopathy of prematurity .MEAJO 2010;17-2:148-55.
41. Wilson CM, Cocker KD, Moseley MJ, et al. Computerized analysis of retinal vessel width and tortuosity in premature infants. Invest Ophthalmol Vis Sci 2008;49:3577-85.
42. Wilson, Clare Clinical and automated detection of the retinal vessels of premature infants with and without retinopathy of prematurity. PhD thesis 2009.
43. Martinez-Perez ME, Hughes AD, Stanton AV, et al. Retinal vascular tree morphology: A semi-automatic quantification. IEEE Trans Biomed Eng 2002;49:912-7.
44. Swanson C, Cocker KD, Parker KH, et al. Semiautomated computer analysis of vessel growth in preterm infants without and with ROP. Br J Ophthalmol 2003;87:1474-7.
45. Grisan E, Pesce A, Giani A, Foracchia M, Ruggeri A. A new tracking system for the robust extraction of retinal vessel structure. ConfProc IEEE Eng Med Biol Soc 2004;3:1620-3.
46. Wallace DK, Kylstra JA, Chesnutt DA. Prognostic significance of vascular dilation and tortuosity insufficient for plus disease in retinopathy of prematurity. J AAPOS 2000;4:224-9.
47. Maldonado RS, Yuan E, Tran-Viet D, et al. Three-dimensional assessment of vascular and perivascular characteristics in subjects with retinopathy of prematurity. Ophthalmology 2014;121:1289-96.
48. Freedman SF, Kylstra JA, Capowski JJ, et al. Observer sensitivity to retinal vessel diameter and tortuosity in retinopathy of prematurity: A model system. J Pediatr Ophthalmol Strabismus.1996;33:248-54.
49. Rao R, Jonsson NJ, Ventura C, et al Plusdisease in retinopathy of prematurity: diagnostic impact of field of viewRetina 2012 ;32:1148-55.
50. Jandek C. New therapeutic approaches in the treatment of retinopathy of prematurity. KlinMonblAugenheilkd 2009;226:914-20.