

SEPTOPLASTİ SONRASI RETİNAL ARTER DAL OKLÜZYONU

Retinal Artery Branch Occlusion After Septoplasty

Mesut TOZAR¹, Süheyla KANDEMİR², Gökçe ŞİMŞEK¹, Zafer ONARAN³, Rahmi KILIÇ¹

¹ Kırıkkale Üniversitesi Tıp Fakültesi, Kulak Burun Boğaz Hastalıkları Anabilim Dalı, Kırıkkale

² Kırıkkale Yüksek İhtisas Hastanesi, Kulak Burun Boğaz Hastalıkları Kliniği, Kırıkkale

³ Kırıkkale Üniversitesi Tıp Fakültesi, Göz Hastalıkları Anabilim Dalı, Kırıkkale

ÖZET

Nazal septum deviasyonu sonrası burundan nefes alamama Kulak Burun Boğaz polikliniklerinde en sık rastlanılan şikâyetler arasındadır. Bu sebeple nazal septoplasti operasyonu da Kulak Burun Boğaz kliniklerinde sıklıkla yapılmaktadır.

Geçici ya da kalıcı görme kayıpları septoplasti operasyonu sonrası çok ender görülebilen komplikasyonlar arasındadır. Biz de bu vakamızda septoplasti sonrası retinal arter dal oklüzyonuna bağlı görme kaybını sunmayı amaçladık.

Otuz altı yaşında erkek hasta kliniğimize burun tıkanıklığı şikâyetiyle başvurdu. Anamnezde hastanın şikâyetlerinin uzun süredir olduğu ve çocukken burnuna darbe aldığı öğrenildi. Hasta sigara içmiyordu ve ek hastalığı da yoktu. Hastaya kliniğimizde septoplasti operasyonu yapıldı. Hastanın postop 1. saatte sol gözde görme azlığı tespit edildi. Hastanın Göz muayenesinde sol göz alt retinal dalcık trasesi ve alt perifer retinal arter trasesi bölgelerine uyan retinada ödem izlendi.

Sıklıkla yapılan Septoplasti operasyonları hastaların burun tıkanıklığını dramatik olarak değiştirdiği için perioperatif dönemde hastalar iyi takip edilmeli ve değerlendirilmelidir. Medikal ve hukuki yaptırımlarla başa çıkabilmek için Göz hekimleri ve Kulak Burun Boğaz hekimleri bu gibi komplikasyonların oluşma ihtimali konusunda dikkatli olmalıdırlar.

Anahtar Kelimeler: Görme kaybı, septoplasti, retinal arter

ABSTRACT

Difficulty to breath from nose after nasal septum deviation is one of the most common complaints in Ear Nose Throat policlinics. Therefore nasal septoplasti operation is performed commonly in Ear Nose Throat clinics.

Temporary or permanent visual loss is a rare complication seen after septoplasty operation. In this case report, we aimed to introduce visual loss due to retinal artery branch occlusion after septoplasty.

A 36-year old patient came to our clinic with complaint of difficulty to breath from nose. We learnt that he had this complains for a long time, and had a trauma to his nose in childhood. He was not a smoker and had no co-morbidity. Septoplasty operation was done in clinic. One hour later after surgery, patient had visual loss in his left eye. In ophthalmological examination there was retinal edema-related left inferior retinal branch block and inferior peripheral retinal artery occlusion.

Septoplasty operations change nasal functions dramatically. Therefore patiens should be evaluated fastidiously during and after the surgery. Due to the medical and the legal responsibilities, Ear Nose Throat doctors and ophthalmologists should be aware of this kind of complications.

Keywords: Retinal artery, septoplasty, visual loss



Yazışma Adresi /Correspondence:

Kırıkkale Üniversitesi Tıp Fakültesi, Kulak-Burun-Boğaz Hastalıkları Anabilim Dalı

Telefon: +90 0318 357 36 44

Geliş Tarihi / Received: 27.06.2016

Dr. Mezut TOZAR

E-posta: mesut_tozar@hotmail.com

Kabul Tarihi / Accepted:

GİRİŞ

Nazal septum deviasyonu sonrası burundan nefes alamama kulak burun boğaz (KBB) polikliniklerinde en sık rastlanılan şikâyetler arasındadır. Bu sebeple nazal septoplasti operasyonu da KBB kliniklerinde sıklıkla yapılmaktadır.

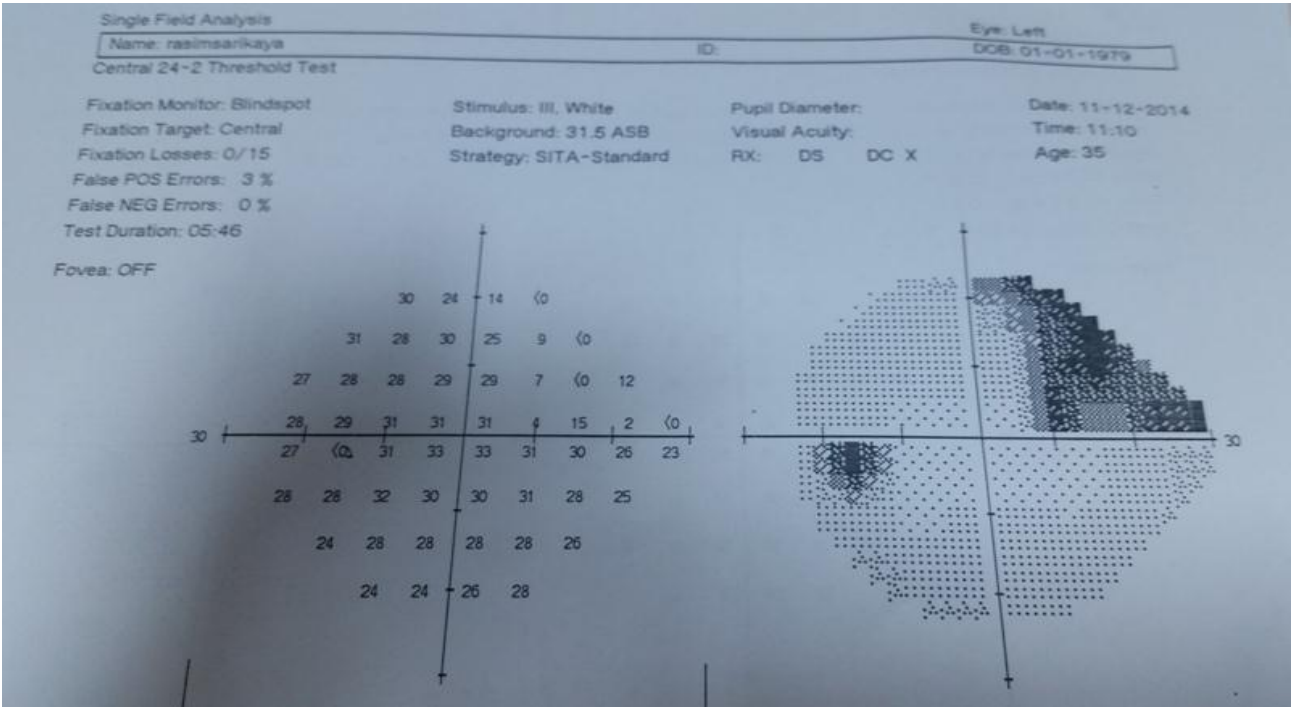
Primer Septoplasti operasyonları sonrası komplikasyonlar revizyon operasyonlara göre daha az sıklıkta olsa da, primer cerrahi sonrası komplikasyonlar açısından dikkatli olmak önemlidir.

Septoplasti operasyonu sfenoid sinüs, kafa tabanı, lateral nazal duvar gibi yapılara anatomik olarak yakın gerçekleştirilen bir cerrahi olması nedeniyle çevre dokularda da fonksiyon bozukluklarına yol açabilmektedir. Geçici ya da kalıcı görme kayıpları septoplasti operasyonu sonrası çok ender görülebilen komplikasyonlar arasındadır. Biz de bu vakamızda septoplasti sonrası retinal arter dal oklüzyonuna bağlı görme kaybını sunmayı amaçladık.

OLGU

Otuz altı yaşında erkek hasta kliniğimize burun tıkanıklığı şikâyetiyle başvurdu. Anamnezde hastanın şikâyetlerinin uzun süredir olduğu ve çocukken burnuna darbe aldığı öğrenildi. Hasta sigara içmiyordu ve ek hastalığı da yoktu.

Hastanın anterior rinoskopik muayenesinde nazal septumun anteriorda sola deviye olduğu izlendi. Konka ve nazal mukoza doğal görünümdeydi. Hastaya nazal septoplasti operasyonu planlandı. Postoperatif 1. saatte hasta sol gözde görme azlığı tarif etmesi üzerine Göz Hastalıkları Anabilim Dalına danışıldı. Hastanın göz muayenesinde sol göz alt retinal dalcık trasesi ve alt perifer retinal arter trasesi bölgelerine uyan retinada ödem izlendi. Hastanın görme alanı muayenesinde sol göz üst temporal quadranopsi saptandı (Resim-1).



Resim 1: Hastanın görme alanı testi (Sol göz üst kadranda quadranopsi)

Hasta tromboz eğilimi açısından Hematoloji Anabilim Dalına konsulte edildi. Tetkikleri sonucunda hastada “mthfr v677t” ve “a1298c” heterozigot mutasyonları saptandı. Hematoloji Anabilim Dalı tarafından hastaya asetilsalisilik asit tedavisi düzenlendi. Hastanın çekilen beyin manyetik rezonans görüntülemesinde sol parietal lobta mikroenfarkt saptandı. Her iki talamusta sinyal kayıpları izlendi. Hasta Susac Sendromu ön tanısı ile takibe alındı ve bu konuda hasta bilgilendirildi.

TARTIŞMA

Nazal septum deviasyonu toplumda %20-31 oranında görülmektedir (1). Tedavisinde septoplasti yapılarak, nazal deviasyon düzeltilerek nazal pasajın açılması amaçlanır. Görme kaybı nadir fakat önemli bir postoperatif komplikasyondur. Görme kaybı etmoidektomi operasyonları sonrası bilinen bir komplikasyon olsa da septoplasti operasyonu sonrası çok ender görülen kötü bir komplikasyondur. Operasyon sonrası görme kaybının bilinen üç major nedeni vardır. Bunlar optik nöropati, santral retinal arter veya ven tıkanıklığı, serebral iskemidir (2,3). Plate ve Asboe adrenalinli lokal anesteziğin yüksek basınçla intraarteriyel enjeksiyonunun geriye doğru akımla oftalmik arter ve retinayı besleyen dallarını oblitere edebileceğini bildirmişlerdir (4). Septoplasti operasyonu esnasında Optik sinire direk travma da nadir görme kaybı sebeplerindedir. Cerrah tarafından görülmese de kemik septumu kırmak için kullanılan enstrumanlar daha posterior ve superiora ilerletilirse optik sinir hasarı yapabilmektedir. Biz bu olgu sunumunda genetik tromboz eğilimi olan hastanın Septoplasti sonrası gelişen tek taraflı kısmi görme kaybını saptadık.

Sonuç olarak sıklıkla yapılan Septoplasti operasyonları hastaların burun tıkanıklığını dramatik olarak değiştirdiği için perioperatif dönemde hastalar iyi takip edilmeli ve değerlendirilmelidir. Medikal ve hukuki yaptırımlarla başa çıkabilmek için Göz hekimleri ve KBB hekimleri bu gibi komplikasyonların oluşma ihtimali konusunda dikkatli olmalıdır. Cerrahi teknik veya ek hastalıklardan dolayı oluşabilecek komplikasyonlara karşı hazırlıklı olunmalı ve hastayla iyi iletişim kurup, süreç iyi yönetilmelidir.

KAYNAKLAR

1. Wanamaker H. Role of Haller's cell in headache and sinus disease: a case report. *Otolaryngol Head Neck Surg.* 1996; 114: 324-7.
2. Leng T, Moshfeghi DM. Branch retinal artery occlusion after septoplasty. *Ophthalmic Surg Lasers Imaging.* 2010; 41: 1-2.
3. Williams EL, Hart WM Jr, Tempelhoff R. Postoperative ischemic optic neuropathy. *Anesth Analg.* 1995; 80: 1018-29.
4. Plate S, Asboe S. Blindness as a complication of rhinosurgery. *J Laryngol Otol. Articles from Case Reports in Opht.* 1981; 95: 317-22.