

Tavşanlarda Horizontal Menisküs Yırtık Modellerinde Primer ve Kollajen Skafold ile İyileşme

Primary and Collagen Supported Scaffold Healing in Rabbit Horizontal Meniscus Ripped Models

Cem Yalın KILINÇ¹, Uğur TİFTİKÇİ², Sancar SERBEST², Mustafa TÜRK³, Siyami KARAHAN⁴

¹Muğla Sıtkı Koçman Üniversitesi Tıp Fakültesi Ortopedi ve Travmatoloji Anabilim Dalı, Muğla

²Kırıkkale Üniversitesi Tıp Fakültesi Ortopedi ve Travmatoloji Anabilim Dalı, Kırıkkale

³Kırıkkale Üniversitesi Mühendislik Fakültesi Biyomühendislik Anabilim Dalı, Kırıkkale

⁴Kırıkkale Üniversitesi Veterinerlik Fakültesi Veterinerlik Histoloji ve Embriyoloji Anabilim Dalı, Kırıkkale

Öz

Bu çalışmanın amacı, tavşan modelinde horizontal menisküs yırtıklarının onarımında kollajen skafold kullanımı sonrası menisküsün iyileşme potansiyelini araştırmak ve skafold ile tamirin primer tamirden daha üstün olup olmadığını göstermektir. Ağırlıkları 2.5-3 kg arasında değişen olgun 21 adet New Zealand White cinsi erkek tavşanlar her grupta 7 hayvan olacak şekilde 3 eşit gruba ayrıldı. Medial menisküs anterior boynuzdan orta kısmına kadar horizontal yırtık modeli yapıldı. Çalışma protokolüne uygun olarak, Grup 1 (n=7); kontrol grubu sadece horizontal menisküs yırtığı olan tavşanlardan oluşturuldu. Grup 2 (n=7); horizontal menisküs yırtığı primer tamir yapılırken, Grup 3; horizontal menisküs yırtığı kollajen skafold ile tamir yapılanlar idi. Tüm deney hayvanları 12. haftanın sonunda sakrifiye edildi. Medial menisküsün 1/3 anterior alanı ölçüldü. Dokuların histolojik analizi, üç bileşenden oluşan Ishida skoru ile gerçekleştirildi. Grup I'deki menisküsün yüzey alanı grup II'den (p<0.008) ve grup III'ten (p<0.002) anlamlı olarak daha düşüktü. Grup III'deki dokunun kalitesi Ishida puanına göre değerlendirildiğinde diğer gruplardan anlamlı olarak daha yüksekti (p<0.001). Horizontal menisküs yırtıkları gibi avasküler bölgelerindeki yırtıklarda skafold ve benzeri materyaller ile daha iyi iyileşme ve normal anatomik dokuya yakın işlev ve fonksiyonda menisküs elde edilebilir.

Anahtar Kelimeler: Horizontal Yırtık, Kollajen Skafold, Menisküs Tamiri, Primer Tamir, Tavşan

Abstract

The aim of this study is to investigate the potential for improvement of the collagen scaffold in the repair of horizontal meniscus tears in the rabbit model. Mature 21 New Zealand white male rabbits weighing 2.5-3 kg were divided into 3 equal groups, with 7 animals in each group. The medial meniscus was anteriorly horizontal torn from the horn to the middle. In accordance with the study protocol, Group 1 (n=7); only the horizontal meniscus was tilted in the control group. Group 2 (n=7); horizontal meniscus rupture primer repair. Group 3; horizontal meniscus were repaired with a colloidal scaffold. All experimental animals were sacrificed at the end of the 12th week. 1/3 anterior area of medial meniscus was measured. Histological analysis of the tissues was performed with Ishida score consisting of three components. Surface area of meniscus in group I was significantly lower than group II (p<0.008) and group III (p<0.002). The quality of the group III was significantly higher than the other groups (p<0.001). In the tears of the avascular region, such as the horizontal meniscus tears, scaffolds and similar materials can provide better healing and meniscal function and function close to normal anatomic tissue.

Keywords: Collagen Scaffold, Horizontal Rupture, Meniscus Repair, Primary Repair, Rabbit

Giriş

Horizontal menisküs yırtıkları travmatik ve dejeneratif yapıdaki yırtıklardır (1,2). Menisküs iki yapraklı hale gelir ve çoğunlukla inferiordaki yaprak daha istikrarsız ve zayıftır. Bu yırtıkların tamiri zordur, gerçekleştirilen onarımın mekanik zorlamalara karşı sütür yetmezliği olabilir ve buna bağlı kötü iyileşme oranları bildirilmektedir (3,4). Horizontal yırtıklarda zayıf meniskus yaprak kısmı için menisektomi önerilmektedir (5,6). Total menisektomi sonrası tibiofemoral temas bölgesinin yaklaşık %50 oranında azaldığı ve temas kuvvetinde

genel olarak 2-3 kat artış sağladığı bildirilmiştir (7). Menisküs onarımı, menisküs tedavisi için ilk seçenek olarak düşünülmelidir. Bununla birlikte, bu ameliyat sadece sınırlı sayıda travmatik menisküs yaralanması için uygundur ve çoğu parsiyel menisektomi ile tedavi edilir (8).

Menisküsün avasküler yapısı, tamir edilmesi gereken en önemli zorluktur. Arnoczky ve ark. menisküsün sadece periferik %10 ile %30'unun vaskülarize olduğunu gösterdi (9). Sınırlı kan akımı iyileşmenin önündeki kritik engeldir. Bu nedenle, araştırmacılar ve klinisyenler etkili menisküs onarımı güçlendirme teknikleri bulmak için çalışmaktadırlar. Bu çabalar arasında büyüme faktörleri, kök hücreler, trombosit açısından zengin plazma kullanımı, fibrin pıhtılaşması ve mekanik uyaran kullanımı yer alır. Son zamanlarda, sentetik polimerlerin bazı prelinik raporları meniskal defektlerin onarımını tarif etmiştir (10,11).

Bu çalışmanın amacı, tavşan modelinde horizontal menisküs yırtıklarının onarımında kollajen skafoldun iyileşme potansiyelini araştırmak ve primer tamirden daha üstün olabileceğini göstermektir.

	ORCID No
Cem Yalın KILINÇ	0000-0003-2568-0500
Uğur TİFTİKÇİ	0000-0002-2403-071X
Sancar SERBEST	0000-0003-2696-8303
Mustafa TÜRK	0001-0001-8202-090X
Siyami KARAHAN	0000-0002-2744-1717

Başvuru Tarihi / Received: 09.09.2018

Kabul Tarihi / Accepted : 19.02.2019

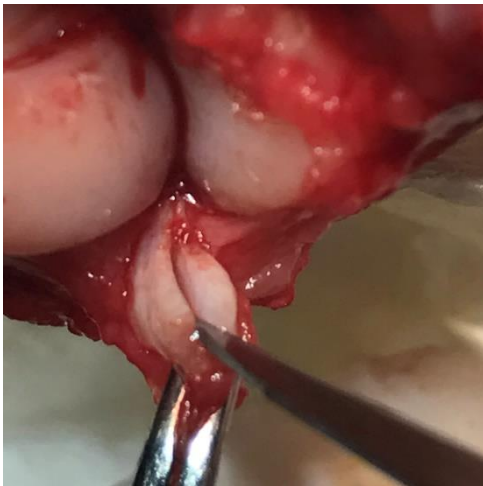Adres / Correspondence : Cem Yalın KILINÇ
Muğla Sıtkı Koçman Üniversitesi Tıp Fakültesi Ortopedi ve Travmatoloji Anabilim Dalı, Muğla
e-posta / e-mail : cykilinc@gmail.com

Gereç ve Yöntem

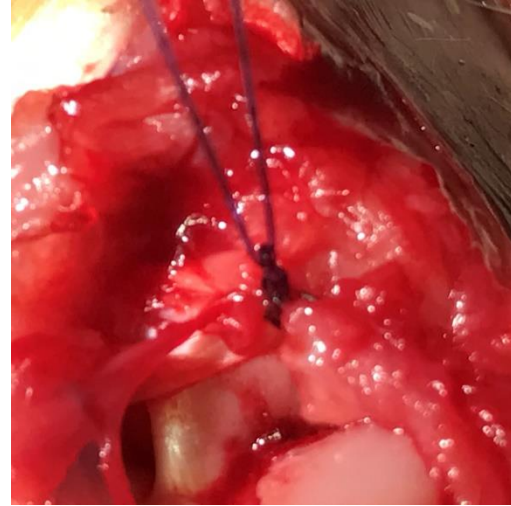
Bu çalışmaya Kırıkkale Üniversitesi hayvan deneyleri yerel etik kurulu onayı alındıktan sonra başlandı (25.02.2015 karar no:15/02). Bu çalışma laboratuvar hayvanlarının kullanımı ve bakımı yönergelerine uygun olarak Kırıkkale üniversitesi hayvan laboratuvarı yapıldı. Ağırlıkları 2.5-3 kg arasında değişen olgun 21 adet New Zealand White cinsi erkek tavşanlar her grupta 7 hayvan olacak şekilde rastgele seçimle 3 eşit gruba ayrıldı.

Cerrahi yöntem: Cerrahi işlem öncesi genel anestezi için tavşanların sağ uyluk bölgelerine intramüsküler olarak 50 mg/kg ketamine HCL enjeksiyonu ve takiben 5 mg/kg xylazine HCL ve 0.3 mg/kg ketamine HCL ile idame doz uygulandı. Tavşanların sağ bacakları traş edilip, %10 Povidine İyot ile temizlendi ve steril olarak örtüldü. Sağ diz medial parapatellar insizyonla girilip patella laterale disloke edildikten sonra medial menisküs anteriorundan serbestleştirildi. Medial menisküs anterior boynuzdan orta kısmına kadar horizontal yırtık modeli yapıldı. Çalışma protokolüne uygun olarak, Grup I (n=7); kontrol grubu sadece horizontal menisküs yırtığı yapıldı (Resim 1). Grup II (n=7); horizontal menisküs yırtığı primer tamir edilen tavşanlardan oluşturuldu (Resim 2). Grup III; horizontal menisküs yırtığı kollojen skafold (CMI; Ivy Sports Medicine, Grafeling, Almanya) ile tamir yapılanlar idi (Resim 3a, Resim 3b). Daha sonra meniskus ön boynuzu tibial kısma sütüre edildi. Sütürasyonlar için Polibutilat kaplı polyester (4.0) kullanıldı. Patella redükte edildi ve anatomik katlar sütüre edildi. Tüm deney hayvanları 12. Haftanın sonunda yüksek doz ketamin kullanılarak sakrifiye edildi.

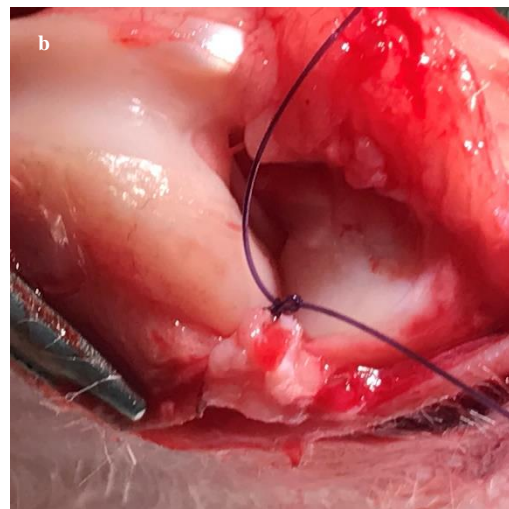
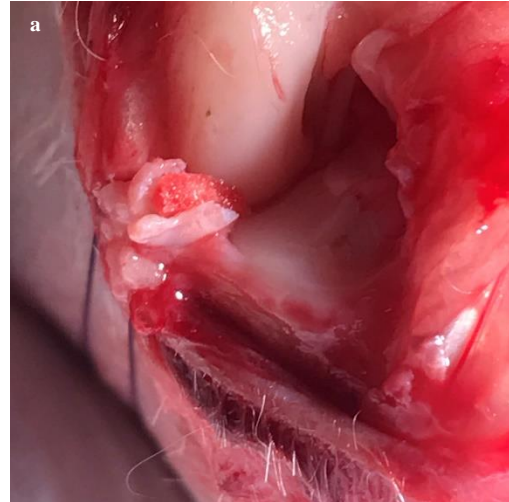
Morfolojik ve Histolojik Analiz: Menisküsün büyüklüğünü değerlendirmek için dijital kompakt kameranın (COOLPIX P310; Nikon Corporation, Tokyo, Japonya) makroskopik ölçeği kullanıldı. Medial menisküsün 1/3 anterior yüzey alanı ölçüldü. Medial menisküs dizden çıkarıldıktan sonra, anterior



Resim 1. Horizontal menisküs yırtığı (kontrol grubu)



Resim 2. Primer tamir edilmiş horizontal menisküs yırtığı (Grup II)



Resim 3. a: Kollojen skafold ile tamir edilmiş horizontal menisküs yırtığı. **b:** Kollojen meniskus skafoldu ile tamir edilmiş horizontal menisküs yırtığı (Grup III)

kısım ayrıldı. Menisküs %10 formaldehit nötr tampon ile sabitlendi ve iki hafta boyunca % 10 formik asit içinde dekalsifiye edildi. Parafine gömülü numuneler 5 mm kesildi. Safranin-O / Fast Green ile boyandı ve son olarak açık penetrasyon için tekrar ksilen içine yerleştirildi. Dokuların histolojik analizi, üç bileşenden oluşan Ishida skoru (12) ile gerçekleştirildi; doku bağlanması, fibrokondrositlerin varlığı ve Safranin-O boyama (aralık 0-6; daha yüksek skor daha iyi rejenerasyon gösterir). Gruplara ayrılan örnekler alan ve Ishida skoru ile iki ortopedi cerrahı ve bir patoloğ tarafından değerlendirildi.

İstatistiksel analiz: Veriler, 1-yollu varyans analizi (ANOVA) ve Student-Newman-Keuls yöntemi kullanılarak belirlenen çoklu ikili karşılaştırmalarla istatistiksel olarak analiz edildi. P değerleri 0.05 den küçük istatistiksel olarak anlamlı kabul edildi.

Bulgular

Morfolojik analizlerde, Grup I'de menisküsün anterior kısmı posteriordan öne doğru küçüldüğü tespit edildi. Grup II'de menisküsün anterior kısmını çevreleyen sinovit gözlemlendi ve meniskus dokusunun grup I göre daha az hacime sahip olduğu görüldü. Grup III'de menisküs dokusu normal menisküs dokusuna yakın hacimde idi. Grup I'deki menisküsün yüzey alanı grup II'den ($p < 0.008$) ve grup III'ten ($p < 0.002$) anlamlı olarak daha düşüktü.

Histolojik değerlendirmeler sonucu, Grup I'de (horizontal menisküs yırtığı tamir edilmeyenlerde) menisküs dokusunun her iki tarafında çok miktarda fibrosit bulundu. Yırtık çevre doku ile bağlanmış idi ve dejenerasyon dokusunda birçok fibrosit bulundu, ancak matriks Safranin-O ile boyanması iyi değildi. Grup II'de boyanma grup I den iyi idi. Grup III'de, defekt çevre menisküsün her iki tarafıyla birleşmiş tespit edildi ve birçok fibrokondrosit bulundu ve Safranin-O ile kuvvetli bir şekilde boyandı. III. Gruptaki dokunun kalitesi Ishida puanına göre değerlendirildiğinde diğer gruplardan anlamlı olarak daha yüksekti ($p < 0.001$).

Tartışma

Bu çalışmanın sonucunda, kollajen skafold ile tedavi edilen menisküs yırtıklarının daha iyi histolojik iyileşme gösterdiği tespit edildi. Ayrıca, skafoldlar ile yapılacak tamirlerde tek adımlı ameliyatın avantajına ek olarak normal anatomik yapı ve hacime sahip menisküs dokusu elde edilebilir.

Menisküsün birincil görevi diz arasında yük taşıma ve aktarımıdır. Dize binen kompresif yüklenmelerin ekstansiyonda %50'si, 90 derece fleksiyonda %90'ını menisküsler aracılığı ile aktarılır (13). Menisküsler diz stabilitesinde önemli bir rol oynamaktadır. Menisküsler birbirlerine uyumsuz

olan femur kondilleri ile tibia platosu arasında uyumu sağlarlar ve ön çapraz bağ eksikliğinde ikincil stabilizatör olarak hareket eder (14). Menisküsler dizde sürtünme katsayısını azaltırlar ve yağlama fonksiyonları vardır (15). Horizontal menisküs yırtıklarının tedavisi için menisektomi en çok uygulanan yöntemdir (5). Bununla birlikte, menisküs kenarının kalınlığı ve genişliği korunması orijinal şekline uygun menisküs işlevini korumak ve osteoartrit riskini azalttığı için menisküs onarımı önemlidir. Menisküs tamiri, özellikle aktivitesi yüksek seviyede olan ve erkenden işe dönmek isteyen hastalarda tercih edilmektedir (16-18). Horizontal menisküs yırtıklarında iyi tamir sonuçları bildiren çalışmalarda mevcuttur (19-23).

Diz menisküsünün önemi açıktır. Menisküs tedavisi rezeksiyondan tamire kadar değişik tedavi seçeneklerini içerir. Özellikle vasküler anatomi, bu yapının onarımı zorlaştırır. Böylece onarımı arttırmak için bir takım cerrahi teknikler geliştirilmiştir. Fibrin pıhtı menisküs iyileşmesi için yararlı bir uygulama olabilir. Fibrin pıhtının işe yarıyabilmesi için dizin uzun süre hareketsiz kalması gerekebilir (24). Raspalama ve trefinasyon gibi mekanik yardımcı maddeler, neovaskülarizasyonu ve iyileşme yanıtını uyarabilir, ancak menisküs üzerinde, biyomekanik işlevin sonuçta meydana gelen bozulma ile zararlı yapısal etkileri olabilir. Büyüme faktörlerinin uygulanması, sınırlı bir çeviri verisi ile sınırlı bir araştırma alanı olmaya devam etmektedir (25). Vasküler endotelial kaynaklı büyüme faktörü gibi anjiyogenik bir faktör iyileşmeyi artırma potansiyeline sahip gibi görünmekle birlikte, yakın zamanda yapılan bir çalışmada VEGF (vasküler endotelial büyüme faktörü) ile tamir edilen bir koyun menisküs yırtığı modelinde vasküler indüksiyon veya menisküs iyileşmesi üzerinde herhangi bir anlamlı etki gösterilememiştir (26). Bir çalışmada, PRP (Plasma rich platelet)'nin menisküs iyileşmesi üzerine in vitro ve in vivo olarak pozitif bir etkisi olduğunu öne süren moleküler ve histolojik veriler bildirilmiştir (27).

Horizontal menisküs yırtıkları avasküler kabul edildiği için iyileşmesini arttırmak ve uyarmak için geliştirilen cerrahi teknikler vardır. Bunlar mekanik abrazyon, FCDS (fibrin clot delivery sistem) (28,24), augmentasyon (29), fibroblast büyüme faktörü 2 içeren jelatin hidrojeller (30), BMST (kemik iliği uyarıcı teknik) (21) ve biyolojik artırma (31) gibi çeşitli menisküs tamiri materyalleri menisküs dokusunun neovaskülarizasyonu için denenmiştir. Ahin ve arkadaşları horizontal menisküs yırtıkları onarımında kemik iliği stimülasyonu yaparak avasküler ve dejenere yırtıkların tedavisinde alternatif bir tedavi metodu önermekte ve iyi sonuçlarını bildirmektedirler (21). Horizontal yırtıkların çoğunda menisküs iyileşse bile hacminde azalma görülmektedir ve seçilmiş hastalarda menisküsün normal hacmini koruyucu

augmentasyon teknikleri (skafold ile) geliştirilmesi gerekebilir. Bizim çalışmamızda skafold ile yapılan augmentasyonun tamirlerde daha iyi hacim ve histopatolojik iyileşmeye sahip olduğu tespit edildi. Şu anda menisküs için iki tip hücresiz skafold bulunmaktadır. Bunlardan biri hayvan tip I kollajeni (CMI; Ivy Sports Medicine, Grafeling, Almanya) iken diğeri poliüretandan (Actifit; Orteq, Londra, İngiltere) yapılmıştır. Her ikisinin de iyi klinik sonuçlar verdiği bildirilmiştir (32,33). CMI iskeleleri başarılı uzun vadeli sonuçlar ile güvenli gibi görünmektedir (34,35). Ancak, cerrahi müdahale ve implantasyon sırasında dikiş için dokü mukavemeti ile ilgili bazı sorunlar bildirilmektedir. Bizim çalışmamızda da CMI skafoldu kullanılmıştır. Çalışmamız sonucunda normal tamire göre daha iyi iyileşme tespit edildi. Actifit, artroskopik tedavide iyi klinik sonuçlar ile daha iyi bir mukavemet sağlayabilir (32), ancak degradasyon süresi ile ilgili hala sorunlar vardır (36). Henning ve ark onarılmış bölgeyi kaplamak için bir fasya kılıfının kullanımının karmaşık menisküs yırtıklarının iyileşme oranlarını iyileştirdiği gösterilmiştir (37). Bizim çalışmamızda CMI skafoldun degradasyonunda herhangi bir sorun yoktu. Bu Menisküs skafoldunun tamirde kullanılması, menisküsün anatomik yapısının korunması için kullanılabilir.

Sonuç olarak, horizontal menisküs yırtıkları gibi avasküler bölgelerindeki yırtıklarda skafold ve benzeri materyaller ile daha iyi iyileşme, normal anatomik dokuya yakın işlev ve fonksiyonda menisküs elde edilebilir. Bununla beraber yeni menisküs tamir tekniklerin geliştirilmesi ve menisküsün biyolojik ortamının iyileştirilme çabaları gelecekte daha iyi tedavi seçenekleri sunabilir.

Etik Kurul Onayı: Kırıkkale Üniversitesi Hayvan Deneyleri Yerel Etik Kurulu'ndan 25.02.2015 tarih ve 15/02 no ile onay alınmıştır.

Kaynaklar

1. Christoforakis J, Pradhan R, Sanchez-Ballester J, Hunt N, Strachan RK. Is there an association between articular cartilage changes and degenerative meniscus tears? *Arthroscopy*. 2005;21(11):1366-9.
2. Maak TG, Fabricant PD, Wickiewicz TL. Indications for meniscus repair. *Clin Sports Med*. 2012; 31:1-14.
3. Starke C, Kopf S, Petersen W, Becker R. Meniscal repair. *Arthroscopy*. 2009; 25:1033-44.
4. Noyes FR, Barber-Westin SD. Meniscus tears: Diagnosis, repair techniques, and clinical outcomes. In: Noyes' knee disorders: Surgery, rehabilitation, clinical outcomes. Philadelphia, PA: Saunders, 2010;733-71.
5. Kim JM, Bin SI, Kim E. Inframeniscal portal for horizontal tears of the meniscus. *Arthroscopy*. 2009; 25(3):269-73.
6. Seil R, Pape D. Meniscal repair: Biomechanics. In: Beaufils P, Verdonk R, eds. The meniscus. New York: Springer, 2010;107-17.
7. Fukubayashi T and Kurosawa H. The contact area and pressure distribution pattern of the knee. A study of normal and osteoarthrotic knee joints. *Acta Orthop Scand*. 1980; 51: 871-9.
8. Abrams GD, Frank RM, Gupta AK, et al. Trends in meniscus repair and meniscectomy in the United States, 2005-2011. *Am J Sports Med*. 2013; 41: 2333-39.
9. Arnoczky SP, Warren RF. Microvasculature of the human meniscus. *Am J Sports Med*. 1982; 10:90-5.
10. Gunja NJ and Athanasiou KA. Effects of hydrostatic pressure on leporine meniscus cell-seeded PLLA scaffolds. *J Biomed Mater Res*. 2009; 92: 896-905.
11. Freymann U, Endres M, Neumann K, et al. Expanded human meniscus-derived cells in 3-D polymer-hyaluronan scaffolds for meniscus repair. *Acta Biomaterialia*. 2012; 8: 677-85.
12. Ishida K, Kuroda R, Miwa M, et al. The regenerative effects of platelet-rich plasma on meniscal cells in vitro and its in vivo application with biodegradable gelatin hydrogel. *Tissue Eng*. 2007;13:1103-12.
13. Maitra RS, Miller MD, Johnson DL. Meniscal reconstruction: Part I: indications, techniques, and graft considerations. *Am J Orthop*. 1999; 28:213-8.
14. Markolf KL, Mensch JS, Amstutz HC. Stiffness and laxity of the knee: the contributions of the supporting structures: a quantitative in vitro study. *J Bone Joint Surg Am*. 1976; 58:583-94.
15. Stone KR. Meniscus replacement. *Clin Sports Med*. 1996;15: 557-71.
16. Baratz ME, Fu FH, Mengato R. Meniscal tears: the effect of meniscectomy and of repair on intraarticular contact areas and stress in the human knee. A preliminary report. *Am J Sports Med*. 1986; 14:271-5.
17. McDermott ID, Amis AA. The consequences of meniscectomy. *J Bone Joint Surg Br*. 2006; 88:1549-56.
18. Hede A, Larsen E, Sandberg H. The long term outcome of open total and partial meniscectomy related to the quantity and site of the meniscus removed. *Int Orthop*. 1992; 16:122-5.
19. Kamimura T, Kimura M. Repair of horizontal meniscal cleavage tears with exogenous fibrin clots. *Knee Surg Sports Traumatol Arthrosc*. 2011; 19:1154-7.
20. Pujol N, Bohu Y, Boisrenoult P, Macdes A, Beaufils P. Clinical outcomes of open meniscal repair of horizontal meniscal tears in young patients. *Knee Surg Sports Traumatol Arthrosc*. 2013; 21:1530-3.
21. Ahn JH, Kwon OJ, Nam TS. Arthroscopic repair of horizontal meniscal cleavage tears with marrow-stimulating technique. *Arthroscopy*. 2015; 31(1):92-8.
22. Saliman, Justin D. The circumferential compression stitch for meniscus repair. *Arthrosc Tech*. 2013; 2(3): 257-64.
23. Tiftikçi U, Serbest S. Repair of isolated horizontal meniscal tears with all-inside suture materials using the overlock method: outcome study with a minimum 2-year follow-up. *J Orthop Surg Res*. 2016; 11(1):131.
24. Kamimura T, Kimura M. Repair of horizontal meniscal cleavage tears with exogenous fibrin clots. *Knee Surg Sports Traumatol Arthrosc*. 2011; 19(7):1154-7.
25. He W, Liu YJ, Wang ZG, Guo ZK, Wang MX, Wang N. Enhancement of meniscal repair in the avascular zone using connective tissue growth factor in a rabbit model. *Chin Med J*. 2011;124:3968-75.
26. Kopf S, Birkenfeld F, Becker R, et al. Local treatment of meniscal lesions with vascular endothelial growth factor. *J Bone Joint Surg Am*. 2010; 92:2682-91.
27. Ishida K, Kuroda R, Miwa M, et al. The regenerative effects of platelet-rich plasma on meniscal cells in vitro and its in vivo application with biodegradable gelatin hydrogel. *Tissue Eng*. 2007; 13:1103-12.
28. Jang SH, Ha JK, Lee DW, Kim JG. Fibrin clot delivery system for meniscal repair. *Knee Surg Relat Res* 2011; 23:180-3.
29. Narita A, Takahara M, Sato D, et al. Biodegradable gelatin hydrogels incorporating fibroblast growth factor 2 promote healing of horizontal tears in rabbit meniscus. *Arthroscopy*. 2012; 28(2):255-63
30. Narita, A, Takahara, M, Sato, D, et al. Biodegradable gelatin hydrogels incorporating fibroblast growth factor 2 promote healing of horizontal tears in rabbit meniscus. *Arthroscopy*. 2012; 28(2): 255-63.

31. Anz AW, Rodkey WG. Biological enhancement of meniscus repair and replacement. *Sports Med Arthrosc.* 2012; 20:115-20.
32. Schüttler KF, Haberhauer F, Gesslein M. et al. Midterm follow-up after implantation of a polyurethane meniscal scaffold for segmental medial meniscus loss: maintenance of good clinical and MRI outcome. *Knee Surg Sports Traumatol Arthrosc.* 2016; 24: 1478–84.
33. Harston A, Nyland J, Caborn DN, et al. Collagen meniscus implantation: a systematic review including rehabilitation and return to sports activity. *Knee Surg Sports Traumatol Arthrosc.* 2012; 20: 135–46.
34. Grassi A, Zaffagnini S, Marcheggiani Muccioli GM, et al. Clinical outcomes and complications of a collagen meniscus implant: a systematic review. *Int Orthop.* 2014; 38: 1945–53.
35. Reguzzoni M, Manelli A, Ronga M, Raspanti M, Grassi FA. Histology and ultrastructure of a tissue-engineered collagen meniscus before and after implantation. *J Biomed Mater Res B Appl Biomater.* 2005; 74(2):808-16.
36. Verdonk R, Verdonk P, Huisse W, et al. Tissue ingrowth after implantation of a novel, biodegradable polyurethane scaffold for treatment of partial meniscal lesions. *Am J Sports Med.* 2011; 39: 774–82.
37. Henning CE, Yearout KM, Vequist SW, Stallbaumer RJ, Decker KA. Use of the fascia sheath coverage and exogenous fibrin clot in the treatment of complex meniscal tears. *Am J Sports Med.* 1991; 19(6):626-31.