

Üriner Sistem İnfeksiyonuna Bağlı Olarak Gelişen Bir *Enterobacter cloacae* Menenjitisi Olgusu

A Case of *Enterobacter cloacae* Meningitis Secondary to Urinary Tract Infection

Tuba İlgar¹, Esra Kaya-Kılıç¹, Özlem Özer¹, Cemal Bulut², Çiğdem Ataman-Hatipoğlu¹, Nesrin Ata³, Sami Kınıklı¹

¹Ankara Eğitim ve Araştırma Hastanesi, İnfeksiyon Hastalıkları ve Klinik Mikrobiyoloji Kliniği, Ankara, Türkiye

²Kırıkkale Üniversitesi, Tıp Fakültesi, İnfeksiyon Hastalıkları ve Klinik Mikrobiyoloji Kliniği, Kırıkkale, Türkiye

³Gölbaşı Şehit Ahmet Özsoy Devlet Hastanesi, İnfeksiyon Hastalıkları ve Klinik Mikrobiyoloji Kliniği, Ankara, Türkiye

Özet

Gram-negatif bakterilere bağlı menenjit, genellikle yenidoğanlarda ve yaşlı hastalarda, prostat biyopsisi, beyin cerrahisi gibi girişimlerden sonra veya kafa travmasından sonra gelişebilmektedir. Bu hastalarda akut bakteriyel menenjitin ateş, baş ağrısı ve meninks iritasyonu gibi tipik bulguları görülmeyebilmektedir ve mortalitesi yüksektir. Bu yazıda üriner sistem infeksiyonuna bağlı bakteriyemiye sekonder geliştiği düşünülen bir Gram-negatif bakteri menenjitisi olgusu sunulmuştur. Uygun antibiyotik tedavisine rağmen hasta eksitus olmuştur. Özellikle yaşlı ve komorbid hastalığı olan hastalar antibiyotik tedavisine yanıt vermediğinde ve bilinç bozukluğu geliştiğinde santral sinir sistemi infeksiyonu mutlaka akılda tutulmalıdır. *Klimik Dergisi* 2018; 31(3): 244-6.

Anahtar Sözcükler: Bakteriemi, *Enterobacter cloacae*, menenjit, üriner sistem infeksiyonları.

Abstract

Gram-negative bacterial meningitis can usually be seen in neonates and elderly patients, after head trauma or interventions such as prostate biopsy and brain surgery. Typical findings of acute bacterial meningitis such as fever, headache and meningeal irritation signs may not be observed, and mortality rate is high in these patients. In this report, we present a case of Gram-negative bacterial meningitis secondary to bacteremia probably due to urinary tract infection. The patient died despite appropriate antibiotic therapy. Central nervous system infection should be kept in mind especially when elderly patients with comorbid diseases do not respond to antibiotic treatment and changes in mental status develop. *Klimik Dergisi* 2018; 31(3): 244-6.

Key Words: Bacteremia, *Enterobacter cloacae*, meningitis, urinary tract infections.

Giriş

Akut bakteriyel menenjit olgularının büyük çoğunluğundan *Streptococcus pneumoniae*, *Neisseria meningitidis* ve *Haemophilus influenzae* sorumludur (1). Gram-negatif bakterilere bağlı gelişen menenjit, genellikle yenidoğanlarda ve yaşlı hastalarda prostat biyopsisi ve beyin cerrahisi gibi girişimlerden sonra veya kafa travmasından sonra görülebilmektedir. Bu hasta gruplarında ateş, baş ağrısı ve meninks iritasyon bulguları görülmeyebilmektedir ve %50'ye varan mortalite oranları bildirilmektedir (2-6). Bu yazıda üriner sistem infeksiyonu sırasında geliştiği düşünülen Gram-negatif bakteri menenjitisi olan bir olgu sunulmuştur.

Olgu

Son üç gündür olan genel durum bozukluğu ve ateş şikayetiyle 76 yaşında erkek hasta, hastanemiz acil servisine başvurdu. Uzun yıllardır öksürük ve balgam şikayetleri olan hastanın 35 paket yıl sigara kullanım öyküsü mevcuttu ve şikayetlerinde artış yoktu. Hastalık geçmişi sorgulandığında bir hafta önce dış merkeze dizüri şikayetiyle başvurduğu ve idrar tahlili yapıldığı, ancak hastanın tahlil sonuçlarını almadığı ve tedavi başlanmadığı öğrenildi. Hastanın yakın zamanda antibiyotik kullanımı veya hastaneye yatış öyküsü yoktu. Alzheimer hastalığı nedeniyle üç yıldır yatağa bağımlı olan hastada eşlik eden diğer hastalıklar diabetes mellitus, hipertansiyon,

Cite this article as: İlgar T, Kaya-Kılıç E, Özer Ö, et al. [A case of *Enterobacter cloacae* meningitis secondary to urinary tract infection]. *Klimik Derg.* 2018; 31(3): 244-6. Turkish.

Yazışma Adresi / Address for Correspondence:

Tuba İlgar, Ankara Eğitim ve Araştırma Hastanesi, İnfeksiyon Hastalıkları ve Klinik Mikrobiyoloji Kliniği, Ankara, Türkiye

E-posta/E-mail: tubailgar@gmail.com

(Geliş / Received: 7 Eylül / September 2017; Kabul / Accepted: 2 Kasım / November 2018)

DOI: 10.5152/kd.2018.59



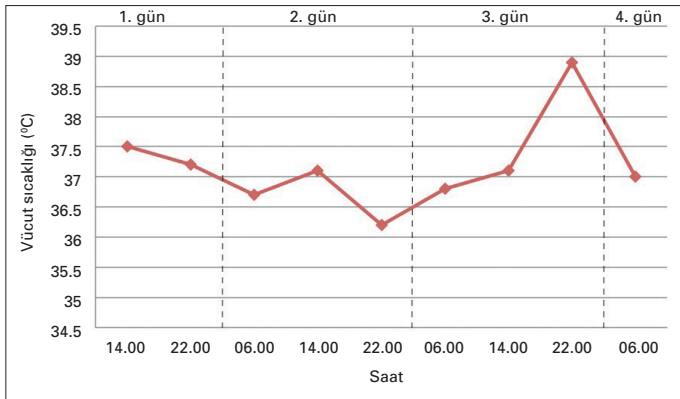
hiperlipidemi, koroner arter hastalığı, astım ve kronik hepatit B idi.

Fizik muayenesinde vücut sıcaklığı 37.5°C, kan basıncı 123/94 mmHg, nabız 109/dakika, oda havasında solurken oksijen saturasyonu %96 idi. Hastanın bilinci açıktı ancak kooperasyon ve oryantasyonu bozdu. Hastanın ajite olması nedeniyle ense sertliği tam olarak değerlendirilemedi. Solunum sesleri kabaydı ancak ral veya ronküs duyulmadı. Kardiyak muayenesinde özellik saptanmadı; nörolojik defisit yoktu.

Lökosit 23 200/µl (%94 polimorfonükleer), trombosit 297 000/µl, eritrosit sedimentasyon hızı (ESH) 109 mm/saat, C-reaktif protein 25.9 mg/dl, prokalsitonin 4.25 ng/ml, üre 86 mg/dl, kreatinin 1.3 mg/dl, albümin 2.5 gr/dl, aspartat aminotransferaz 43 Ü/l, alanin aminotransferaz 24 Ü/l, γ-glutamil transferaz 129 Ü/l, alkalen fosfataz 125 Ü/l, laktat dehidrogenaz 396 Ü/l, kreatin kinaz 480 Ü/l, total bilirubin 1.5 mg/dl, direkt bilirubin 0.5 mg/dl, amilaz 19 Ü/l idi. İdrar tetkikinde pyüri saptandı; nitrit testi negatifti. Akciğer grafisinde infiltrasyon görülmedi. Abdomen ultrasonografisinde patoloji saptanmadı. Bu bulgularla hasta üriner sistem enfeksiyonu tanısıyla yatırıldı. Kan ve idrar kültürleri alındı. Hastaya ampirik olarak seftriakson 1x2 gr İV başlandı.

Yatışının ikinci gününde hastada bilinç kaybı gelişti ancak vücut sıcaklığı ve diğer vital bulguları normal değerlerde ölçüldü. Hastanın kan glukoz seviyeleri 120-170 mg/dl arasında değişmekteydi; kullandığı insülin tedavisine devam edildi. Kranial bilgisayarlı tomografide patoloji saptanmadı. Nöroloji konsültasyonunda hastada bilinç değişikliğini açıklayacak akut nörolojik patoloji düşünülmedi. İdrar kültürü henüz sonuçlanmayan hastanın önceden başka bir merkezde yapılan idrar kültüründe *Pseudomonas aeruginosa* ürettiği öğrenilerek seftriakson yerine meropenem 3x1 gr İV başlandı.

Yatışının üçüncü gününde idrar kültüründe >10⁵ cfu/ml genişlemiş spektrumlu β-laktamaz (GSBL) üreten *Enterobacter cloacae* üredi. İzole edilen suş meropeneme duyarlıydı. Antibiyoterapide değişiklik yapılmadı. Bilinci kapalı olan hastanın 38°C ateşi oldu (Şekil 1). Kan kültürleri tekrarlandı ve hastaya lomber ponksiyon planlandı. Serebrovasküler hastalıkları dışlamak için beyin manyetik rezonans görüntülemesi planlandı. Hastanın kan glukoz seviyesi 435 mg/dl olarak saptandı; idrarda keton negatifti. Endokrinolojiye konsültasyonunda hastaya insülin infüzyonu başlandı ve kan şekeri yakın takip edildi.



Şekil 1. Hastanın yatışı sırasında ölçülen vücut sıcaklığı değerleri.

Hastaya yatışının üçüncü gününde lomber ponksiyon yapıldı. Beyin-omurilik sıvısı (BOS)'nın pürülan görünümde ve yüksek basınçlı olduğu saptandı. BOS incelemesinde lökosit 7000/mm³, glukoz 3 mg/dl, protein 7900 mg/l olarak saptandı. Gram boyamasında mikroorganizma görülmedi. Bakteriye menenjit ön tanısıyla meropenem tedavisinin dozu 3x2 gr İV olarak düzenlendi.

Yatışının 4. gününde hastada hipotansiyonla beraber kardiyopulmoner arrest gelişti. Resüsitasyona cevap vermeyen hasta eksitus oldu. Hastadan alınan kan ve BOS kültürleri, hasta eksitus olduktan sonra sonuçlandı. Kan kültürlerinde üreme saptanmadı. BOS kültüründe ise GSBL-pozitif *E. cloacae* üremedi. BOS'tan ve idrardan izole edilen suşların antibiyotik duyarlılık paternleri aynıydı.

İrdeleme

Gram-negatif çomaklara bağlı gelişen menenjitler sıklıkla neonatal yaş grubunda görülmekte, erişkinlerde ise spontan olarak, travmaya veya beyin cerrahisine sekonder oluşabilmektedir (2,3,6,7). Prostatın transrektal ince iğne aspirasyonu biyopsisi sonrasında da Gram-negatif çomak menenjitleri görülebilmektedir (8). Erişkinlerde etyolojisi saptanabilen spontan bakteriyel menenjitlerin %4.2-9'u Gram-negatif çomaklara bağlı olmaktadır (2,6). Gram-negatif çomak menenjitinde *Escherichia coli* en sık etken olarak saptanmaktadır. Sık görülen diğer etkenler *Klebsiella* spp., *Pseudomonas* spp., *Serratia* spp., *Bacteroides* spp., *Proteus mirabilis* ve *E. cloacae* ve *Acinetobacter baumannii* olarak sıralanabilmektedir (2,7,9,10). Hastamızda da BOS mikroskopisinde mikroorganizma görülmemesine rağmen kültüründe Gram-negatif çomak menenjitinin kısmen daha az görülen etkenlerinden olan *E. cloacae* üretilmiştir.

Pomar ve arkadaşları (2)'nin yaptığı çalışmada erişkinlerde spontan Gram-negatif çomak menenjitisiyle ilişkili faktörler, ileri yaş, kanser öyküsü, uzak enfeksiyon kaynağı olarak üriner sistem enfeksiyonu varlığı, BOS lökosit sayısının 1000/mm³'ün üzerinde olması ve nozokomiyal olarak gelişen enfeksiyon olarak bulunmuştur. Taziarova ve arkadaşları (9)'nin çalışmasında ise Gram-negatif çomak menenjitisiyle ilişkili anlamlı risk faktörleri, neonatal yaş grubu ve altta yatan bir hastalığın olması olarak saptanmıştır. Lu ve arkadaşları (4)'nin yaptığı çalışmada spontan Gram-negatif çomak menenjitisi gelişen hastalarda görülen komorbid hastalıklar sıklıkla sırasına göre diabetes mellitus, karaciğer sirozu, kronik otitis media, neoplazi ve inme olarak saptanmıştır (4). Bizim hastamızın da ileri yaşta olması, diabetes mellitus, hipertansiyon, hiperlipidemi, koroner arter hastalığı, astım ve kronik hepatit B gibi komorbid hastalıklarının bulunması, uzak enfeksiyon kaynağı olarak üriner sistem enfeksiyonunun bulunması, spontan Gram-negatif çomak menenjitisi gelişmesinde risk faktörleridir.

Menenjitin klasik triadı olan ateş, ense sertliği ve bilinç değişikliği, Gram-negatif çomak menenjitinde diğer bakteriyel menenjitlere göre daha az görülmektedir (2). Lu ve arkadaşları (4) yaptıkları çalışmada spontan Gram-negatif çomak menenjitisi gelişen 49 hastada görülen bulguları sırasıyla ateş (n=43), bilinç değişikliği (n=38), septik şok (n=27), nöbet (n=17), hidrosefali (n=12), hiperosmolar hiperglisemik nonketotik koma veya diyabetik ketoasidoz (n=9) olarak bulmuşlardır. Bizim hastamızın da ilk başvurusu sırasında bilinci açıktı;

ajitasyonu vardı ancak hastanın 24 saat içinde bilinci kötüleşmiştir. Hastanın yatışının üçüncü gününde ateşi yükselmiş ve kan glukoz seviyeleri 300 mg/dl'nin üzerine çıkmıştır; dördüncü günü de hipotansiyon gelişmiştir. Nöbet geçirme öyküsü olmayan hastanın kraniyal bilgisayarlı tomografisinde hidrocefali saptanmamıştır.

Lu ve arkadaşları (4)'nin çalışmasında Gram-negatif çomak menenjitisi gelişen 77 hastanın 61'inde lökositoz, 2'sinde lökopeni, 13'ünde trombositopeni, 6'sında disemine intravasküler koagülasyon (DIC) saptanmıştır. Hastaların 69'undan kan kültürü alınmış ve 45'inden pozitif sonuç elde edilmiştir. Bizim hastamızda lökositoz saptanmakla beraber trombositopeni veya DIC tablosu görülmemiştir. Öyküsünde ve geliş muayenesinde merkezi sinir sistemi infeksiyonunu düşündüren klasik bulguları olmayan hastamızda, menenjit tanısı ateş etyolojisi araştırılırken konulmuştur.

Gram-negatif çomak menenjitinde mortalite oranı diğer bakteriyel menenjitlere göre daha yüksektir; mortalite oranları %35.9-53.2 arasında bulunmuştur (2-6,10). Lu ve arkadaşları (4)'nin çalışmasında uygun antibiyotik tedavisi almayan 27 hastanın hepsi eksitus olmuş, uygun antibiyoterapi alanlarda ise mortalite oranı %28 olarak saptanmıştır. Spontan Gram-negatif çomak menenjitinde mortalite oranı %61.2 olarak saptanmıştır. Spontan Gram-negatif çomak menenjitlerinde, hastanın başlangıçtaki bilinç düzeyi, septik şok, hiperosmolar hiperglisemik nonketotik koma ve DIC varlığı, başlangıçta uygun antimikrobiyal tedavi uygulanmaması, BOS lökosit düzeyi, düşük BOS glukoz düzeyi ve bakteriyeminin prognozla ilişkili olduğu gösterilmiştir (3,4,6). Hastamızda başlangıçta bilinç düzeyi daha iyi olmakla beraber genel durumu hızla kötüleşmiştir. Hastada hipotansiyon gelişmesi, kan glukoz seviyesinin yükselmesi, BOS lökosit sayısının yüksek ve glukoz seviyesinin düşük olması, başlangıçta uygulanan antibiyotiğe dirençli bir bakterinin üretilmiş olması, hastamızda prognozu kötü etkileyen faktörler olarak sıralanabilir. Hastanın kan kültürlerinde üreme olmamış ve bakteriyemi gösterilememiştir. Ancak menenjit öncesinde üriner sistem infeksiyonunun varlığı, bakteriyemiyle beraber menenjit geliştiğini düşündürmekte ve prognozu kötü etkileyen bir faktör olduğunu göstermektedir.

Sonuç olarak sunduğumuz vakada idrar ve BOS kültüründe aynı duyarlılık paternine sahip *E. cloacae* üretilmesi, üriner sistem infeksiyonuna bağlı bakteriyemiye bağlı olarak menenjit geliştiğini düşündürmektedir. Özellikle yaşlı ve komorbid hastalığı olan hastalar antibiyotik tedavisine yanıt vermediğinde ve bilinç bozukluğu geliştiğinde, santral sinir sistemi infeksiyonu mutlaka akılda tutulmalı, vakit kaybetmeksizin gerekli incelemeler yapılmalıdır.

Çıkar Çatışması

Yazarlar, herhangi bir çıkar çatışması bildirmemişlerdir.

Kaynaklar

1. Durand ML, Calderwood SB, Weber DJ, *et al.* Acute bacterial meningitis in adults--A review of 493 episodes. *N Engl J Med.* 1993; 328(1): 21-8.
2. Pomar V, Benito N, López-Contreras J, Coll P, Gurguí M, Domingo P. Spontaneous gram-negative bacillary meningitis in adult patients: characteristics and outcome. *BMC Infect Dis.* 2013; 13: 451.
3. Mancebo J, Domingo P, Blanch L, Coll P, Net A, Nolla J. Post-neurosurgical and spontaneous gram-negative bacillary meningitis in adults. *Scand J Infect Dis.* 1986; 18(6): 533-8.
4. Lu CH, Chang WN, Chuang YC, Chang HW. The prognostic factors of adult gram-negative bacillary meningitis. *J Hosp Infect.* 1998; 40(1): 27-34.
5. Gower DJ, Barrows AA 3rd, Kelly DL Jr, Pegram S Jr. Gram-negative bacillary meningitis in the adult: review of 39 cases. *South Med J.* 1986; 79(12): 1499-502.
6. Mangi RJ, Quintiliani R, Andriole VT. Gram-negative bacillary meningitis. *Am J Med.* 1975; 59(6): 829-36.
7. Bouadma L, Schortgen F, Thomas R, *et al.* Adults with spontaneous aerobic Gram-negative bacillary meningitis admitted to the intensive care unit. *Clin Microbiol Infect.* 2006; 12(3): 287-90.
8. Kocak Tufan Z, Bulut C, Yazan T, *et al.* A life-threatening Escherichia coli meningitis after prostate biopsy. *Urol J.* 2011; 8(1): 69-71.
9. Taziarova M, Holeckova K, Lesnakova A, *et al.* Gram-negative bacillary community acquired meningitis is not a rare entity in last two decades. *Neuro Endocrinol Lett.* 2007; 28(Suppl. 3): 18-9.
10. Harder E, Møller K, Skinhøj P. Enterobacteriaceae meningitis in adults: a review of 20 consecutive cases 1977-97. *Scand J Infect Dis.* 1999; 31(3): 287-91.