

**TÜRKİYE CUMHURİYETİ  
KIRIKKALE ÜNİVERSİTESİ  
SAĞLIK BİLİMLERİ ENSTİTÜSÜ**

**KÖPEK POLİMORFONÜKLEER NÖTROFİLLERİNDE  
TOXOPLASMA GONDİİ'YE KARŞI GELİŞEN  
NETOSİS REAKSİYONUNUN IN VITRO ARAŞTIRILMASI**

**Güneş KARAKURT**

**PARAZİTOLOJİ ANABİLİM DALI  
DOKTORA TEZİ**

**DANIŞMAN  
Prof. Dr. Kader YILDIZ**

**2020 – KIRIKKALE**

**TÜRKİYE CUMHURİYETİ  
KIRIKKALE ÜNİVERSİTESİ  
SAĞLIK BİLİMLERİ ENSTİTÜSÜ**

**KÖPEK POLİMORFONÜKLEER NÖTROFİLLERİNDE  
TOXOPLASMA GONDİİ'YE KARŞI GELİŞEN  
NETOSİS REAKSİYONUNUN IN VITRO ARAŞTIRILMASI**

**Güneş KARAKURT**

**PARAZİTOLOJİ ANABİLİM DALI  
DOKTORA TEZİ**

**DANIŞMAN  
Prof. Dr. Kader YILDIZ**


**Kırıkkale Üniversitesi Bilimsel Araştırmalar Koordinasyon Birimi  
(Proje no: 2017/80)**


**2020 – KIRIKKALE**

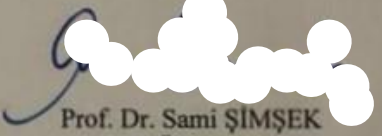
Kırıkkale Üniversitesi Sağlık Bilimleri Enstitüsü


Parazitoloji Doktora Programı çerçevesinde yürütülmüş olan bu çalışma aşağıdaki jüri üyeleri tarafından Doktora Tezi olarak kabul edilmiştir.


Tez Savunma Tarihi: 20 /01/ 2020

  
Prof. Dr. Ergül KOROĞLU  
Fırat Üniversitesi  
Veteriner Fakültesi  
Jüri Başkanı

  
Prof. Dr. Kader YILDIZ  
Kırıkkale Üniversitesi  
Veteriner Fakültesi  
Üye

  
Prof. Dr. Sami ŞİMŞEK  
Fırat Üniversitesi  
Veteriner Fakültesi  
Üye

  
Prof. Dr. Alparslan K. DEVRİM  
Kırıkkale Üniversitesi  
Veteriner Fakültesi  
Üye

  
Dr. Öğr. Üyesi Aycan N. GAZYAĞCI  
Kırıkkale Üniversitesi  
Veteriner Fakültesi  
Üye

## İÇİNDEKİLER

Kabul ve Onay	0
İçindekiler	I
Önsöz	III
Simgeler ve Kısaltmalar	IV
Şekiller	VI
Çizelgeler	VIII
Türkçe Özet	IX
İngilizce Özet	X
1.GİRİŞ	1
1.1. <i>Toxoplasma gondii</i> 'nin Sistematığı ve Tarihsel Gelişimi	1
1.2. <i>Toxoplasma gondii</i> 'nin Morfolojisi	5
1.2.1. Bradyzoit	6
1.2.2. Tachyzoit	7
1.2.3. Oocyst	8
1.3. <i>Toxoplasma gondii</i> 'nin Yaşam Çemberi	8
1.4. <i>Toxoplasma gondii</i> 'nin Epidemiyolojisi ve Bulaşma Yolları	11
1.4.1. Karnivorizm ile Bulaşma	11
1.4.2. Fekal-Oral Bulaşma	13
1.4.3. Kongenital Bulaşma	13
1.4.4. Diğer Bulaşma Yolları	14
1.5. Köpeklerde Toksoplazmozis	14
1.6. Dünyada Köpeklerde Toksoplazmozis	15
1.7. Türkiye'de Köpeklerde Toksoplazmozis	17
1.8. Köpeklerde Klinik Bulgular	17
1.9. Köpeklerde Toksoplazmozis Teşhis Yöntemleri	20
1.10. Köpeklerde Toksoplazmozisin Zoonotik Önemi	21
1.11. Köpeklerde Toksoplazmozisin Tedavisi	22
1.12. Köpeklerde Doğal Bağışıklık	23
1.13. Polimorfonükleer Lökositler	23
1.13.1. Nötrofillerin Kökeni	24
1.13.2. Nötrofillerin Görevi	25
1.13.3. NETosis	26
2.GEREÇ VE YÖNTEM	32
2.1. Sarf ve Kimyasal Malzemeler	32
2.2. Cihazlar	32
2.3. Etik Kurul	33
2.4. Yöntem	33
2.5. <i>Toxoplasma gondii</i> Tachyzoitleri	33
2.6. Venöz Kandan PMN İzolasyonu	34
2.7. İzole Edilen PMN'in Sayımı ve Canlılık Oranının Belirlenmesi	34
2.8. İzole Edilen PMN'te Nötrofil Oranının Belirlenmesi	35
2.9. Hücre Dışı Tuzak Gelişimine Farklı Tachyzoit Yoğunluğunun Etkisi	35
2.10. Hücre Dışı Tuzak Gelişiminde Farklı İnkubasyon Sürelerinin Etkisi	36
2.11. Hücre Dışı Tuzakların İmmunohistokimyasal Boyanması	37
2.11.1. <i>Toxoplasma gondii</i> Tachyzoitlerinin Boyanması	37
2.11.2. İnkubasyon	37

2.11.3. Tespit ve Bloklama	38
2.11.4. İmmunohistokimyasal Boyama	38
2.12. Hücre Dışı Tuzaklarda ROS, MPO ve NE Aktivitelerinin Ölçümü	39
2.12.1. ROS Aktivitesinin Ölçümü	39
2.12.2. MPO Aktivitesinin Ölçümü	40
2.12.3. NE Aktivitesinin Ölçümü	40
2.13. İstatistiksel Analiz	40
3. BULGULAR	42
3.1. İzole Edilen PMN’te Nötrofil Oranı ve Canlılığının Belirlenmesi	42
3.2. İmmunohistokimyasal Boyama	43
3.2.1. İmmunohistokimyasal Boyalı Histon (H3)	44
3.2.2. İmmunohistokimyasal Boyalı MPO	46
3.2.3. İmmunohistokimyasal Boyalı NE	48
3.3. Hücre Dışı Tuzakların Tachyzoit Konsantrasyonu ve İnkubasyon Süresine Bağlı Değişimi	50
3.4. İnkubasyon Sırasında Şekillenen ROS, MPO ve NE Aktivitesinin Belirlenmesi	52
3.4.1. İnkubasyon Sırasında Şekillenen ROS Aktivitesi	52
3.4.2. İnkubasyon Sırasında Şekillenen MPO Aktivitesi	53
3.4.3. İnkubasyon Sırasında Şekillenen NE Aktivitesi	55
4. TARIŞMA VE SONUÇ	57
4.1. Tartışma	57
4.2. Sonuç	64
Kaynaklar	65
Özgeçmiş	81

## ÖNSÖZ

Bu çalışmamın her aşamasında beni aydınlatan ve her noktasında desteğini esirgemeyen, lisans ve lisansüstü dönemlerimde kendisinin öğrencisi olmaktan onur duyduğum canım hocam; sayın Prof. Dr. Kader YILDIZ'a tüm emekleri için çok teşekkür ederim. Bu doktora tezini maddi olarak destekleyen Kırıkkale Üniversitesi Bilimsel Araştırmalar Projeleri Birimi'ne teşekkür ederim. Dr. Öğr. Üyesi Neslihan SÜRSAL'a laboratuvar çalışmalarındaki yardımlarından dolayı çok teşekkür ederim. *Toxoplasma gondii* tachyzoitlerini sağlayan Türkiye Halk Sağlığı Kurumu'nda görevli Uzman Dr. Cahit BABÜR'e, istatistiksel verilerimde bilgi ve yönlendirmeleri ile destek olan Uzman Ali Emir CİHAN'a ve çalışma fotoğraflarımı düzenlemede yardımcı olan Uzman İzgi YAZICI'ya çok teşekkür ederim. Eğitim öğretim hayatım boyunca her koşulda maddi manevi yanımda olan ailem; annem Melek KOYUNCUOĞLU ve babam Şerif KARAKURT ile doktora sürecimdeki tüm destekleri ve sabrı için Burak DİNÇ'e çok teşekkür ederim.

## SİMGELER VE KISALTMALAR

CF	Komplement Fiksasyon Testi
CFSE -5-(and 6)	Carboxyfluorescein diacetate N-succinimidyl Este
CO <sub>2</sub>	Karbondioksit
DCFH-DA	2',7'-Dichlorofluorescein diacetate
dk	dakika
DMSO	Dimehyl sulfoxide
DNA	Deoksiribonükleik Asit
ELISA	Enzim Linked Immunosorbent Assay
FITC	Fluorescein isothiocyanate
H3	Histon 3
HBSS	Hank's Balanced Salt Solution
HRP	Horseradish peroxidase
IB	İmmunblotting
IFAT	İndirekt Floresans Antikor Testi
Ig	Immunoglobulin
IHA	İndirekt Hemaglutinasyon Testi
kg	kilogram
LAT	Lateks Aglutinasyon Testi
MAT	Modifiye Aglutinasyon Testi
mg	miligram
µm	mikromolar
MPO	Myeloperoksidaz
mU	mikrounite
NADPH	Nikotinamid adenin dinükleotid fosfat
NE	Nötrofil Elastaz
NEB	NewEngland Biolabs
nM	nanomolar
NOX2	Nitrit oksidaz tip-2
PBS	Phosphate buffer saline
PCR	Polimer zincir reaksiyonu

PMA	Phorbol 12-myristate 13-acetate
PMN	Polymorphonuclear leucocyte
RNA	Ribonükleik asit
ROS	Reaktif oksijen ürünleri
RPMI	Roswell Park Memorial Institute
SFDT	Sabin Feldman Boya Testi
TNF	Tümör Nekrosis Faktörü





## ŞEKİLLER

Şekil 1.1 Fare beyrinde <i>Toxoplasma gondii</i> evreleri	5
Şekil 1.2 Doku kisti	6
Şekil 1.3 <i>Toxoplasma gondii</i> yaşam çemberi	9
Şekil 3.1 Köpek venöz kan örneklerinden izole edilen polimorfonükleer lökositlerin ışık mikroskopik görünümü	42
Şekil 3.2 İzole edilen koyu mavi çekirdekli ve açık pembe sitoplazmaya sahip nötrofillerin ışık mikroskopunda görünümü	43
Şekil 3.3 <i>Toxoplasma gondii</i> tachyzoitlerine karşı köpek PMN'inde gelişen hücre dışı tuzaklardaki histon (H3)'u gösteren floresans mikrogram	44
Şekil 3.4 <i>Toxoplasma gondii</i> tachyzoitlerine karşı köpek PMN'inde şekillenen hücre dışı tuzak yapılarında ekstrasellüler DNA'yı gösteren floresans mikrogram	45
Şekil 3.5 <i>Toxoplasma gondii</i> tachyzoitlerine karşı köpek PMN'inde şekillenen hücre dışı tuzak yapılarında histon (H3) (yeşil) ve ekstrasellüler DNA'yı (turuncu) birarada gösteren floresans mikrogram	45
Şekil 3.6 <i>Toxoplasma gondii</i> tachyzoitlerine karşı köpek PMN'inde şekillenen hücre dışı tuzak yapılarında MPO'yu gösteren floresans mikrogram	46
Şekil 3.7 <i>Toxoplasma gondii</i> tachyzoitlerine karşı köpek PMN'inde şekillenen hücre dışı tuzak yapılarında ekstrasellüler DNA'yı gösteren floresans mikrogram	46
Şekil 3.8 <i>Toxoplasma gondii</i> tachyzoitlerine karşı köpek PMN'inde şekillenen hücre dışı tuzak yapılarında MPO ve ekstrasellüler DNA'yı birarada gösteren floresans mikrogram	47
Şekil 3.9 <i>Toxoplasma gondii</i> tachyzoitlerine karşı köpek PMN'inde şekillenen hücre dışı tuzak yapılarında NE'ı gösteren floresans mikrogram	48
Şekil 3.10 <i>Toxoplasma gondii</i> tachyzoitlerine karşı köpek PMN'inde şekillenen hücre dışı tuzak yapılarında NE'ı gösteren floresans mikrogram	48
Şekil 3.11 <i>Toxoplasma gondii</i> tachyzoitlerine karşı köpek PMN'inde şekillenen hücre dışı tuzak yapılarında ekstrasellüler DNA'yı gösteren floresans mikrogram	49
Şekil 3.12 <i>Toxoplasma gondii</i> tachyzoitlerine karşı köpek PMN'inde şekillenen hücre dışı tuzak yapılarında NE ve ekstrasellüler DNA'yı birarada gösteren floresans mikrogram	49
Şekil 3.13 Köpek PMN ile inkube edilen farklı orandaki (1:1, 1:2 ve 1:3) tachyzoitlerin sonrasında şekillenen NETosis reaksiyonunda açığa çıkan hücre dışı DNA'nın kantitatif ölçümü	50
Şekil 3.14 Farklı tachyzoit konsantrasyonları (1:1, 1:2 ve 1:3) ile inkubasyona alınan köpek PMN'inde gelişen NETosis reaksiyonunda oluşan hücre dışı DNA'nın süreye (30, 60 ve 120 dak.) bağlı değişimi	51
Şekil 3.15 <i>Toxoplasma gondii</i> tachyzoitlerine karşı köpek PMN'inde (1:1) şekillenen ROS aktivitesinin zamana bağlı değişimi	52
Şekil 3.16 <i>Toxoplasma gondii</i> tachyzoitlerine karşı köpek PMN'inde (1:1) şekillenen ROS aktivitesinin tüm zamanlara göre değişimi	53

Şekil 3.17 <i>Toxoplasma gondii</i> 'ye karşı köpek PMN'inde (1:1) zamana bağlı şekillenen MPO aktivitesi	54
Şekil 3.18 <i>Toxoplasma gondii</i> tachyzoitlerine karşı köpek PMN'inde (1:1) şekillenen MPO aktivitesinin tüm zamanlara göre değişimi	54
Şekil 3.19 <i>Toxoplasma gondii</i> tachyzoitlerine karşı köpek PMN'inde (1:1) şekillenen NE aktivitesinin zamana bağlı değişimi	55
Şekil 3.20 <i>Toxoplasma gondii</i> tachyzoitlerine karşı köpek PMN'inde (1:1) şekillenen NE aktivitesinin tüm zamanlara göre değişimi	56



## ÇİZELGELER

Çizelge 1.1 <i>Toxoplasma gondii</i> tarihinde dönüm noktaları	1
Çizelge 1.2 Dünya üzerinde köpeklerde toksoplazmozisin seroprevalansı	16
Çizelge 1.3 Türkiye’de köpeklerde toksoplazmozisin seroprevalansı	17
Çizelge 1.4. Hücre dışı tuzakların yapı taşları (nötrofil içerikleri)	28
Çizelge 2.1. Immunohistokimyasal boyamada kullanılan primer ve sekonder antikorlar	39



## ÖZET

### Köpek Polimorfonükleer Nötrofillerinde *Toxoplasma gondii*'ye Karşı Gelişen NETosis Reaksiyonunun In Vitro Araştırılması

*Toxoplasma gondii*'nin insan, fare, sığır, koyun, kedi ve eşek nötrofillerinde hücre dışı tuzak geliştirdiği bildirilmiştir. Bu tez çalışmasında *in vitro* ortamda *Toxoplasma gondii* tachyzoitleri ile karşılaşan köpek polimorfonükleer lökositlerinde (PMN) şekillenen hücre dışı tuzak yapılarını araştırmak amaçlanmıştır. Hücre dışı tuzakların şekillenmesinde parazit konsantrasyonu ile inkubasyon süresi etkisinin belirlenmesi hedeflenmiştir. Ayrıca *T. gondii*'ye karşı şekillenen NETosis reaksiyonunda reaktif oksijen ürünleri (ROS), myeloperoksidaz (MPO) ve nötrofil elastaz (NE) aktiviteleri de belirlenmiştir. Köpek PMN'i Percoll dilusyonları (%45, %54, %63 ve %72) kullanılarak izole edilmiştir. *In vitro* ortamda tachyzoitler ile inkubasyon sonrasında köpek PMN'inde bulut görünümünde, DNA yapısındaki hücre dışı tuzaklar izlenmiştir. NETosis reaksiyonunun tipik özelliği olan histonlar (H3) ile MPO ve NE aktiviteleri tespit edilmiştir. Tachyzoitler hücre dışı tuzak yapılarının arasında izlenmiştir. Parazitin konsantrasyonu ile hücre dışı tuzak oluşumu arasında pozitif korelasyon saptanmıştır. Ancak aradaki farklılık istatistiksel olarak önemsiz bulunmuştur. PMN-tachyzoit kültüründe açığa çıkan hücre dışı tuzakların inkubasyonun 60. dakikasına kadar arttığı saptanmıştır. İnkubasyon süresince açığa çıkan ROS, MPO ve NE miktarında zamana bağlı artış şekillenmiştir. Ancak, bu aktiviteler pozitif kontrolde daha yüksek ölçülmüştür. Pozitif kontrol olan phorbol myristate acetate'ın köpek nötrofilleri için NETosis yönünde iyi bir aktivatör olduğu tespit edilmiştir.

**Anahtar kelimeler:** *in vitro*, köpek, netosis, polimorfonükleer lökosit, *Toxoplasma gondii*.

## SUMMARY

### **In vitro investigation of NETosis reaction developing from dog polymorphonuclear neutrophils to *Toxoplasma gondii***

*Toxoplasma gondii* is known to develop extracellular traps in human, mouse, cattle, sheep, cat and donkey neutrophils. The study aimed to investigate the extracellular trap structures formed in dog polymorphonuclear leukocytes (PMN) to *T. gondii* tachyzoites in vitro. This study aimed to determine the effects of different parasite concentration and incubation time on the formation of extracellular traps. Also, reactive oxygen species (ROS), myeloperoxidase (MPO) and neutrophil elastase (NE) activities were determined in NETosis reaction against *T. gondii*. Dog PMN was isolated using Percoll dilutions (45%, 54%, 63%, and 72%). After incubated with tachyzoites, cloud-like extracellular traps in DNA structure originated from the dog PMN were observed in the extracellular areas. Histones (H3), MPO and NE, characteristic features of NETosis reaction, were detected in extracellular areas. The tachyzoites were observed between extracellular trap structures. A positive correlation was detected between parasite concentration and extracellular traps formation. However, the difference was found statistically significant. The extracellular traps released in the PMN-tachyzoite culture increased until the 60th minute of incubation. ROS, MPO, and NE released during the incubation period were shaped by a time-dependent increase. The positive control, phorbol myristate acetate, was found to be a good activator of NETosis for canine neutrophils.

**Key words:** in vitro, dog, netosis, polymorphonuclear leukocyte, *Toxoplasma gondii*.

# 1. GİRİŞ

## 1.1. *Toxoplasma gondii*'nin Sistematığı ve Tarihsel Gelişimi

Sınıf : Apicomplexa; Levine, 1970

Alt Sınıf : Coccidiasina; Leukart, 1879

Takım : Eimeriorina; Leger, 1911

Aile : Toxoplasmatidae, Biocca, 1956

Cins : *Toxoplasma* Nicolle ve Manceaux, 1909

Tür : *Toxoplasma gondii* (tek tür) (Dubey 2010)

*Toxoplasma gondii*, Nicolle ve Manceaux tarafından 1908'de Tunus'taki Pasteur Enstitüsü'nde leishmaniasis üzerine yapılan araştırmalarda kullanılan rodentin (*Ctenodactylus gundi*) dokularında bir protozoonun fark edilmesi sonucu keşfedilmiştir (Dubey 2010). Önceleri yeni bulunan parazitin bir piroplazma (*Babesia* cinsinin eski adı) olduğunu düşünülse de kısa süre sonra bunun yeni bir canlı olduğu fark edilmiştir. Yeni bulunan parazit morfolojisi ve bulunduğu canlıya dayanarak *Toxoplasma gondii* olarak adlandırılmıştır (Ajioka ve Soldati 2007). Parazitin ilk bulunduğu canlının adı temel alındığında parazit için doğru isim *Toxoplasma gondii* olmalıydı ancak Nicolle ve Manceaux parazit buldukları konağı yanlışlıkla *Ctenodactylus gundi* olarak tanımladığı için parazit bu ismi almıştır (Dubey 2007).

Bu keşif; veteriner ve tıp alanında önemli parazitlerin (örneğin, Neospora, Sarcocystis) olacağı yeni taksonların tanınmasını sağladı. Hâlihazırda *T. gondii* insan hekimliği ve veteriner hekimlik bakımından oldukça önemli kabul edilen parazitlerden biridir (Çizelge 1.1).

Çizelge 1.1. *Toxoplasma gondii*'nin tarihinde dönüm noktaları (Dubey 2010)

Bulgu	Tarih
<b>Etiyolojik ajan</b>	
Kemirgende <i>Ctenodactylus gundi</i> bulundu (Tunus)	Nicolle ve Manceaux (1908)
<i>Toxoplasma gondii</i> adı önerildi	Nicolle ve Manceaux (1909)
Bir hayvandan ilk canlı <i>T. gondii</i> izolatu elde edildi	Sabin ve Olitsky (1937)
<i>T. gondii</i> 'nin insandan ilk izolatu elde edildi	Wolf ve ark. (1939)
İnsan ve hayvan izolatının aynı olduğunun kanıtlandı	Sabin (1941)
Toksoplazmozisin patogenezi aydınlatıldı	Frenkel ve Friedlander (1951)
<b>Parazit morfolojisi ve yaşam çemberi</b>	
<b>Tachyzoit (trofozoit, proliferatif form, endodiyozoit)</b>	
Tachyzoit terimi önerildi	Frenkel (1973)
Endodyojeni tanımlandı	Goldman ve ark. (1958)
İçyapısı tanımlandı	Gustafson ve ark. (1954)
<b>Bradyzoit (doku kisti, sistozoit)</b>	
Kist tanımlandı	Levaditi ve ark. (1928)
İç yapısı tanımlandı	Wanko ve ark. (1962)
Bradyzoit terimi önerildi	Frenkel (1973)
Doku kisti terimi önerildi	Dubey ve Beattie (1988)
Sindirim enzimlerine karşı direnci olduğu belirlendi	Jacobs ve ark. (1960)
Bradyzoit ve doku kistlerinin tüm biyolojisi belirlendi	Dubey ve ark. (1998)
<b>Kedide bağırsak aşamaları</b>	
Evreleri tanımlandı	Frenkel ve ark. (1970)
Oocyst morfolojisi tanımlandı	Dubey ve ark. (1970)
Beş eşeysiz <i>T. gondii</i> gelişim tipi (A – E) tanımlandı	Dubey ve Frenkel (1972)
İç yapısı tanımlandı	Sheffield (1970)
<b>Bulaşma</b>	
<b>Kongenital</b>	
İnsana bulaşma yolu kanıtlandı	Wolf ve ark. (1939)
Ev faresine bulaşma bulundu	Beverley (1959)
<b>Karnivorizm</b>	
Karnivorizmin bulaşmayı arttırdığı bulundu	Weinman ve Chandler (1954)
İnsanlara et ile bulaştığı saptandı	Desmonts ve ark. (1965)
<b>Ağız yoluyla</b>	

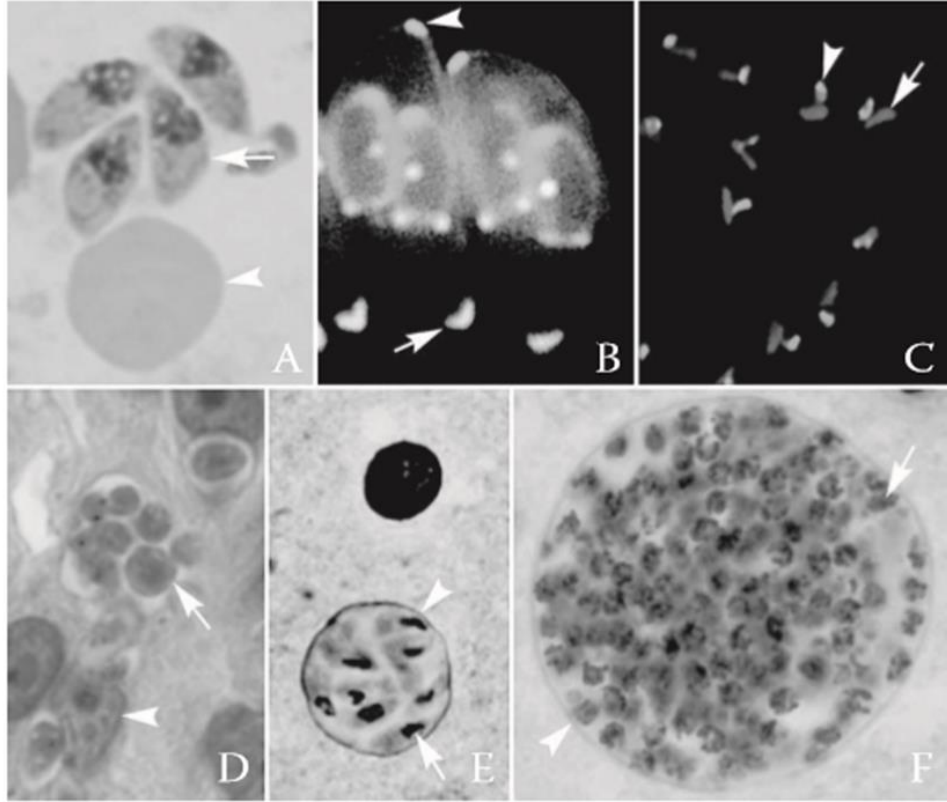
<i>T. gondii</i> 'nin fekal yolla bulaşma sırasında dirençli olduğu kanıtlandı	Hutchison (1965)
Coccidiosis evreleri tanımlandı	Hutchison ve ark. (1970, 1971)
Son konak ve ara konak tanımlandı, oocyst atılımının yalnızca kedilerden olduğu bulundu	Frenkel ve ark. (1970)
<b><i>T. gondii</i> suşlarının genetiği ve farklılıkları</b>	
Rekombinantlar ve genetik çaprazlama yapıldı	Pfefferkorn ve Pfefferkorn (1980)
<i>T. gondii</i> suşlarını ayırt etmek için izoenzim farklılıkları kullanıldı	Dardé ve ark. (1987)
<i>T. gondii</i> suşları 3 tipe gruplandırıldı (I, II, III)	Sibley ve ark. (1992)
Ulusal, kıtasal, kıtalararası <i>T. gondii</i> suşları belirlendi	Lehmann ve ark. (2006)
<b>Bağışıklık ve koruma</b>	
<i>T. gondii</i> 'yi nötralize eden antikor tanımlandı	Sabin ve Ruchman (1942)
Hücre dışındaki <i>T. gondii</i> 'nin antikorlar tarafından öldürüldüğü ancak hücre içinkilerin öldürülemediği bulundu	Sabin ve Feldman (1948)
İmmun lenfoid hücreler tarafından koruma aktarıldı fakat antikorlar tarafından aktarılamadı	Frenkel (1967)
İnterferon gama koruma için ana sitokin olduğu bulundu	Suzuki ve ark. (1988)
CD4+ ve CD8+ hücrelerinin korumadaki rolü tanımlandı	Gazzinelli ve ark. (1991)
<b>İnsanlarda toksoplazmozis</b>	
<b>Kongenital</b>	
İlk kongenital toksoplazmozis vakası tanımlandı	Wolf ve ark. (1939)
Klinik belirtiler (hidrosefali veya mikrosefali, korioretinit, intraserebral kalsifikasyon) tanımlandı	Sabin (1942)
<b>Kazanılmış</b>	
İlk çocuk vakası bulundu	Sabin (1941)
Yetişkinlerde ölümcül toksoplazmozis bulundu	Pinkerton ve Weinman (1940)
Lenfadenopati en sık görülen klinik bulgu olarak kabul edildi	Siim (1956)
AIDS hastasında toksoplazmozise duyarlılık tanımlandı	Luft ve ark. (1983)
<b>Kronik enfeksiyon</b>	
Kronik asemptomatik enfeksiyonu gösteren nekropsisi bulgusu tanımlandı	Plout (1946)
<b>Hayvanlarda toksoplazmozis</b>	
Evcil köpekte toksoplazmozis bulundu	Mello (1910)
Bağışıklık sistemini baskılayan köpek gençlik hastalığı virüsünün klinik toksoplazmozisi etkilediği bulundu	Campbell ve ark. (1955)



Koyunlarda salgın toksoplazmozis abort vakaları tanımlandı	Hartley ve Marshall (1957)
Toksoplazmozis deniz memelisi türlerinde ve su samurunda bulundu	Cole ve ark. (2000)
<b>Teşhis</b>	
Sabin-Feldman boya testi tanımlandı	Sabin and Feldman (1948)
Toksoplazmozis için deri testi kullanıldı	Frenkel (1948)
Kordon kanındaki IgM antikörlerini saptamak için testler geliştirildi	Remington ve ark. (1968)
Basit direkt aglütinasyon testi geliştirildi	Desmonts ve Remington (1980)
Serolojik testin ilk validasyonu yapıldı	Dubey ve ark. (1995a)
B1 geni kullanılarak <i>T. gondii</i> DNA'sını tespit etmek için PCR testi geliştirildi	Burg ve ark. (1989)
<b>Tedavi</b>	
Sulfonamidler <i>T. gondii</i> 'ye karşı etkili bulundu	Sabin ve Warren (1942)
Spiramisin etkili bulundu	Garin ve Eyles (1958)
Klindamisin etkili bulundu	McMaster ve ark. (1973)
<b>Önlem ve kontrol</b>	
Kongenital toksoplazmozisi azaltmak için Avusturya ve Fransa'da hamile kadınlar taranmaya başlandı	Thalhammer (1973, 1978)
İnsanın oocystlere maruz kalmasını önlemek için hijyenik önlemler desteklendi	Frenkel ve Dubey (1972)
Pişirerek, dondurarak ve ışınlama ile <i>T. gondii</i> 'yi ette öldürmek için sıcaklık eğrileri hazırlandı	Dubey ve ark. (1986)
Çiftlik hayvanlarında <i>T. gondii</i> enfeksiyonunu azaltmak için tedbirler geliştirilmiştir.	Dubey ve ark. (1995b)
<b>Aşı</b>	
Koyunlarda fötüs kayıplarını azaltmak için denemeler yapıldı	Wilkins ve O'Connel (1983), Buxton ve Innes (1995)
Ara konak için Ts-4 aşısı	Waldeland ve Frenkel (1983)
T-263 aşısı geliştirildi	Frenkel ve ark. (1991)

## 1.2. *Toxoplasma gondii*'nin Morfolojisi

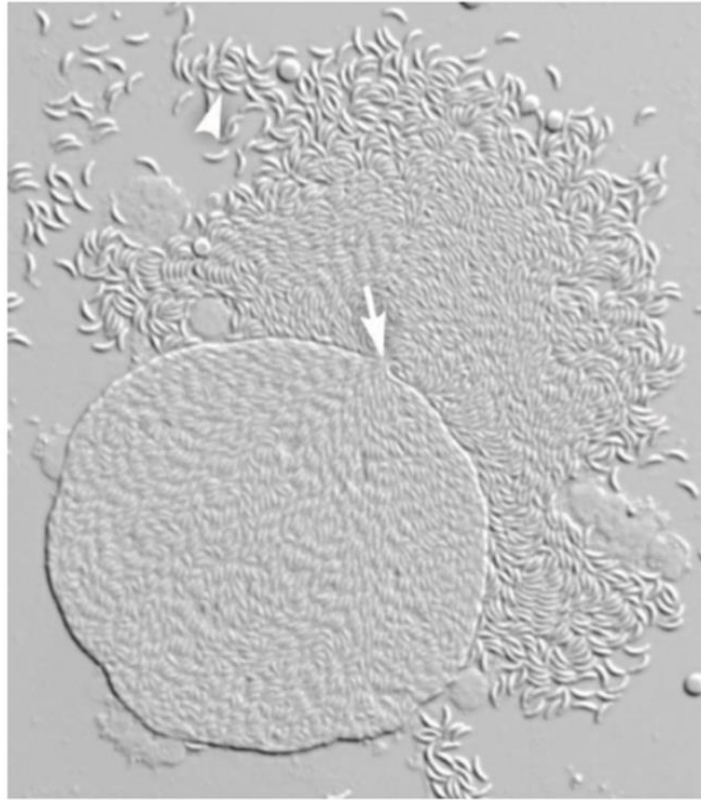
*Toxoplasma gondii*'nin üç bulaşıcı evresi bilinmektedir; tachyzoit, bradyzoit (doku kisti içinde) ve sporozoit (oocyst içinde) (Şekil 1.1). Bu formlar karmaşık bir yaşam çemberinde birbirine dönüşürler. *Toxoplasma gondii*'nin çekirdeği, kedi bağırsağındaki eşeyli çoğalma dışındaki tüm gelişim evrelerinde haploittir (Pfefferkorn 1990).



Şekil 1.1. Fare beyninde *Toxoplasma gondii*'nin evreleri. A-D : Tachyzoit, E : Genç doku kisti, kist duvarı (ok ucu) ve terminal çekirdeği (ok). F : Gelişmiş doku kisti, kist duvarı (ok başı) ve bradyzoitler (ok) (Dubey 2010).

### 1.2.1. Bradyzoit

Bradyzoit, parazitin doku kisti içinde bulunan safhasıdır (Dubey ve Beattie 1988). Kist içindeki bradyzoitler endodiyojeni yolu ile bölünerek çoğalır. Henüz yeni şekillenmiş doku kistleri yaklaşık 5  $\mu\text{m}$  çaplı ve içerisinde sadece iki bradyzoit taşırken, bu kistler tam olarak geliştiğinde içerisinde binlerce bradyzoit bulunabilir (Şekil 1.2). Kistler beyin dokusunda ise genellikle küresel formda ve en fazla 70  $\mu\text{m}$  çapa ulaşırken çizgili kas hücrelerinin morfolojisiyle uyumlu olarak ince uzun yapıda şekillenirler ve çapları 100  $\mu\text{m}$ 'ye ulaşabilir (Weiss ve Kim 2007). Doku kistleri ara konağın akciğer, karaciğer ve böbrekler de dahil tüm iç organlarında gelişse de genellikle beyin, göz, iskelet ve kalp kasları dahil sinir ve kas dokularında daha yaygındır (Dubey 2010).



Şekil 1.2. Doku kisti, kist duvarından serbest kalan çok sayıda bradyzoit (ok başı). (Dubey 2010).

Doku kisti içindeki bradyzoitler şekil olarak tachyzoitlere benzemekle birlikte bazı farklılıklara sahiptir. Çekirdek; bradyzoitin arka ucuna yerleşmiş formda görülürken tachyzoitte daha merkezi konumdadır. Apikal komplekste yer alan roptiri içeriğinin elektron mikroskopik görünümü bradyzoitte homojen iken tachyzoitte ise labirentlidir. Periyodik asit-schiff boya ile boyanan amilopektin granülleri sadece bradyzoitte mevcuttur (Dubey 2010).

### **1.2.2.Tachyzoit**

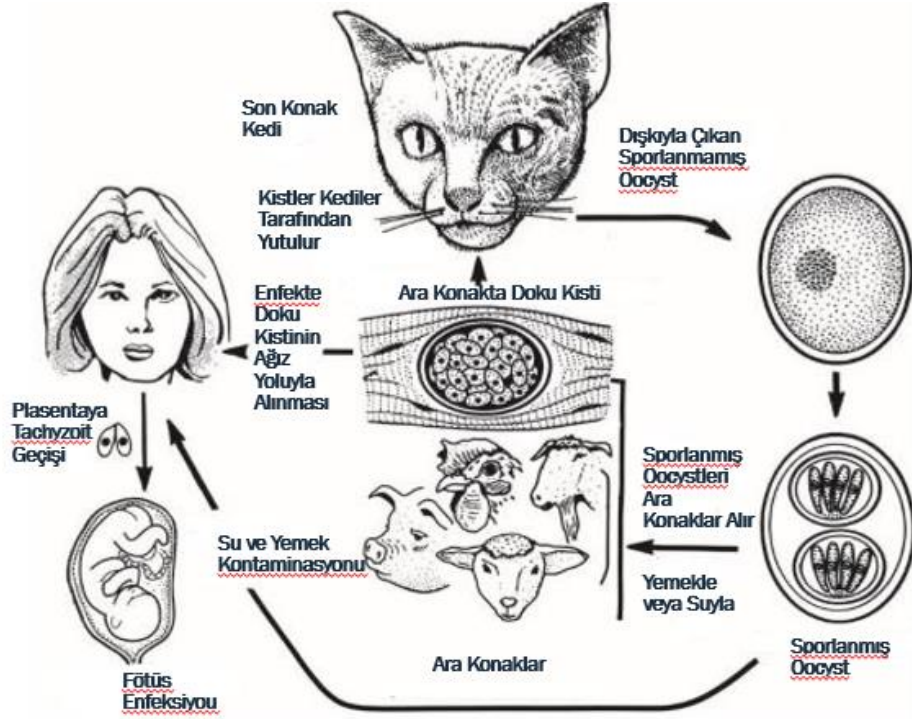
Tachyzoit hilal şeklinde, ön ucu sivri arka ucu yuvarlaktır. Çekirdek genellikle hücrenin ortasında yer alır. Kayma, esneme, dalgalanma ve dönme şekillerinde hareket edebilmesine rağmen, silyum, flagella veya pseudopod gibi bir hareket organeli yoktur. Hareketi aktin-miyosin iplikçikleri tarafından desteklenmektedir (Soldati-Favre 2008, Santos ve ark. 2009). Tachyzoit birçok konağın farklı hücreleri içine girebilir. Bu durumun sebebi muhtemelen tachyzoitin hücre içine girerken kullandığı biyokimyasal reseptörlerin çoğu hayvan hücresinde ortak olması olabilir. Parazit apikal kompleksini kullanarak yaklaşık 26 saniye içinde konak hücresi içine girebilir. Hücre içinde parazitoforik vakuol adında bir membran ile kuşatılır. Gözenekli bir yapıya sahip olan bu vakuol 1.200 kDal ağırlığındaki moleküllerin geçişine izin verir. Konak hücredeki lizozomlar bu vakuolle birleşmez (Lindsay ve ark. 1993, Sasono ve Smith 1998). Tachyzoitler konak hücre içinde endodyojeni ile eşeysiz olarak çoğalır. Çoğalan tachyzoitler konak hücreye sığamayacak sayıya ulaştığında hücreyi patlatır (Kafsack ve ark. 2009). Ara konak canlıda hücre hasarına sebep olduğu için oldukça patojen bir form olarak kabul edilir. Tachyzoitler akut toksoplazmozis esnasında konağın tüm vücut hücrelerinde ve sıvılarında görülür. Konak hücresi dışında yaşam süresi kısadır. Ağız yoluyla ara konak tarafından alındığında midedeki asit ortamdan olumsuz etkilenir (Weiss ve Kim 2007).

### 1.2.3. Oocyst

Oocyst, son konak olan kedi ve Felide ailesinin diğler üyelerinde parazitin bağırsak epitelindeki eşeyli çoğalması sonucunda şekillenir (Dubey 1996, Dubey 2006). Oocystler 12x10 µm çaplıdır ve dışkıyla çıktıkları anda ara konaklar için enfektif değillerdir. Enfeksiyonun şekillenmesi için oocystlerin doğada sporlanması gereklidir. Sporlanmayı takiben oocyst içinde 4'er sporozoitli 2 sporocyst şekillenir (Schnieder 2006).

### 1.3. *Toxoplasma gondii*'nin Yaşam Çemberi

*Toxoplasma gondii*'nin son konağı kedi ve Felide ailesinin diğler üyeleridir. Parazit bu canlıların ince bağırsağındaki epitel hücreleri içine ve ayrıca ara konaklarda bulunduğu doku ve organlarda bulunan hücelere yerleşir (Hill ve ark. 2005). Parazitin ara konakları ise öncelikli olarak evcil ve yabani ruminant hayvanlar, tektırnaklılar, domuz, kemirgenler, tavşan, deniz memelileri, kanatlılar ve son konak olan kedigillerin de içinde olduğu 300 civarındaki omurgalı hayvan ile insandır (Şekil 1.3). Parazit, enfeksiyonun başlangıcında (akut dönemde) tachyzoit formunda nöronlar, mikrogliya, endotel, karaciğler parankimi, akciğler epitel hüceleri, yavru zarları, lökositler ve diğler pek çok hücrede bulunur (kanatlı eritrositleri de dahil tüm çekirdekli hücelerde) (Schnieder 2006).



Şekil 1.3. *Toxoplasma gondii*'nin yaşam çemberi (Dubey 2010).

Son konak olan kedi, doku kistleri içinde bulunan bradyzoitleri ya da doğada sporlanmış oocystleri ağızdan alarak enfeksiyona yakalanır (Hill ve ark. 2005). Kedilerde tachyzoit alınması ile de enfeksiyon şekillense de bu durum nadiren görülür. Kedilerin vücuduna giren bradyzoitler ince bağırsak (jejunum ve ileum) epitel hücreleri içine girerek önce eşeysiz (beş dönem şizogoni), sonra eşeyli çoğalır. Bunu takiben oocyst oluşumu görülür. Konakta parazitin gelişimi için gerekli süre 3-10 gün civarındadır. Prepatent süre sonunda son konağın dışkılarıyla oocyst çıkışı şekillenir. Bazı bradyzoitler bağırsaktaki lamina propriyayı delerek enfeksiyondan birkaç saat sonra ekstraintestinal dokulara ulaşır (Weiss ve Kim 2007, Dubey 2010).

Kedi doğada sporlanmış oocysti aldığı anda ise serbest kalan sporozoitler bağırsak duvarını deler. Ara konaktaki gibi ekstraintestinal gelişim görülür (Hill ve ark. 2005). Kedilerin oral yolla aldığı tachyzoitler midenin proksimal kısmındaki mukozayı delerek seyrek olarak enfeksiyona sebep olur. Kedi dışkıyla çıkan oocyst doğada 1-5 günde sporlanır. Bu dönemi takiben ara konak için enfektif olan oocyst uzun süre konak için enfektivitesini korur (Schnieder 2006, Dubey 2010).

Ara konak canlılarda, son konakta görülen bağırsak (enteroepiteliyal) gelişimi yoktur. Doğada sporlanmış oocysti ya da doku kistini ağızdan alan konakların sindirim kanalında serbest kalan sporozoit ya da bradyzoit konağın bağırsak duvarını delerek lenf-kan yolu ile mezenterik lenf yumrusu, karaciğer, akciğer, çizgili kas ve diğer organlara ulaşır. Ulaştıkları organlarda hücre içine girerek endodiyojeni yolu ile çoğalır (Weiss ve Kim 2007, Dubey 2010).

Akut toksoplazmozis esnasında ara konağın tüm dokularında bulunan hücreleri istila eden tachyzoit, hücre içinde çoğalarak konak hücrelerini sadece plazma membranından ibaret bırakır. Bu dönemde tachyzoitle dolu konak hücresi pseudokist olarak adlandırılır. Patlayan pseudokistlerden serbest kalan tachyzoitler parazit yeni konak hücrelerine girerek aynı gelişimi orada gösterir (Dubey 2010).

Akut enfeksiyon esnasında konakta bağışıklık yanıtının şekillenmesi ile birlikte tachyzoitlerin yaptığı hücresel tahribat ortadan kalkar (kronik enfeksiyon). Beyin, kalp, iskelet kasları, göz ve diğer organlarda hücre içi yaklaşık 100 µm büyüklüğünde doku kistleri gelişir. Parazit kist içinde endodiyojeni ile daha yavaş hızla çoğalır ve bradyzoitler gelişir. Konak kendi hücrelerinin içinde gelişen kistlere etkili bir bağışıklık yanıtı geliştiremediğinden şekillenmiş doku kistleri pek çok konakta ömrü boyunca canlı kalır (Dubey 2010).

Konakta *T. gondii*'ye karşı bağışıklık yanıtı şekillendiğinde hastalık kronik döneme girer. Bu dönemde kist içinde bradyzoitlerin yavaş çoğalması ve hücreleri tahrip etmemesinden dolayı konak canlıda klinik belirti gözlenmez. Doku kistleri bulunduğu konakta bağışıklık yanıtının devamlılığını sağlar. Ancak kronik enfekte konakta immun yanıt baskılanırsa bu kistler re-aktive olur ve kistten serbest kalan bradyzoitler tachyzoit formuna dönerek hızla çoğalmaya başlar. Bu durumda enfeksiyon yeniden akut forma döner (nükse eden akut toksoplazmozis). Bu nüks tablosu genelde konak için öldürücü seyirlidir (Schnieder 2006, Dubey 2010).

## 1.4. *Toxoplasma gondii*'nin Epidemiyolojisi ve Bulaşma Yolları

### 1.4.1. Karnivorizm ile Bulaşma

Toksoplazmozis gıda kaynaklı zoonoz hastalıklar listesinde üst sırada yer almaktadır (Mead ve ark. 1999). İnsan ve hayvanlarda toksoplazmozisin ana bulaşma yolunun karnivorizm olduğu kabul edilmektedir. İnsanlar ve karnivor hayvanlar doku kisti içeren ara konak canlıların (özellikle koyun, keçi ve domuz) etini çiğ ya da az pişmiş yiyerek enfeksiyona yakalanır (Kijlstra ve Jongert 2008). Doku kisti içindeki bradyzoitler mide pH'ına ve proteolitik enzimlere direnç gösterir.

*Toxoplasma gondii* enfeksiyonunun mezbaha işçilerinde ve çiğ et işleyen işçilerdeki prevalansı, beklenildiği üzere diğerlerinde meslek gruplarındaki popülasyonlara oranla daha fazladır (Ferre ve ark. 1986). Kırıkkale'de mezbaha çalışanlarına *T. gondii* seropozitifliği yönünden elde edilen bulgular (%44,7) bu sonucu destekler niteliktedir (Yıldız ve ark. 2000).

Mezbahada kesilen hayvanlara ait etler insan tüketimine sunuluncaya kadar geçen sürede uygulanan bazı işlemler taşıdığı *T. gondii* doku kistlerini olumsuz etkileyebilir. Amerika Birleşik Devletleri'nde kesilen domuzlara ait etlerin neredeyse yarısına ve perakende satışa sunulan tavuk etlerinin önemli bir kısmına tuz ve su enjekte edilir (Dubey ve ark. 2005). Etin bulunduğu ambalaja etiketlenen bu işlem parazite ait doku kistlerini öldürmektedir. Bununla birlikte Amerika Birleşik Devletleri'nde perakende satılan tavuk etlerinin çoğu dondurulmuş olarak satışa sunulmakta olup dondurma işlemi de *T. gondii*'yi öldürmektedir. Dondurmanın yanı sıra pişime de kistler üzerine olumsuz etkilidir. Etin merkez sıcaklığı 66° C'ye ulaştığı durumlarda taşıdığı doku kistleri ölmektedir (Dubey ve ark. 1990). Etin mikrodalgada pişirilmesinin ise doku kistleri üzerine öldürücü etkisi tam olarak ortaya konulmamıştır (Lunden ve Uggla 1992). Tuzlama, kürleme\* ve turşu gibi etin çeşitli işleme prosedürleri de doku kistlerini öldürebilmektedir, ancak bu işlemler için maalesef evrensel bir standart yoktur (Lunden ve Uggla 1992). Doku kistleri genellikle -12 °C'de yıkımlanır (Kotula ve ark. 1991).



Sıcaklığın 2-4 °C civarında olduğu soğuk hava depolarında tutulan etlerdeki doku kistleri genelde iki aya kadar canlı kalır. Bazı doku kistleri, enfekte hayvanın ölümünü takiben birkaç gün canlı kalabilir. Enfekte hayvan dokusu üzerindeki kurtçukları yiyen Hawaii kargasında ölümcül toksoplazmozis gelişmiş ve bu karganın beyninden canlı *T. gondii* izole edilmiştir (Work ve ark. 2000). Türkiye'ye illegal yolla sokulan manda etinde *T. gondii* doku kistleri saptanmıştır (Gencay ve ark. 2013). Kırıkkale'de mezbahada kesilen koyunların %46'sının doku örneklerinde *T. gondii* doku kistleri ışık mikroskopik olarak gözlenmiştir (Yıldız ve ark. 2014). Ankara ve Kırıkkale'de marketlerde kuşbaşı biçiminde satılan koyun etlerinde *T. gondii*'ye ait doku kistleri %21,2 oranında ışık mikroskopik görülmüş, parazite ait DNA ise %40,8 oranında belirlenmiştir (Yıldız ve ark. 2015).

---

\*"Kürleme : Son üründe lezzet geliştirme, renk oluşturma ve dayanma süresini uzatmak amacıyla etin tuz, renk sabitleyici (nitrat, askorbik asit) ve baharat gibi katkılarla muamele edilmesi".

### 1.4.2. Fekal-Oral Bulaşma

Ara ve son konak için önemli bir bulaşma yoludur. Kedi dışkısıyla çıkan oocystlerin sporlandıktan sonra ağız yoluyla alınması sonucunda şekillenir. Vejeteryan insanlar ile herbivor canlılara toksoplazmozisin bu şekilde bulaştığı düşünülmektedir (Hill ve ark. 2005). Şehirlerde yaşayan sokak köpekleri *T. gondii*'nin epidemiyolojisinde oocystler için mekanik taşıyıcı olarak rol almaktadırlar (Etheredge ve Frenkel 1995, Frenkel ve Parker 1996, Lindsay ve ark. 1997). Köpek dışkılarında da parazitin oocystleri tespit edilmiştir (Schaes ve ark. 2005). Sporlanmış *T. gondii* oocystlerini ağız yoluyla alan köpeklerin dışkıları ile enfektif oocystleri doğaya çıkardığı belirlenmiştir (Lindsay ve ark. 1997).

### 1.4.3. Kongenital Bulaşma

Bu yolla enfeksiyon daha çok insan, koyun ve keçiden bildirilmektedir (Dubey 2010, Dias ve ark. 2011). Seronegatif kadınlarda gebelik döneminde çiğ veya az pişmiş et tüketimi toksoplazmozise sebep olur (Dias ve ark. 2011, Bittencourt ve ark. 2012). Gebelik dönemi esnasında şekillenen ilk enfeksiyonda vücuda yayılan tachyzoitler plasentayı geçerek fetusa ulaşarak gebeliğin dönemine bağlı olarak abort ve anomalilere sebep olur (Dubey 2010). Köpeklerde transplasental yolla gelişen toksoplazmozis hakkında çok şey bilinmemekle birlikte (Smielewska-Łos ve ark. 2003, Taques ve ark. 2016) bu yolla enfeksiyonun diğer hayvan türlerine göre daha az yaygın olduğu düşünülmektedir (Dubey 2010). Seropozitif dişi köpeğin yavrularından *T. gondii* izole edilmiş olsa da hiçbirinde klinik bulgu görülmemiştir. (Al-Qassab ve ark. 2009). Ayrıca, doğal enfekte köpeklerin semeninde de *T. gondii* tespit edilmiştir (Koch ve ark. 2016). Köpeklerde kongenital yolla enfeksiyon varlığını doğrulamak için deneysel yolla enfekte edilmiş köpeklerden toplanan semen ile sağlıklı dişi

köpeklerde suni tohumlama yapılmıştır. Bu işlemi takiben yedi gün sonra tüm dişilerde seropozitiflik gözlenmiş ve iki dişide abort şekillenmiştir (Arantes ve ark. 2009). Üç dişi köpeğe gebeliklerinin 32, 40 ve 56. günlerinde 15.000 sporlanmış *T. gondii* oocysti verilmiş, birinde abort, diğer ikisinde ise kongenital enfeksiyon şekillenmiştir (Bresciani ve ark. 1999). Subkutan veya oral tachyzoit ve oocyst uygulanan dişi köpeklerde düşük ve fetal ölüm görülmesi köpeklerde transplasental geçişi kanıtlanmıştır (Bresciani ve ark. 2009).

#### **1.4.4. Diğer Bulaşma Yolları:**

Toksoplazmozis bakımından seropozitif bireyden seronegatif bireye organ nakli ile parazitin geçişi mümkündür. Alıcılarda latent enfeksiyonun aktivasyonu ile sonuçlanır. Nadir olmasına rağmen kan veya lökosit nakliyle de enfeksiyon geçebilir. Kontamine iğneye temasla da laboratuvar personeline bulaşmaktadır (Hill ve ark., 2005).

### **1.5. Köpeklerde Toksoplazmozis**

Köpeklerde *T. gondii* enfeksiyonu ilk kez Mello tarafından 1910 yılında bildirilmiştir (Soulsby 1982, Dubey ve Beattie 1988). O zamandan bugüne birçok ülkede köpeklerden toksoplazmozis vakaları rapor edilmiştir (Uggla ve ark. 1990, Lindsay ve ark. 1990, Lin 1998, Mineo ve ark. 2001, Silva ve ark. 2002, Nali ve ark. 2003, Wanha ve ark. 2005, Azevedo ve ark 2005, Jittapalapong ve ark. 2007, Dubey ve ark. 2007a, Dubey ve ark. 2007b, Dubey ve ark. 2007c, Dubey ve ark. 2007d, Dubey ve ark. 2007e, Kamani ve ark. 2009, Wu ve ark 2011, Hosseininejad ve ark. 2011, Nguyen ve ark.

2012, Li ve ark 2012). Bu çalışmalar daha çok seroprevalans çalışmaları olduğundan köpeklerde toksoplazmozise bağlı olarak şekillenen klinik ve histopatolojik değişiklikler ile ilgili yeterli bilgi bulunmamaktadır (Brito ve ark. 2002). Sokak kedilerinin serbestçe dolaştığı yerlerde, kedilerin ve kemirgenlerin de beslendiği çöp konteynırlarından beslenen sokak köpekleri *T. gondii* oocyst'leri ile kolaylıkla enfekte olabilmektedir.

### **1.6. Dünya’da Köpeklerde Toksoplazmosisin Yaygınlığı**

Dünya üzerinde pek çok ülkede köpek venöz kan serumlarında farklı serolojik testler kullanılarak *T. gondii*'ye yönelik antikolar tespit edilmiştir (Çizelge 3). Genel olarak köpeklerde yaşla birlikte seropozitivitede de artmaktadır. Bunun yanı sıra kırsal bölgelerdeki köpeklerde seropozitivitenin daha yüksek olduğu görülmektedir (Lin 1998, de Souza ve ark. 2003) (Çizelge 1.2).

Çizelge 1.2. Dünya üzerinde köpeklerde toksoplazmozisin seroprevalansı

Yıl	Bölge	İncelenen Köpek Sayısı	Seropozitivite %	Yöntem	Kaynak
1986-1987	İsveç	303	23	ELISA	Uggla ve ark. 1990
1990	ABD	229	26,2	IFAT	Lindsay ve ark. 1990
1998	Tayvan	658	7,9	ELISA ve IB	Lin 1998
2001	Brezilya	163	36,2	IB	Mineo ve ark. 2001
2001-2002	Tayland	427	9,37	LAT	Jittapalapong ve ark. 2007
2003	Brezilya	286	45,1	IFAT	Azevedo ve ark. 2005
2003	Trinidad ve Tobago	250	32	LAT	Nali ve ark. 2003
2004	Avusturya	242	26	IFAT	Wanha ve ark. 2005
2006-2007	Kore	553	12,84	LAT, IFAT	Nguyen ve ark. 2012
2007-2008	Iran	396	22,47	IFAT	Hosseininejad ve ark. 2011
2007	Colombia	309	16,82	MAT	Dubey ve ark. 2007a
2007	Brezilya	118	35,59	MAT	Dubey ve ark. 2007b
2007	Sri Lanka	86	67,44	MAT	Dubey ve ark. 2007c
2007	Meksika	101	51,48	MAT	Dubey ve ark. 2007d
2007	Vietnam	42	50	MAT	Dubey ve ark. 2007e
2007-2010	Brezilya	91	39,6	IFAT-MAT	Costa ve ark. 2012
2009	Nijerya	Veri yok	25	LAT	Kamani ve ark. 2009
2011	Çin	259	10,81	MAT	Wu ve ark. 2011
2011-2012	Çin	107	20,6	ELISA	Li ve ark. 2015
2012	Çin	314	3,5	IHA	Li ve ark. 2012
2013	Meksika	101	67,3	MAT	Alvarado-Esquivel ve ark. 2014
2016	Nijerya	233	19	Western Blot	Ayinmode ve ark. 2016
2017	Brezilya	320	54,74	IFAT	Magalhaes ve ark. 2017

## 1.7. Türkiye’de Köpeklerde Toksoplazmozisin Yaygınlığı

Türkiye’de farklı coğrafi bölgelerde köpeklerde toksoplazmozis seropozitivitesinin %51,33-97,22 arasında değiştiği bildirilmiştir (Çizelge 1.3).

Çizelge 1.3. Türkiye’de köpeklerde toksoplazmozisin seroprevalansı

Yıl	Bölge	İncelenen Köpek Sayısı	Seropozitivite %	Yöntem	Kaynak
2005	Ankara	116	62,07	SFDT	Aslantaş ve ark. 2005
2006	Kocaeli	116	69,83	SFDT	Şimşek ve ark. 2006
2007	Van	69	57,97	SFDT	Babür ve ark. 2007b
2007	Şanlıurfa	87	89,66	SFDT	Babür ve ark. 2007a
2007	İstanbul	150	51,33	IFAT	Öncel ve ark. 2007
2009	Ankara	107	54,21	SFDT	Şahal ve ark. 2009
2009	Kırıkkale	35	54,29	SFDT	Yıldız ve ark. 2009b
2010	Erzurum	72	97,22	SFDT	Balkaya ve ark. 2010
2010	Kars	179	96,09	SFDT	Gıcık ve ark. 2010
2010	Diyarbakır	100	94	SFDT	İçen ve ark. 2010
2011	Nevşehir	140	61,42	SFDT	Kırbaş ve ark. 2011
2013	Sivas	120	95,83	SFDT	Altay ve ark. 2013
2013	Hatay	46	58,69	ELISA	Muz ve ark. 2013

## 1.8. Köpeklerde Klinik Bulgular

Genel olarak, *T. gondii* enfeksiyonları köpeklerde düşük morbidite ve mortalite ile ilişkilidir. Konuyla ilgili literatür gözden geçirildiğinde 1989 yılından sonra köpeklerden klinik vaka bildiriminde azalma olduğu görülür. Bunun sebeplerinden birisi anılan tarihte *Neospora caninum*'un köpeklerde toksoplazmozis benzeri klinik belirtiler gösteren bir hastalığa neden olduğunun bulunmasıdır. Köpeklerde toksoplazmozis, nöromüsküler (ataksi), respiratuvar ve gastrointestinal belirtiler (ishal) veya generalize enfeksiyon ile karakterize, fırsatçı bir hastalık olarak kabul edilmektedir (Ahmed ve ark. 1983, Dubey 1985, Da Silva ve ark. 2005, Dubey ve

Lappin 2006). Enfekte köpekte bazı nörolojik bulgular, nöbet, ensefalomyelit, kranial sinir bozuklukları, titreme, ataksi, parezi veya paraliz görülebilir (Patitucci ve ark. 1997).

Köpeklerdeki klinik toksoplazmozis vakalarının bir kısmının aynı zamanda distemper virüsünü de taşıdığı rapor edilmiştir. Klinik toksoplazmozisli 13 olgunun sadece üçünde klinik belirtilerin sebebi *T. gondii* iken, diğer vakalarda bu parazitte birlikte başka etkenler (distemper, lenfoma, kongenital mitral darlık ve ehrlichiosis) de belirlenmiştir (Dubey ve ark. 1989). İsviçre'de distemper olan altı köpekte klinik toksoplazmozis vakası izlenmiştir (Ehrensperger ve Pospischil 1989). Bu köpeklerin attenüye distemper aşısı ile aşılmasını takiben toksoplazmozis ağırlaşmıştır (Dubey ve ark. 2003). Distemper virüsü ile enfeksiyon, köpeklerde önceden edinilmiş olan *T. gondii* enfeksiyonuna karşı bağışıklığı zayıflatmaktadır (Dubey ve ark. 1988). *Sarcocystis neurona* ve *T. gondii* ile miks enfekte köpekte omurilikte alt motor nöron felci ve nodülleriyle ilerleyen paraparezi ve tetraparezi bildirilmiştir (Gerhold ve ark. 2014). Köpeklerde toksoplazmozise bağlı gürültüye duyarlılık (Papini ve ark. 2009), anormal bir yürüyüş, kas kaybı ve miyozitis (Migliore ve ark. 2017) de belirtilmiştir. İtalya'da toksoplazmozis nöromusküler bir hastalık olarak izlenmiş ve zayıf vücut kondisyonuna sahip altı aylık dişi sokak köpeğinin femoral bölgesinde hastalığa bağlı kas atrofisi ve arka bacaklarda hiperekstensiyon şekillendiği belirlenmiştir (Migliore ve ark. 2017). Mukopurulent oküler akıntı, kanlı ishal, poliüri, lenfadenopati, tetraparezis, sol arka bacak hiperekstensiyonu ve kendi etrafında dönme gibi belirtiler gösteren üç yaşlı dişi köpekte toksoplazmozis tanısı konulmuştur (Moretti ve ark. 2006). Ataksi, nöbet, davranış değişiklikleri, bacaklarda felç ve titreme gibi bazı nörolojik belirtilerle kliniğe başvuran köpekler toksoplazmozis olarak tanımlanmıştır (Langoni ve ark. 2012). Hipoksi, mukuslu ishal ve taşipne görülen dört yaşlı dişi köpek, tedavinin başlamasından 10 gün sonra ölmüş, bu köpekte toksoplazmozisin *Leishmania braziliensis* ile birlikte seyrettiği saptanmıştır (Da Silva ve ark. 2015).

Oocyst veya doku kistleri verilerek deneysel olarak köpeklerde nadiren klinik toksoplazmozis oluşturabilmiştir (Janitschke ve ark. 1968, Miller ve ark. 1972, Dubey 1985, Lindsay ve ark. 1996). Köpeklere enfeksiyon öncesinde bağışıklık sistemini baskılayan kimyasallar uygulandığında toksoplazmozise yönelik klinik tablo şekillendiği rapor edilmiştir (Davidson 2000). Bunun yanı sıra intravenöz veya

intraperital *T. gondii* verilen köpeklerde de klinik toksoplazmozis şekillenmektedir (Dubey 1985). Ancak bu enfeksiyon şekli doğal bulaşma yolu değildir. Parenteral olarak tachyzoit inokule edilen köpeklerde iki hafta içerisinde toksoplazmozis gelişmiştir (Domingues ve ark. 1998, Silva ve ark. 2002). Enfekte köpeklerde anti-*T. gondii* IgM antikorlarının tespiti enfeksiyondan sonraki yedinci günde başlamış ve üç hafta süreyle devam etmiştir (Silva ve ark. 2002). Ancak oral yolla oluşan doğal enfeksiyonda köpeklerde klinik toksoplazmozis daha az bildirilmektedir (Dubey ve Beattie 1988, Lindsay ve ark. 1996).

Köpeklerde okuler toksoplazmozis nadir görülür. Enfekte köpeklerde episkleritis, skleritis, retinitis, gözün ön kamarasında üveitis, optik nöritis, siliyer epitel hiperplazisi (Dubey 1985, Bussanich ve Rootman 1985, Greene ve ark. 1985, Dubey ve ark. 2003, Dubey ve Lappin 2006), nekrotizan konjunktivitis (Swinger ve ark. 2009), ön göz kamarasında üveitis, endoftalmits ve korioretinitis (Wolfer ve Grahn 1996) izlenmiştir.

Köpeklerde kongenital toksoplazmozis şekillendiği yönünde bazı kanıtlar da mevcuttur (Bresciani ve ark. 1999, Bresciani ve ark. 2009). Gebe köpeklerde, oocyst ve tachyzoit ile enfeksiyon abort ve fetal ölümlere sebep olur (Dubey ve ark. 1989). 18 aylık gebe köpekte kongenital enfeksiyon tanımlanmıştır. Bu köpek klinik belirti göstermeyen seropozitif yavru doğurmuştur (Al Qassap ve ark. 2009). Brezilya'da 43 günlük köpek yavrusunda kasılma, körlük ve spontan ölüm gözlenmiş, anne köpekteki *T. Gondii* seropozitivitenin yavrularda görülen sistemik hastalık ile ilişkili olduğu ve bu durumun kongenital toksoplazmozis olduğu rapor edilmiştir (Headley ve ark. 2013).

Enfekte köpeklerde izlenen deri bulguları genellikle kortikosteroid tedavisini takiben veya transplantasyon sonrası bağışıklık sisteminin baskılanması ile ilişkilidir (Bernsteen ve ark. 1999, Webb ve ark. 2004, Pena ve ark. 2014, Oliveira ve ark. 2017). Şekillenen lezyonlar multifokal vaskülitis ve vasküler trombozlu eritematöz epidermal nodüller, pyogranülomatosis, nekrotizan dermatitis ve pannikülitis ile karakterizedir. Lezyonlarda sıklıkla parazite rastlanır. İki yaşlı sokak köpeğinde sahiplenilmesini takiben bir süre sonra kutanöz toksoplazmozis tanısı konulmuştur (Pena ve ark. 2014). *Neospora caninum*, köpeklerde kutanöz lezyonlar oluşturan diğer bir protozoon



parazit olduğundan bu yönlü klinik bulgularda ayırıcı tanıya dikkat edilmelidir (Dubey ve ark. 2017).

## 1.9. Köpeklerde Toksoplazmozisin Teşhis Yöntemleri

Köpeklerdeki klinik belirtilere bakılarak toksoplazmozisten şüphelenilse de tanıyı doğrulamak için bazı laboratuvar yöntemlerini kullanmak gerekir. Canlı hayvanlarda toksoplazmozis tanısı için kullanılan pek çok serolojik test vardır; Sabin-Feldman boya testi (SFDT), komplement fiksasyon testi (CF), indirekt hemagglütinasyon testi (IHA), enzim linked immunosorbent assay (ELISA), indirekt floresans antikör testi (IFAT) ve lateks agglütinasyon testi (LAT). Bunların arasında canlı parazit kullanılan SFDT, toksoplazmozis teşhisinde en spesifik ve hassas test olmasından dolayı hastalığın teşhisinde altın standart olarak kabul edilmiştir (Carlier ve ark 1980, Watson ve ark 1982).

Nekropsi esnasında köpeklerden alınan doku örneklerinden PCR yöntemi ile parazite ait DNA tespiti yapılır. Bunun yanı sıra hazırlanan histolojik doku örneklerinin immunohistokimyasal boyaması ile de hastalık teşhisi doğrulanır (Schatzberg ve ark. 2003, Dubey ve Lappin 2006).

Köpeklerdeki toksoplazmozise ait klinik bulgular neosporosisi andırmaktadır (Dubey 2010). Ekstremitelerde paraliz, özellikle arka ekstremitelerde hiperekstensiyon köpeklerdeki neosporosisinin önemli bir bulgusudur. Neosporosis esnasında yeni doğan köpek yavrularının ekstremiteleri genellikle doğumdan 3-6 hafta sonra etkilenir ve bir batında doğan tüm yavrularda hastalığa yönelik klinik belirtiler izlenmez (Dubey ve Lappin 2006). Bu sebeple nörolojik belirtiler gösteren köpeklerde ayırıcı tanıya dikkat etmek gerekir (Mineo ve ark. 2001). Ayırıcı tanıda canlı hayvanlara uygulanacak serolojik testler hastalık teşhisinde yardımcıdır (Silva ve ark. 2002). Ancak antijenleri birbirine oldukça benzeyen bu iki parazitin tespiti için uygulanan serolojik testlerde çapraz reaksiyon görülmesi sebebiyle (Lindsay ve ark. 1990, Silva ve ark. 2007) *N. caninum*'un 1988 yılına kadar *T. gondii* olarak yanlış teşhis edildiği belirlenmiştir (Silva ve ark. 2007). Doğal enfekte köpeklerde bu

parazitlerle miks enfeksiyon sebebiyle çapraz reaksiyonun değerlendirilmesi nispeten zordur.

### 1.10. Köpeklerdeki Toksoplazmozisin Zoonotik Önemi

*Toxoplasma gondii* hem insan hem de hayvanlar için önemli bir protozoondur (Havelaar ve ark. 2015). Dünya Sağlık Örgütü tarafından 2010 yılında 10,3 milyon (dünya çapında 7,4–14,9 milyon) vakayla gıda kaynaklı en önemli ikinci hastalık olarak bildirilmiştir (Torgerson ve ark. 2015).

Kediler, insanları ve diğer ara konak canlıları enfekte edebilen *T. gondii*'nin son konaklarıdır (Dubey ve Beattie 1988) İnsan, *T. gondii*'nin doku kistlerini barındıran ara konakların dokularını çiğ ya da yeteri kadar pişirmeden yiyerek veya son konak kedi dışkıyla çıkan ve doğada sporlanan oocystlerin bulaştığı su ya da gıdaları ağız yoluyla alarak enfekte olurlar (Dubey 1994). İnsanlar ve yaşamında onlara eşlik eden hayvanlar arasındaki özel ilişki sebebiyle aynı evde yaşayan bazen de aynı yatağı paylaşan insanlar bazı parazit hastalıkları bakımından risk altında bulunabilir (Paul ve ark. 2010). Köpekler bazı zoonotik parazitlerle enfekte olur, üstelik bu parazitlerin yaşam çemberi için önemli aktörlerdir. Bu özelliklerinden dolayı köpekler toksoplazmozis, leishmaniosis, echinococcosis gibi bazı hastalıklar bakımından doğrudan halk sağlığı riski oluştururlar (Frenkel ve ark. 1995, Lindsay ve ark. 1997, Etheredge ve ark. 2004, Guimaraes ve ark. 2009). Bununla birlikte insanlara *T. gondii* bulaştırılması bakımından kedilerin pet hayvanı olarak rolünün nispeten sınırlı olduğu bilinmektedir. Buna karşılık pet hayvanı olarak köpeklerin toksoplazmozisin epidemiyolojisindeki önemi tartışmalıdır (Meireles ve ark. 2004, Wei ve ark. 2016, Yan ve ark. 2016).

Köpekler toksoplazmozisin yaşam çemberinde farklı roller oynayabilirler (Frenkel ve ark. 1995, Meireles ve ark. 2004, Yan ve ark. 2016). Bu hayvanlar *T. gondii*'nin yaşam çemberinde ara konaktır. Bu sebeple köpeklerde parazit bağırsak evresi ve takibinde oocyst şekillenmesi göstermez. Ancak toksoplazmozisin, son konak olan ve dışkıyla parazite ait oocyst atan kedilerden ziyade köpeklerle yakın temas halinde olan insanlarda daha sık görülüyor olması köpeklerin enfeksiyon kaynağı olarak

önemine dikkat çekmektedir (Lindsay ve ark. 1997). *Toxoplasma gondii*'nin yaşam çemberinde köpekler ara konak olmasından ziyade mekanik vektör olarak görev almaktadır. Bu konuyla ilgili olarak yapılan bir çalışma kapsamında dışkı bakışı yapılan 24.089 köpeğin ikisinin dışkisından canlı *T. gondii* oocysti izole edilmiş, bu köpeklerin muhtemelen *T. gondii* ile enfekte olmuş kedi dışkısını yedikleri ve parazite ait oocystlerin köpeğin sindirim kanalından canlılığını yitirmeden geçtiği belirlenmiştir (Schaes ve ark. 2005). Bu sebeple köpekler insanlar için *T. gondii* enfeksiyonları bakımından potansiyel bir risk faktörüdür (Lindsay ve ark. 1997).

Parazite ait oocystler doğada sporlanmasını takiben ara konak canlılar için enfeksiyon oluşturabilir. Sporlanma için ortamın sıcaklık ve nemi oldukça önemlidir (Lindsay ve ark. 1968). Henüz sporlanmamış *T. gondii* oocystleri içeren kedi dışkısı üzerinde yuvarlanan köpeklerin kılları/derileri üstüne yapışan oocystler burada sporlanmamaktadır. Köpeklerin derilerinin sıcaklığı ve nemi oocystlerin sporlanması için yeterli değildir (Lindsay ve ark. 1997).

Köpek eti bazı bölgelerde insan gıdası olarak tüketilmektedir. Toksoplazmozisin yaşam çemberinde ara konak olan köpeklerin dokularında parazite ait doku kistlerinin olduğuna dair bilgiler vardır (Tenter 2009). Köpek eti tüketilen bölgelerde hastalığın insanlar arasında yayılmasında epidemiyolojik olarak önem taşıdığı düşünülmektedir (Ayinmode ve ark. 2015).

### **1.11. Köpeklerde Toksoplazmozisin Tedavisi**

*Toxoplasma gondii*'nin doku kistlerine etkili ilaç henüz mevcut değildir (Davidson 2000). Klindamisin, köpek ve kedilerde toksoplazmozis tedavisinde tercih edilmektedir (Greene ve ark. 1985, Davidson 2000, Dubey ve Lappin 2006). Bu ilaç 10-20 mg/kg dozda dört hafta boyunca uygulanır (Dubey ve Lappin 2006). *Toxoplasma gondii*'ye karşı etkili olduğu bildirilen diğer ilaçlar arasında primetamin / sülfonamid kombinasyonları ile doksisisiklidir (Morris ve Kelly 1992, Davidson 2000, Dubey ve Lappin 2006). Ponazuril, köpekler ve kediler için kullanımı onaylanmamış olmasına rağmen, atlarda ve farelerde toksoplazmozisin tedavisinde etkili olduğu bulunmuştur (Mitchell ve ark. 2004). Toksoplazmozise bağlı keratokonjunktivitis ve

pigmenter keratitisi gelişmiş bir köpek, topikal anti-inflamatuar ve bağışıklık sistemini destekleyen ilaçlar kullanılarak tedavi edildiği bildirilmiştir (Regnier 2007).

### **1.12. Köpeklerde Doğal Bağışıklık**

Geçmişten bugüne canlılar, kendilerini aynı ortamı paylaştıkları patojenlerden korumak zorundadır. Bu amaçla çeşitli stratejilere sahip bağışıklık mekanizmaları geliştirilmiştir. Tek hücreli organizmalar, restriksiyon endonükleazları, bazı antimikrobiyal peptitler, fagositoz ve RNA interferensi gibi bazı mekanizmalara sahiptir (Sioud 2007). Buna karşılık çok hücreli organizmalarda bu konuda özelleşmiş bazı bağışıklık sistemi hücreleri bulunur. Bu hücreler; vücuda giren yabancı hücreleri tanıyıp öldürmesinin yanı sıra hasara uğramış, yaşlanmış, enfeksiyon veya kansere bağlı yapısı değişmiş kendi hücrelerini de ortadan kaldıracak hale gelmiştir. Bu özelleşmiş bağışıklık hücrelerinin yanı sıra vücutta üretilen birçok molekül (sitokinler ve kemokinler) de bu hücreler ile iş birliği yapar. Çok hücreli organizmalarda bağışıklık; doğuştan gelen ve sonradan kazanılan olmak üzere iki çeşittir. Bununla birlikte bunlar kesin bir sınırla birbirinden ayrılmaz (Dittmar ve ark. 2006). Canlının vücuduna giren patojene karşı oldukça hızlı bir savunma sağlayan doğal bağışıklık sistemi çeşitli hücreler (nötrofil, makrofaj, mast hücreleri, katil ve dendrik hücreler) ile çok sayıda molekülden oluşur (Kumar ve Sharma, 2010, Mesa ve Vasques, 2013). Organizmada kazanılmış bağışıklık gelişebilmesi için öncelikli olarak vücuda giren antijenlerin bağışıklık sistemi hücreleri tarafından tanınması gerekir. Gelecekte, kazanılmış bağışıklık konusunun daha iyi anlaşılabilmesi için doğuştan gelen kazanılmış bağışıklık molekülleri ve hücrelerinin öncelikli olarak anlaşılması gerekecektir (Zänker 2008).

### **1.13. Polimorfonükleer Lökositler**

Beyaz kan hücresi olan polimorfonükleer lökositler (PMN), granüler lökosit veya granülosit olarak da adlandırılır. PMN; nötrofil, eozinofil ve bazofil isimleri verilen granülositik hücrelerden oluşmaktadır. Bu hücreler taşıdıkları çekirdeklerin şekilleri ve sitoplazmik görünümleri ile birbirinden ayrılmaktadır. PMN'nin büyük kısmını,

sayısı hayvanın türüne bağlı değişmekle birlikte nötrofiller oluşturmaktadır (Kaplan ve Radic 2012). Memeli nötrofilleri genellikle iki- beş arasında değişen sayıda lopluk çekirdeğe sahiptir.

### 1.13.1. Nötrofillerin Kökeni

Nötrofiller kemik iliğinde yaklaşık olarak dakikada 7 milyon gibi bir sayıda, 4-6 gün içinde üretilir (Rosales 2018). Kan dolaşımına salınan nötrofiller doku boşlukları, solunum, sindirim veya ürogenital sistemde bulunan organların epiteliyal yüzeylerine ulaşır (Rebar ve ark. 2001). Dolaşımdaki nötrofilin ömrü 3-12 saat ile 1-2 güne kadar değişebilir. (Kruger ve ark. 2015) Dokunun herhangi bir sebeple yaralanması veya herhangi bir patojenle istilası, nötrofillerin olgunlaşmasını yöneten koloni uyarıcı faktörlerin üretimi ve salgılanmasını sağlar. Böylelikle kemik iliğinde henüz yeterince olgunlaşmamış nötrofiller kan dolaşımına salınır (Rebar ve ark. 2001).

Granulopoezis, yani kemik iliğinde granulositlerin oluşumu ve gelişimi esnasında kök hücreler, granüositik serilerdeki en erken tanımlanan hücre olan myeloblastlara farklılaşır. Myeloblastların bölünmesi ve farklılaşması sonucunda progranüosit ve miyelosit nesilleri gelişir. Daha sonra sırasıyla metamyelositler, bant nötrofil ve parça çekirdekli nötrofiller şekillenir (Rebar ve ark. 2001). Dolaşımdaki nötrofiller tam kan sayımı esnasında diğer kan hücreleri ile beraber sayılabilir. Marjinal nötrofil havuzunu ise özellikle küçük damarlar ile kılcıl damar endoteline aralıklı olarak yapışmış nötrofiller oluşturur, bu nötrofiller tam kan sayımı esnasında sayılmaz. Köpeklerde kan dolaşımında bulunan nötrofillerin, marjinal nötrofil havuzunda bulunan nötrofillere oranı genelde 1: 1'dir (Rebar ve ark. 2001).

Nötrofillerin kan dolaşımından dokulara göçü rastgele gerçekleşir ve tek yönlüdür. Herhangi bir yangı bölgesinde görev almayan nötrofiller genelde apoptosis yolu ile ortadan kaldırılır. Buna karşılık yangı bölgesinde görevli iseler makrofajlar tarafından fagosite edilir (efferositosis) (Timar ve ark. 2013). Stres veya enfeksiyon gibi bazı durumlarda kan dolaşımındaki nötrofillerin sayısı artar (Rosales 2018). Yangı

bölgesinde şekillenen sitokinler ve bazı bakteriyel ürünler ortamdaki nötrofillerin ömrünü uzatır (Mayadas ve ark. 2014).

### 1.13.2. Nötrofillerin Görevi

Nötrofiller, enfeksiyöz nitelikteki patojenlere (parazit, bakteri ve virüs) karşı vücudun savunmasında merkezi bir rol oynar. Yangı bölgesinde; komplemanın aktivasyonu sonrası açığa çıkan protein parçaları, fibrinolitik faktörler, lökosit ve trombositlerin oluşturduğu bazı kemotaktik ürünler şekillenir ve bu kimyasallar nötrofilleri bu bölgeye çeker (Kumar ve Sharma, 2010). Yangı bölgesinde damar geçirgenliğini artmasına bağlı olarak damardan ayrılan nötrofiller yangı bölgesine ulaşan ilk hücrelerdir (diapedezis ve kemotaksis yolu ile) (Rebar ve ark 2001). Bölgeye ulaştıklarında bağışıklıkta rol oynayan diğer hücelere organizmaya giren patojen hakkında sinyal gönderirler (Papayannopoulos ve Zychlinsky 2009, Mesa ve Vasques 2013).

Nötrofil vücuda giren patojenle farklı yollarla savaşabilecek silahlarla donatılmıştır (Papayannopoulos ve Zychlinsky 2009). Bunlardan ilki nötrofil içinde “granül” olarak tanımlanan özel bölmelerde depolanan enzim ve kimyasallardır. Bu moleküller fagosite edilerek nötrofil içine alınan patojen üzerine etkilidir (Papayannopoulos ve Zychlinsky 2009, Mesa ve Vasques. 2013). Granül içinde bulunan bu enzim ve kimyasallar aynı zamanda organizmanın dokuları için de toksik niteliktedir. Bu granüller içerikleri yönünde gruplara ayrılır (primer, sekonder ve tersiyer granüller). Primer granüller; myeloperoksidaz (MPO), nötrofil elastaz (NE), ve katepsin G gibi bazı enzim ve kimyasalları taşır (Guimaraes-Costa ve ark 2012). Sekonder granüller; pentraksin ve laktoferrin (Guimaraes-Costa ve ark. 2012), tersiyer granüller ise gelatinaz ve peptidoglikan-bağlayan protein taşımaktadır (Mesa ve Vasquez, 2013). Nötrofil yukarıda adı geçen enzim ve kimyasallar dışında bazı kemokinler, anjiyogenik ve fibrogenik faktörler, tümör nekrosis faktör (TNF) süperailesinden bazı sitokinleri de üretebilir. Ayrıca nötrofil içinde şekillenen respiratorik yanma esnasında reaktif oksijen üretiminden sorumlu olan nikotinamid

adenin dinükleotid fosfat (NADPH) ve nitrit oksidaz tip 2 (NOX2) olarak adlandırılan bazı enzimatik komplekslere de sahiptir (Mesa ve Vasquez, 2013).

Nötrofillerin çeşitli stratejiler kullanarak patojeni ortadan kaldırması bu hücreleri doğal bağışıklığın önemli bir unsuru haline getirir (Mesa ve Vasquez, 2013). Nötrofilin patojenle karşılaştığında uygulandığı stratejilerinden birisi fagositozistir (Papayannopoulos ve Zychlinsky 2009). Nötrofil oldukça büyük partikülleri (patojeni) fagosite edebilir. Patojen, nötrofilin yüzeyinde yer alan çok sayıda reseptöre bağlanır ve bunu takiben bir fagozom şekillendirir, fagozom aracılığıyla nötrofilin içine patojen alınır. Fagozom içine alınan patojen iki yol kullanılarak yok edilir (non-oksidatif ve oksidatif mekanizmalar). Non-oksidatif öldürme mekanizması esnasında nötrofil içindeki granüller fagozom ile birleşir ve granülde bulunan moleküller fagozoma boşaltılır. Oksidatif öldürme mekanizmasında ise reaktif oksijen ürünlerinin (ROS) şekillenmektedir (Guimaraes-Costa ve ark. 2012).

Degranulasyon yöntemi ile nötrofil; enfeksiyon bölgesinde bulunan patojenler üzerine granül içeriklerini boşaltarak etkisiz hale getirmeye çalışır. Bu moleküller aynı zamanda konak dokusu üzerinde de zarar veren yıkımlayıcı etkiye sahiptir (Guimaraes-Costa ve ark. 2012).

### **1.13.3. NETosis**

Nötrofillerin patojenle mücadelede kullandığı diğer bir savunma stratejisi ise NETosistir (Brinkmann ve ark. 2004). NETosis esnasında vücutta patojenle ya da bazı moleküllerle karşılaşan nötrofilde çekirdek ve granüler içerikler birbiriyle karışır ve bu karışım hücre dışı alana atılır (hücre dışı tuzaklar=NETs) (Branzk ve Papayannopoulos 2013). Hücre dışı tuzakların nötrofiller tarafından şekillendirildiği belirlenmiş olsa da zaman içinde bu yapıların diğer granulositik hücrelerce şekillendirildiği de tespit edilmiştir (eozinofil, mast hücreleri, tavuklarda bulunan heterofiller, makrofaj ve monositler) (Kaplan ve Radic 2012; Yousefi ve Simon 2016). Hücre dışı tuzak yapısının omurgasını oluşturan DNA'nın nötrofildeki en önemli

kaynağı çekirdektir. Bununla birlikte granulositik hücrelerde bulunan mitokondriler de hücre dışı tuzaklardaki DNA'nın kaynağı olabilir. Tüm granülositik hücreler (nötrofil, eozinofil, bazofil) hücre dışı tuzak şekillendirebilmek adına mitokondriyel DNA'yı salar. Bu şekillenen ağsı yapılar bakterileri kuşatabilir ve onları öldürebilir. Aktivasyonu takiben mitokondriyal DNA salınımı ve hücre dışı tuzak şekillendirme reaksiyonu lenfosit ve monositler de de görülür. Ancak bu yapılar antibakteriyel proteinleri taşımadıkları için bu ağların antibakteriyel özellikleri yoktur (Yousefi ve ark. 2019).

NETosis reaksiyonu; sığır, koyun ve keçi gibi ruminant hayvanlardan (Munoz Caro ve ark. 2014, Silva ve ark. 2014, Pisanu ve ark. 2015, Yıldız ve ark. 2017), eşekten (Yıldız ve ark. 2019), kedi ve köpek gibi karnivor canlılardan (Wardini ve ark. 2010, Jeffery ve ark. 2015, Sursal ve ark. 2017), tavuktan (Chuammitri ve ark. 2009), fareden (Abi Abdala ve ark. 2011), balık, yunus ve karides gibi denizde yaşayan canlılardan (Palic ve ark. 2007, Koiwai ve ark. 2016, Villagra-Blanco ve ark. 2017b) bildirilmiştir. NETosisin *in vitro* (Wardini ve ark. 2010, Munoz Caro ve ark. 2014, Jeffery ve ark. 2015, Sursal ve ark. 2017, Yıldız ve ark. 2019) ve *in vivo* geliştiğine dair bilgiler mevcuttur (Baker ve ark. 2008, Abi Abdala ve ark. 2011, Munoz Caro ve ark. 2016).

NETosis reaksiyonu esnasında; patojenle karşılaşmış olan nötrofilde önce antimikrobiyal nitelikte ve hücre dışı tuzakların şekillenmesini tetikleyen ROS açığa çıkar. Granüler içerikte bulunan NE ve MPO çekirdeğe iletilir, bu aşama nötrofilin çekirdeğinde bulunan histonun modifiye olması sağlanır. Tipik loplu formunu kaybeden çekirdeğin membranı şişer. Nötrofilin taşıdığı granüllerin membranları parçalanır. Nihayetinde çekirdek, sitoplazmik ve granüler içerikler nötrofilin içinde birbiri ile karışır. Nötrofilden hücre dışı alana, bulut benzeri hücre dışı tuzaklar çıkar (bu tuzaklar nötrofilin 10-15 katı büyüklüğündeki bir alanda yayılır) (Papayannopoulos ve Zychlinsky 2009, Yıldız 2016). Elektron mikroskobu ile 15-17 nanometre çapında iplikçikler şeklinde görülen hücre dışı tuzakların omurgasını DNA ve histonlar (H1, H2A, H2B, H3, H4) oluşturmaktadır, bu iplikçikler üzerinde yaklaşık 50 nanometre çaplı granül proteinleri izlenir (Manda ve ark. 2014). Hücre dışı tuzakları oluşturan elementler Çizelge 1.4'te görülmektedir.



Çizelge 1.4. Hücre Dışı Tuzakların Yapı Taşları (Nötrofil İçerikleri) (Mesa ve Vasquez, 2013)

<b>Hücre Dışı Tuzakların Yapı Taşları (Nötrofil İçerikleri)</b>		
<b>Nükleer İçerik</b>	DNA	
	Histones	
<b>Granüler İçerik</b>	<b>Primer Granül</b>	Myeloperoksidaz
		Katepsin G,
		Nötrofil Elastaz
	<b>Sekonder Granül</b>	Laktoferrin
		Pentraksin
	<b>Tersiyer granül</b>	Gelatinaz
		Peptidoglikan-bağlayan protein
<b>Sitoplazmik İçerik</b>	Kalprotektin	
	Katalaz	

NETosis, patojenle mücadelede nötrofillere bazı avantajlar sağlamaktadır (Branzk ve Papayannopoulos 2013). NETosis esnasında şekillenen hücre dışı tuzaklar aracılığıyla nötrofiller enfeksiyon bölgesinde patojenler etrafında fiziksel bir sınırlama yapmaktadır. Böylelikle aynı zamanda konak dokuları için de yıkıcı etkiye sahip granüler moleküller belli bir alanda etki göstermiş olacak ve konak dokusu üzerindeki olumsuz etkisi nispeten sınırlı bir alanda görülecektir. Enfeksiyon bölgesinde hücre dışı tuzaklar aracılığıyla yapılan bu fiziksel sınırlama granül içeriklerinin birbiri ile sinerji yapmasını da kolaylaştıracaktır, böylelikle patojen üzerine etkinlikleri de artacaktır. Mikroorganizmaların enfeksiyon bölgesinde fiziksel olarak sınırlandırma çabası onların sistemik olarak yayılmasını da engelleme yönünde bir girişimdir (Papayannopoulos ve Zychlinsky 2009, Yıldız 2016).

Bugün nötrofilin üç farklı yol (fagositozis, degranulasyon ve NETosis) kullanarak vücuttaki patojeni etkisiz hale getirmeye çalıştığı bilinmektedir. Patojenle karşılaşan nötrofilin önce hangi yolu kullandığı tam olarak belirlenememektedir. Bazı araştırmacılar patojenle karşılaşan nötrofilin sahip olduğu savunma stratejilerini sırayla kullandığını ileri sürmüştür (Kaplan ve Radic 2012). Bu görüşe göre; nötrofil patojenle karşılaşmasını takiben ilk birkaç dakika içinde fagositozis ile ortamdaki patojenleri ortadan kaldırmaya çalışır. On dakika sonra granüler içerikler hücre dışı alana bırakılır

(degranulasyon). Daha sonra NETosis süreci başlar (Kaplan ve Radic 2012). Bu görüşte henüz açıklanması gereken noktalar vardır: patojenin fagosite eden nötrofilde şekillenen NETosisi takiben nötrofilin bütünlüğünün bozulması fagozomlarda tutulan patojeni hücre dışı alana serbest bırakacaktır. Bu sebeple fagositozis ile patojeni hücre içine alan nötrofilin bu olayı takiben NETosis prosesine gireceği düşünülmemektedir. Bu sebeple nötrofillerin patojenle karşılaştığında fagositosis, degranulasyon ve NETosis stratejilerini sırayla şekillendiğine dair görüş kabul görmemiştir. Diğer bazı araştırmacılar ise nötrofilin bazı alt gruplarının olduğunu, bazılarının fagositosis, bazılarının ise NETosis ile görevli olduğunu ileri sürmüştür (Manda ve ark. 2014).

Vücutta iki farklı NETosis şekillendiği belirlenmiştir; suisidal NETosis ve vital NETosis (Manda ve ark. 2014). Suisidal NETosis esnasında vücuttaki patojenin direkt uyarımı sonucunda nötrofildeki çekirdek ve granülleri saran membran yapıları gözden kaybolur, içerikler birbiri ile karışarak hücre dışı alana yayılır (2-4 saatte) (Papayannopoulos ve Zychlinsky 2009). “*Hücre sel kamikaze*” olarak adlandırılan bu reaksiyon yavaş gelişmektedir. NETosisi takiben nötrofil öldüğü için kemotaksis ve fagositoz gibi fonksiyonlar yapamaz. Vital NETosis sürecinde ise tüm reaksiyon oldukça kısa bir sürede tamamlanır (5-60 dakikada). Bu reaksiyonda nötrofilin ölümü şekillenmez. Nötrofilin çekirdeğinde bulunan DNA çekirdek zarından sitoplazmaya doğru tomurcuklanır ve şekillenen hücre dışı tuzaklar nötrofilin hücre zarı yırtılmadan ekstrasellüler alana yayılır. Vital NETosis şekillenmesini takiben çekirdeği gözden kaybolan nötrofil, kemotaksis ve fagositozis fonksiyonlarını sürdürebilir (Manda ve ark. 2014).

Enfeksiyon yerine gelen nötrofiller hücre dışı tuzaklar aracılığıyla patojenlerin organizmaya yayılmasını engelleyerek ve onları öldürerek enfeksiyonları yönetir (Guimaraes-Costa ve ark. 2012, Simon ve ark. 2013). Hücre dışı tuzakların antimikrobiyal etkisini yapısını oluşturan nötrofile ait DNA, granüler moleküller (MPO ve NE), histonlar ve bazı sitoplazmik proteinler (laktoferrin ve katapsinler) oluşturur (Papayannopoulos ve Zychlinsky 2009, Kumar ve Sharma 2010). Patojenle karşılaşan nötrofil NETosis esnasında önemli miktarda ROS üretir. Bu kimyasal aynı zamanda patojenlere de zarar verir. Nötrofil patojenle mücadele ederken non-oksidatif faktörleri (MPO, histonlar, defensinler, katepsinler, bakteriyel permeabilite arttırıcı protein ve katyonik serin proteazlar) de kullanır (Kaplan ve Radic 2012). Bu faktörler

patojenin hücre duvarını ya da membranını parçalayarak yok eder veya bölünmesini engeller (Hahn ve ark. 2013, Nel ve ark. 2016).

Hücre dışı tuzakların pek çok bakteri ve bazı mantarlara karşı şekillendiği bildirilmiştir. Bu etkenlere ilaveten HIV virusuna karşı da organizmada gelişen savunmaya katılır. Nötrofillerin parazitlere karşı hücre dışı tuzak oluşturduğu ilk kez 2008 yılında *Plasmodium falciparum*'dan bildirilmiştir (Baker ve ark. 2008). Hücre dışı tuzak reaksiyonlarının sıtma patogenezinde rolü olduğu belirtilmiştir (Baker ve ark. 2008). Bazı *Leishmania* ve *Eimeria* türlerinin, *Besnoitia besnoiti*, *Cryptosporidium parvum*, *Entamoeba histolytica*, *Trichomonas vaginalis*, *Neospora caninum* ve *T. gondii*'ye karşı çeşitli konakların PMN'inde hücre dışı tuzaklar gelişmektedir (Guimaraes-Costa ve ark. 2009, Behrendt ve ark. 2010, Gabriel ve ark. 2010, Abi Abdala ve ark. 2011, Munoz Caro ve ark. 2014, Silva ve ark. 2014, Avilla ve ark. 2016, Wei ve ark. 2016, Yildiz ve ark. 2017, Villagra-Blanco ve ark. 2017a, Fei ve ark. 2018). Bu protozoonların yanı sıra *Strongyloides stercoralis* (Bonne-Annee ve ark. 2014), *Schistosoma japonicum* (Chuah ve ark. 2014), *Haemonchus contortus* (Munoz Caro ve ark. 2015), *Ostertagia ostertagi* (Mendez ve ark. 2018), *Angiostrongylus vasorum*, *Aelurostrongylus abstrusus* and *Troglostrongylus brevior* (Lange ve ark. 2017), *Brugia malayi* (McCoy ve ark. 2017) ve *Dirofilaria immitis* (Munoz Caro ve ark. 2018)'in de NETs oluşumunu tetiklediği bildirilmiştir.

Konağın çeşitli dokuların hücrelerinin içinde yaşayan protozoonlar da hücre dışı tuzakları şekillendirmektedir (Behrendt ve ark. 2010, Gabriel ve ark. 2010, Abi Abdala ve ark. 2011, Munoz Caro ve ark. 2014, Silva ve ark. 2014, Wei ve ark. 2016, Villagra-Blanco ve ark. 2017a, Yildiz ve ark. 2017). Bu protozoonlar, sadece konağa ilk girişleri esnasında yerleşmeleri için uygun hücreleri arama safhası ve eşeysiz çoğalma esnasında çoğaldığı hücreyi patlattığı dönem dışındaki gelişimlerini zorunlu olarak hücre içi gerçekleştirir (Kreier, 1993). NETosis reaksiyonu ile hücre dışına çıkan parazitlerin nötrofiller tarafından etkisiz hale getirilmesi, buna bağlı olarak yeni hücrelerin enfeksiyonunun engellenmesi sağlanmakta, sonuçta vücutta parazit sayısı azaltılmaya çalışılmaktadır (Papayannopoulos ve Zychlinsky 2009, Hahn ve ark. 2013, Hermosilla ve ark. 2014).

*Toxoplasma gondii*'nin insan dışında sığır, koyun, kedi, eşek, fare, fok ve yunuslara ait PMN'de hücre dışı tuzak gelişimini sağlar (Abi Abdala ve ark. 2011,

Reichel ve ark. 2015, Yildiz ve ark. 2017, Sursal ve ark. 2017, Yildiz ve ark. 2019, Imlaua ve ark. 2020). Bu doktora tezi ile *in vitro* ortamda *T. gondii* tachyzoitleri ile bir araya getirilen köpek PMN'de şekillenen hücre dışı tuzak yapılarını arařtırmak amaçlanmıřtır. Hücre dışı tuzakların řekillenmesinde parazit konsantrasyonu ile inkubasyon süresi etkisinin belirlenmesi hedeflenmiřtir. Ayrıca *T. gondii*'ye karřı řekillenen hücre dışı tuzaklarda ROS, MPO ve NE aktivitelerinin tespit edilmesi amaçlanmıřtır.



## 2. GEREÇ VE YÖNTEM

### 2.1. Sarf ve Kimyasal Malzemeler

Serolojik pipet, steril reaksiyon tüpü, portüp, penset, lam, poly-L-lysin kaplı lamel, sitratlı kan alma tüpü, pipet tabancası, otomatik pipetler, mikrosantrifüj tüpü, steril cam şişe, pipet uçları, 96 kuyucuklu polistren mikrotitrasyon pleyti, kurutma kağıdı, parafilm, Neubauer sayım kamarası, PBS-EDTA (%0,02), RPMI-1640 (Sigma), Hank's Balanced Salt Solusyonu (Sigma), PMA (Sigma-Aldrich), Percoll (Sigma-Aldrich), Trypan blue boya (Sigma), Diff Quick boya (Bio Optica, Italy), Sytox Green boya (Invitrogen), Micrococcal nuclease (NEB), Anti-histon (H3) monoclonal antikoru (Santa Cruz, sc-374669), Anti-myeloperoksidase monoclonal antikoru (Santa Cruz, sc-52707), Anti-neutrophil elastase monoclonal antikoru, (Santa Cruz, sc-55548). FITC işaretli IgG<sub>1</sub>, 2',7'-Dichlorofluorescein diacetate (Sigma Aldrich), Amplex Red Hydrogen Peroxide/Peroxidase Assay Kit (Invitrogen), MeoSuc-Ala-Ala-Pro-Val-chloromethyl-ketone (Sigma-Aldrich), 5-(and-6)-carboxyfluorescein diacetate *N*-succinimidyl ester (CellTrace CFSE Cell Proliferation Kit, Invitrogen).

### 2.2. Cihazlar

Işık mikroskobu (Leica DM750), Karbondioksitli inkubatör (Nüve MN120), santrifüj (Thermo Scientific, SL 16R), fluorometre (Fluoroscanner Ascent FL, Thermo Scientific), tip II biyogüvenlik kabini (Nüve EC160), floresans mikroskop (Leica IL Led Fluo), hassas terazi, ultra saf su cihazı, ısıtıcılı blok, buzdolabı, derin dondurucu, su banyosu, sterilizatör, pH metre.

### 2.3. Etik Kurul

Çalışma için gerekli Etik Kurul izni Kırıkkale Üniversitesi Hayvan Denepleri Yerel Etik Kurulu'ndan alınmıştır (Toplantı tarihi: 06.09.2017, Karar no: 17/32).

### 2.4. Yöntem

Çalışmalar tip II biyogüvenlik kabininde yürütülmüştür. Tüm ekipman ve solusyonlar steril edilmiştir. Denepler farklı zamanlarda üç defa tekrarlanmıştır.

### 2.5. *Toxoplasma gondii* Tachyzoitleri

Türkiye Halk Sağlığı Kurumu bünyesinde yer alan Parazitoloji Laboratuvarı'nda toksoplazmozis teşhisinde Sabin Feldman Boya Testi rutin olarak uygulanmaktadır. Bu testte canlı antijen olarak kullanılan *T. gondii* farelerde pasajlanarak sürdürülmektedir. Çalışmada kullanılan tachyzoitler bu amaçla enfekte edilen fare peritonunun serum fizyolojik ile yıkanması sonrasında elde edilmiştir. Tachyzoit süspansiyonundan otomatik pipetle alınan örnekler Neubauer kamarası kullanılarak ışık mikroskobu kullanılarak sayılmıştır (Leica DM750). Bu sayı, sulandırma oranı ile çarpılarak tachyzoit süspansiyonunun ml'sinde bulunan parazit sayısı belirlenmiştir. Bu süspansiyon, deneyde kullanılacak oranlarda RPMI-1640 kullanılarak sulandırılmıştır.

## 2.6. Venöz Kandan PMN İzolasyonu

Klinik olarak sağlıklı görünümüne sahip beş köpeğin (1 yaşından büyük) *Vena cephalica*'sından antikoagülanlı tüpe 5 ml kan örneği usulüne uygun biçimde alınmıştır. Venöz kandan PMN izolasyonu Sursal ve ark. (2017)'ına göre yapılmıştır. Bunun için Percoll stok solüsyonundan HBSS kullanılarak Percoll dilüsyonları hazırlanmıştır (%45, %54, %63 ve %72). En yoğun Percoll dilüsyonundan (%72) başlayarak alınan ikişer ml'lik Percoll dilüsyonları kapaklı steril polistren santrifüj tüpüne tabaka olacak biçimde yerleştirilmiştir. Köpek venöz kan örnekleri PBS-EDTA (%0,02) kullanılarak 1:1 oranında sulandırılmıştır. Bu işlemi takiben en üstteki Percoll dilüsyonunun (%45) üzerine dikkatlice yerleştirilmiştir. Tüpler oda sıcaklığında 35 dakika süreyle santrifüj edilmiştir (500 x g). Santrifüjten sonra tüplerdeki %63 ve %72 Percoll dilüsyonları arasında biriken hücreler steril pastör pipeti aracılığıyla çekilmiş ve steril kapaklı polistren santrifüj tüplerine alınmıştır. Bu tüpler + 4° C'de 10 dakika süreyle santrifüj edilmiş (300 x g), daha sonra süpernatant kısmı çekilerek uzaklaştırılmıştır. Steril ultrasaf su eklenerek tüpteki sedimentte bulunan eritrositler parçalanmış ve hemen HBSS (10x) eklenerek tüplerin içindeki osmolarite düzenlenmiştir. Santrifüj işlemi sonrasında pelet RPMI-1640 (without phenol red, Sigma) ile sulandırılmıştır.

## 2.7. İzole Edilen PMN'in Sayımı ve Canlılık Oranının Belirlenmesi

Köpek venöz kanından izole edilen PMN süspansiyonu içindeki hücre sayısını belirlemek için otomatik pipetle örnek mikrosantrifüj tüplerine yerleştirilmiş ve RPMI-1640 ile 1:10 olacak şekilde sulandırılmıştır. Neubauer kamarasına yerleştirilen PMN:RPMI-1640 süspansiyonu ışık mikroskobu altında sayılmıştır. Elde edilen sayı

sulandırma oranı ile (x10) çarpılarak izole edilen peletteki toplam PMN sayısı bulunmuştur.

Elde edilen PMN'nin canlı olup olmadığının belirlenmesinde Trypan blue solüsyon ile boyama yapılmıştır. Bunun için peletten alınan PMN örnekleri ile trypan blue solüsyonu (1:1) steril mikrosantrifüj tüpleri içerisine alınmıştır. Mikropipetle alınan boyalı PMN örnekleri Neubauer kamarası içine yerleştirilmiş ve ışık mikroskobu kullanılarak boya alıp almaması yönünden incelenmiştir. Boya alan hücreler (mavi renkte) ölü olarak değerlendirilmiştir. İzole edilen peletteki PMN'nin canlılık oranı; Neubauer kamarasında rastgele seçilen 10 mikroskobik sahada boya almayan hücrelerin tüm hücre sayısına oranlanması sonucunda belirlenmiştir.

## **2.8. İzole Edilen PMN'te Nötrofil Oranının Belirlenmesi**

İzole edilen PMN süspansiyonundan mikropipetle alınan örnekler temiz lamalar (beş adet lam) üzerine yayılmıştır. Havada kurutulduktan sonra metil alkol kullanılarak tespit işlemi yapılmıştır. PMN içerisindeki nötrofil oranını saptamak amacıyla Diff-Quick boya solüsyonu ticari firmanın belirttiği şekilde yapılmıştır. Boyama işlemi tamamlandıktan sonra lamalar ışık mikroskobu ile incelenmiş ve rastgele seçilen 10 sahada mor renkli parçalı çekirdekli olarak boyanan nötrofiller ile sahadaki tüm polimorfonükleer hücreler sayılmış ve izole edilen PMN süspansiyonunda nötrofil oranı hesaplanmıştır.

## **2.9. Hücre Dışı Tuzak Gelişimine Farklı Tachyzoit Yoğunluğunun Etkisi**

RPMI-1640 kullanılarak  $1 \times 10^5 / 100 \mu\text{l}$  olacak şekilde sulandırılan PMN ile  $1 \times 10^5 / 100 \mu\text{l}$  (1:1),  $2 \times 10^5 / 100 \mu\text{l}$  (1:2) ve  $3 \times 10^5 / 100 \mu\text{l}$  (1:3) konsantrasyonda sulandırılan



tachyzoitler ayrı steril reaksiyon tüplerine yerleştirilmiştir. Çalışmada phorbol 12-myristate 13-acetate (PMA) (50 nM) ile uyarılmış köpek nötrofilleri pozitif kontrol olarak kullanılmıştır. Tüpler (deney ve kontrol) 37°C'ye ayarlanmış inkubatörde 60 dakika süreyle tutulmuştur (%5'lik CO<sub>2</sub> ortamında). Bu süre bitiminde PMN ve tachyzoit kültürleri içeren tüplere Micrococcal nükleaze (5 U) konulmuş ve inkubasyon işlemine aynı koşullar altında 15 dakika daha devam edilmiştir. Daha sonra tüpler beş dakika süreyle santrifüj edilmiştir (300 xg). Santrifüjden alınan tüplerdeki süpernatant otomatik pipet kullanılarak polistren mikrotitrasyon pleytin kuyucuklarına (her bir tüpten iki ayrı kuyucuğa) yerleştirilmiş ve üzerine Sytox Green (5 µM) ekstrasellüler DNA boyası eklenmiştir. Karanlık ortamda 15 dakika süreyle bekletilen pleytte açığa çıkan ekstrasellüler DNA fluorometre kullanılarak ölçülmüştür (460 nm eksitasyon/538 nm emisyon).

## **2.10. Hücre Dışı Tuzak Gelişiminde Farklı İnkubasyon Sürelerinin Etkisi**

RPMI-1640 ile  $1 \times 10^5$  / 100 µl olacak şekilde sulandırılan köpek PMN'i ile tachyzoitler (1:1, 1:2 ve 1:3 konsantrasyonda olacak şekilde) steril hale getirilmiş polystren reaksiyon tüpleri içerisine dikkatlice yerleştirilmiştir. PMA (50 nM) eklenmiş köpek nötrofilleri pozitif kontrol olarak kullanılmıştır. Bu aşamada üç farklı inkubasyon süresi (30, 60 ve 120 dakika) için ayrı deney ve kontrol grupları oluşturulmuştur. Tüpler (deney ve kontrol), %5'lik CO<sub>2</sub> içeren inkubatörde (37°C'de) farklı sürelerde inkube edilmiş ve her bir gruba ait tüplere inkubasyon süresi bittiğinde Micrococcal nükleaze (5 U) eklenmiş, aynı koşullarda (37°C'de 15 dakika) bekletildikten sonra inkubatörden çıkarılmıştır. Santrifüjü takiben (300 x g, 5 dakika) tüplerdeki süpernatant 96 gözlü polistren mikrotitrasyon pleytine aktarılmıştır (her bir tüp iki ayrı kuyucuğa yerleştirilmiştir). Pleytin kuyucuklarına Sytox Green ekstrasellüler DNA boyası (5 µM) eklenmiş ve karanlık ortamda 15 dakika bekletilmiştir. Fluorometreye yerleştirilen pleytte şekillenen fluoresans düzeyi ölçülmüştür (460 nm eksitasyon/538 nm emisyon).

## 2.11. Hücre Dışı Tuzakların İmmunohistokimyasal Boyanması

Hücre dışı tuzakları oluşturan kromatin iplikçikleri üzerindeki nötrofile ait bazı enzimleri (nötrofil elastaz ve myeloperoksidaz) ile çekirdek materyali olan histonun (H3) görülür hale getirilmesi amacıyla PMN-tachyzoit kültürü immunohistokimyasal olarak boyanmıştır. Bu boyama öncesinde, tachyzoitle inkube edilen köpek PMN'de şekillenen NETosis reaksiyonu esnasında oluşan ağsı hücre dışı tuzaklar arasında tachyzoitlerin izlenebilmesi amacıyla tachyzoitler, membran permeabl flouresans boya ile aşağıda belirtilen şekilde boyanmıştır.

### 2.11.1. *Toxoplasma gondii* Tachyzoitlerinin Boyanması

Tachyzoitler inkubasyonun hemen öncesinde membran permeabl flouresans boya olan 5-(and-6)-carboxyfluorescein diacetate *N*-succinimidyl ester (5  $\mu$ M) ile ticari firmanın önerdiği biçimde boyanmıştır. Bunun için tachyzoitler flouresans boya ile 10 dakika süre ile 37°C'de inkubasyonda tutulmuş, takibinde Fötal buzağı serumu içeren (%10) PBS eklenmiştir. Flouresans boyalı tachyzoitler PBS ile üç kez yıkanmıştır (10 dakika, 400 x g).

### 2.11.2. İnkubasyon

Köpek PMN'i 1 x 10<sup>5</sup>/ 100  $\mu$ l hacminde poly-L-lysine kaplı lameller üzerine yerleştirilmiştir. Üzerine flouresans işaretli tachyzoitler 1:1 konsantrasyonda olacak

biçimde konulmuş ve 60 dk boyunca inkubatörde tutulmuştur (37°C, %5'lik CO<sub>2</sub> ortamında).

### **2.11.3. Tespit ve Bloklama**

İnkubasyon süresi tamamlandığında lamellere %4'lük paraformaldehit ile fiksasyon işlemi yapılmıştır. Takibinde formaldehiti uzaklaştırmak için üç kez PBS ile yıkanmıştır. Tespit işlemi tamamlanan lamellere %0,5'lik Triton X-100 damlatılmış, PBS ile yıkama sonrasında %1'lik BSA eklenmiştir.

### **2.11.4. İmmunohistokimyasal Boyama**

*Toxoplasma gondii*'nin şekillendirdiği hücre dışı tuzaklarda netosisin karakteristik yapılarından olan histon, MPO ve NE tespit edebilmek için uygun primer ve sekonder antikorlar ile boyama yapılmıştır (Çizelge 2.1). Bloklama işleminden sonra primer antikor damlatılan lameller inkubatörde bir saat süreyle tutulmuştur (37°C ve %5'lik CO<sub>2</sub>). Daha sonra sekonder antikor damlatılan lameller aynı koşullarda bir saat süreyle inkube edilmiştir. PBS ile yıkandıktan sonra Sytox orange ekstrasellüler DNA boyası (1:30.000 konsantrasyonda) kullanılarak beş dakika süre ile boyanmıştır. Boyama esnasında lameller ışık almayan ortamda tutulmuştur. Daha sonra mowiol eklenmiş lam üzerine yerleştirilmiştir. Bu preparatler fluoresans mikroskop altında incelenmiştir (495 nm eksitasyon/520 nm emisyon).

Çizelge 2.1. Immunohistokimyasal boyamada kullanılan primer ve sekonder antikorlar

Primer antikor	Sulandırma	Sekonder antikor	Sulandırma
Anti-histon (H3) monoclonal antikoru	1:1000	FITC işaretli IgG <sub>2b</sub>	1:100
Anti-MPO monoclonal antikoru	1:1000	FITC işaretli IgG <sub>1</sub>	1:100
Anti-NE monoclonal antikoru	1:1000	FITC işaretli IgG <sub>1</sub>	1:100

## 2.12. Hücre Dışı Tuzaklarda ROS, MPO ve NE Aktivitelerinin Ölçümü

### 2.12.1. ROS Aktivitesinin Ölçümü

NETosis reaksiyonu esnasında köpek PMN'sinde açığa çıkan reaktif oksijen ürünlerinin belirlenmesi için yapılan bu çalışmada; köpek PMN'si ve tachyzoitler 1:1 oranında polistren mikrotitrasyon pleytine yerleştirilmiştir. Pozitif kontrol olarak PMA (100 nM) ile muamele edilen köpek PMN'i kullanılmıştır. Pleytin tüm kuyucuklarına (deney ve kontrol grubu); 2',7'-Dichlorofluorescein diacetate (10 µg/ml) dozda eklenmiştir. Pleytler, 37° C ayarlanmış fluorometre içine yerleştirilmiş ve cihaz içinde 150 dakika boyunca tutulmuştur. İnkubasyon süresince 10'ar dakika ara ile ölçüm alınmıştır (485 nm eksitasyon/520 nm emisyon).

### 2.12.2. MPO Aktivitesinin Ölçümü

NETosis reaksiyonu esnasında şekillenen myeloperoksidaz aktivitesinin belirlenmesi için; köpek PMN'i ile tachyzoitler 1:1 oranında polistren mikrotitrasyon pleytine yerleştirilmiştir. Deneyde pozitif kontrol olarak PMA (100 nM) ile muamele edilen

köpek PMN'i kullanılmıştır. Amplex Red Hydrogen Peroxide/Peroxidase Assay Kit firmanın önerdiği biçimde uygulanmıştır. Deneyde Horseradish peroksidase (2 mU/ml) peroksidaz eğrisi çizmek için, 1xReaksiyon buffer ise testte negatif kontrol olarak kullanılmıştır. Amplex Red solusyonu (50 µM) inkubasyon başlangıcında pleyttteki tüm kuyucuklara eklenmiştir. Pleytler fluorometre içinde 150 dakika boyunca 37° C'de inkubasyonda tutulmuş ve 485 nm eksitasyon/520 nm emisyon aralığında tüm inkubasyon süresince 10'ar dakika ara ile ölçüm alınmıştır.

### **2.12.3. NE Aktivitesinin Ölçümü**

NETosis reaksiyonu esnasında şekillenen nötrofil elastase aktivitesinin belirlenmesi için köpek PMN'i ve tachyzoitler 1:1 oranda polistren mikrotitrasyon pleytine yerleştirilmiştir. Deneyde pozitif kontrol olarak PMA (100 nM) ile muamele edilen köpek PMN'i kullanılmıştır. NE aktivitesini ölçmek için kromojenik substrat olan MeoSuc-Ala-Ala-Pro-Val-chloromethyl-keon (3 mg/ml) kullanılmıştır. Bu substrat inkubasyon başlangıcında hem deney hem de kontrol gruplarının olduğu kuyucuklara eklenmiştir. Pleytler fluorometre içinde 150 dakika süreyle 37 C'de inkubasyonda tutulmuş ve 10'ar dakika ara ile ölçüm alınmıştır (485 nm eksitasyon/520 nm emisyon).

### **2.13. İstatistiksel Analiz**

Çalışmada elde edilen sonuçların analizi SPSS 22 (SPSS Inc., Chicago, IL, USA) kullanılarak yapılmıştır. Uygulanan tüm hipotez testi sınamaları güven düzeyi %95 olarak şekilde gerçekleştirilmiştir. Verilere ilişkin tanımlayıcı istatistikler yapılarak aritmetik ortalama ve standart hata hesaplaması yapılmıştır. Uygulanan ikili karşılaştırmalar için öncesinde tek yönlü varyans analizi gerçekleştirilmiş (ANOVA) sonrasında ise LSD testi ile ikili karşılaştırmalarda farklılığın olup olmadığı aranmıştır.


ANOVA'nın gerekleřtirilmesi iin gerekli olan normallik varsayımı Shapiro – Wilk ile sınınmıř ve ikili karřılařtırmalara konu olan verilerin normal dađıldıđı birinci tip hata 0.05 iken kabul edilmiřtir. Aynı zamanda ANOVA iin gerekli ikinci řart olan homojen varyans varsayımı Leneve ile sınınmıř ve 0.05 hata dzeyinde yeterli p-deđerine ulařılmıřtır.



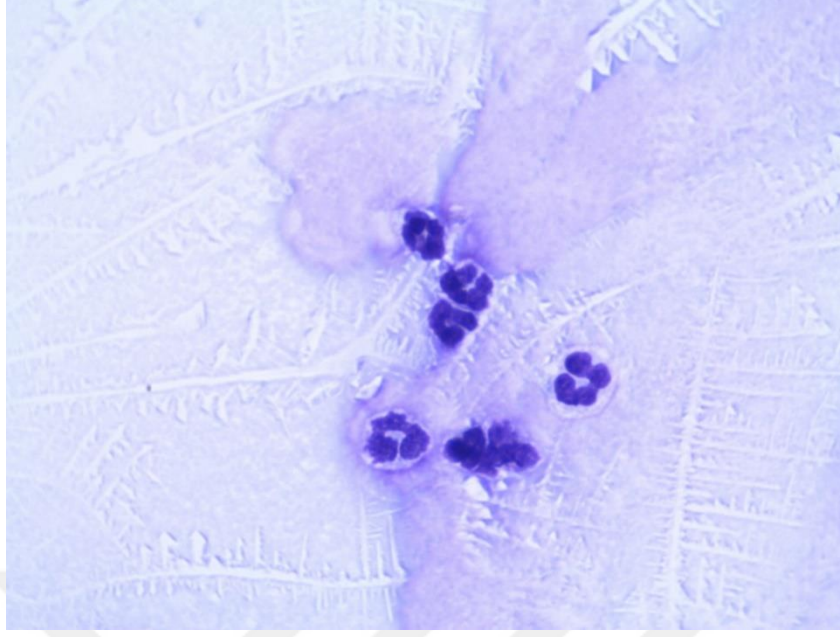
### 3. BULGULAR

#### 3.1. İzole Edilen PMN'de Nötrofil Oranı ve Canlılığının Belirlenmesi

Santrifüjden sonra %63-72 Percoll dilusyonları arasındaki hücre tabakanın çekilmesi ile elde edilen köpek PMN örnekleri Şekil 3.1'de izlenmektedir. Venöz kan örneklerinden izole edilen PMN'deki nötrofil oranının saptanması için yapılan boyama sonrasında koyu mavi renkte çekirdeğe sahip solgun pembe sitoplazmalı nötrofiller Şekil 3.2'de görülmektedir. İzole edilen tüm PMN içindeki nötrofil oranının %92 olduğu belirlenmiştir. Trypan blue ile boyanmasını takiben izole edilen nötrofillerin %98'inin boya almadığı (canlı olduğu) belirlenmiştir.



Şekil 3.1. Köpek venöz kan örneklerinden izole edilen polimorfonükleer lökositlerin ışık mikroskopik görünümü (oklar) (Neubauer kamarası, x20).



Şekil 3.2. İzole edilen koyu mavi çekirdekli ve açık pembe sitoplazmaya sahip nötrofillerin ışık mikroskopik görünümü (Diff-Quick boyama, x100).

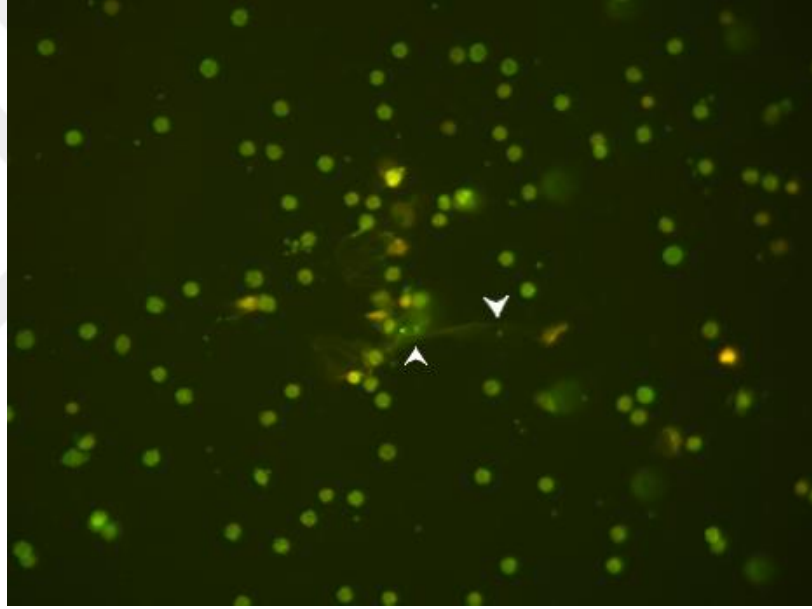
### 3.2. Immunohistokimyasal boyama

*Toxoplasma gondii* tachyzoitleri ile birlikte inkubasyonu yapılan köpek PMN'inde saptanan değişiklikler floresans mikroskopunda izlenmiştir (Şekil 3.3-3.12). PMN'nin bulunduğu alanlarda bazıları bulut görünümünde bazıları ise iplikçikler halinde izlenen ağsı yapıdaki hücre dışı tuzaklar tespit edilmiştir. Bu hücre dışı şekillenen yapıları Sytox Orange boyası ile boyanmış olması bu yapıların DNA özelliğinde olduğunu göstermiştir (Şekil 3.4, Şekil 3.7, Şekil 3.11). NETosis reaksiyonunun tipik özelliği olan histonlar (H3), MPO ve NE içeren hücre dışı tuzak yapılarının PMN'den hücre dışına çıktığı immunohistokimyasal boyama sonucunda tespit edilmiştir (Şekil 3.3, Şekil 3.6, Şekil 3.9, Şekil 3.10). Hücre dışına çıkan tuzakların arasında floresans işaretli tachyzoitler izlenmektedir (Şekil 3.9). Hücre dışı tuzak yapılarının tachyzoitlere yapıştığı ve onları immobilize ettiği görülmektedir.

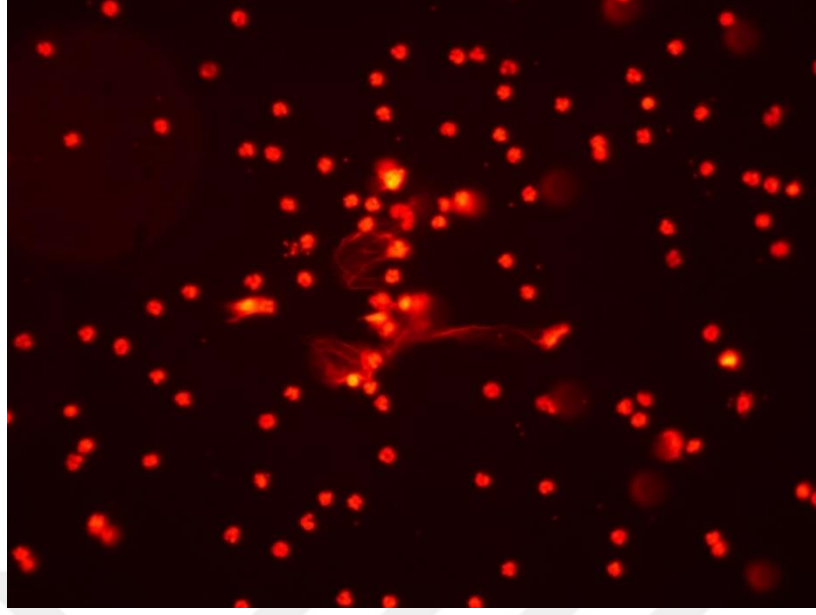


Bu çalışmada tachyzoitlerle inkube edilen köpek PMN'inde şekillenen NETosis reaksiyonunun floresans mikroskopik analizi sonrasında diffuz ve yayılmış formda hücre dışı tuzak yapıları izlenmiştir. Diffuz formda birden çok tachyzoitin küresel yapıları ağ içinde yerleştiği izlenirken (Şekil 3.3, Şekil 3.11), yayılmış formdaki hücre dışı tuzak yapılarına genelde tek tachyzoitin tutunduğu görülmüştür (Şekil 3.7).

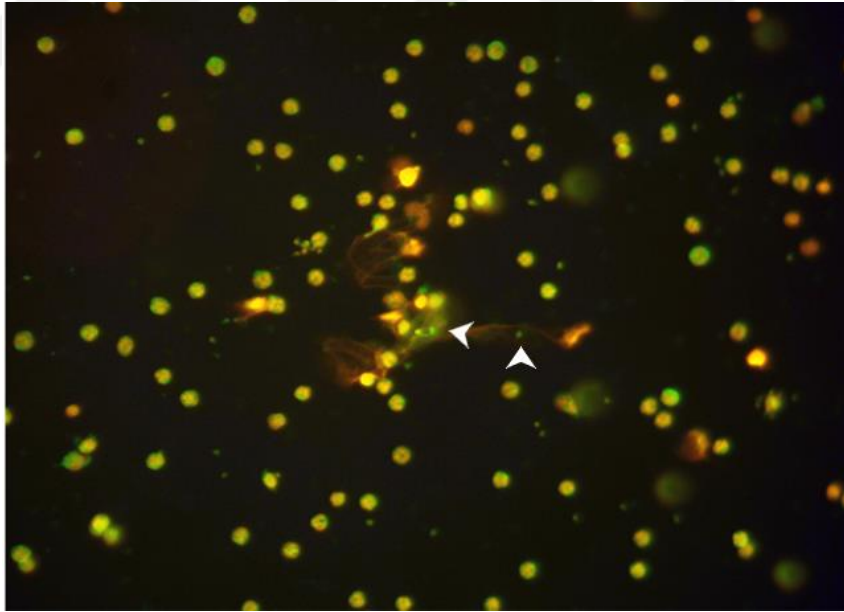
### 3.2.1. İmmunohistokimyasal Boyalı Histon (H3)



Şekil 3.3. *Toxoplasma gondii* tachyzoitlerine karşı köpek PMN'inde gelişen hücre dışı tuzaklardaki histon (H3)'u gösteren floresans mikrograf (Oklar: Hücre dışı tuzaklar arasındaki tachyzoitler).

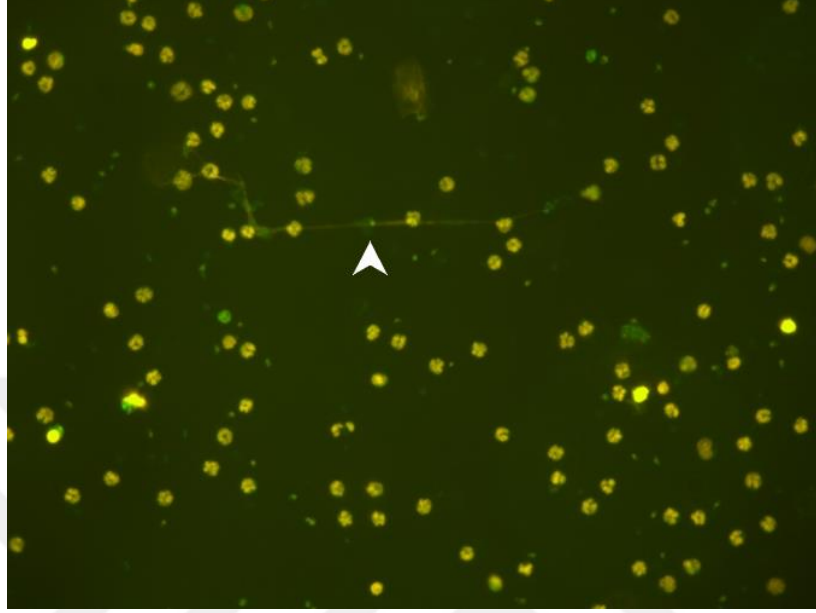


Şekil 3.4. *Toxoplasma gondii* tachyzoitlerine karşı köpek PMN'inde şekillenen hücre dışı tuzak yapılarında ekstrasellüler DNA'yı gösteren floresans mikrograf.

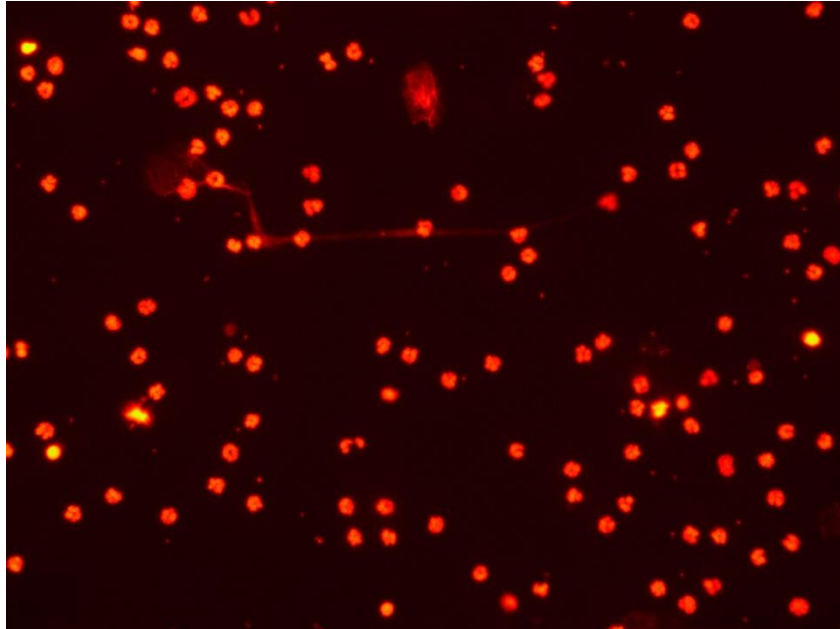


Şekil 3.5. *Toxoplasma gondii* tachyzoitlerine karşı köpek PMN'inde şekillenen hücre dışı tuzak yapılarında histon (H3) (yeşil) ve ekstrasellüler DNA'yı (turuncu) birarada gösteren floresans mikrograf (ImageJ) (Oklar: Hücre dışı tuzaklar arasındaki tachyzoitler).

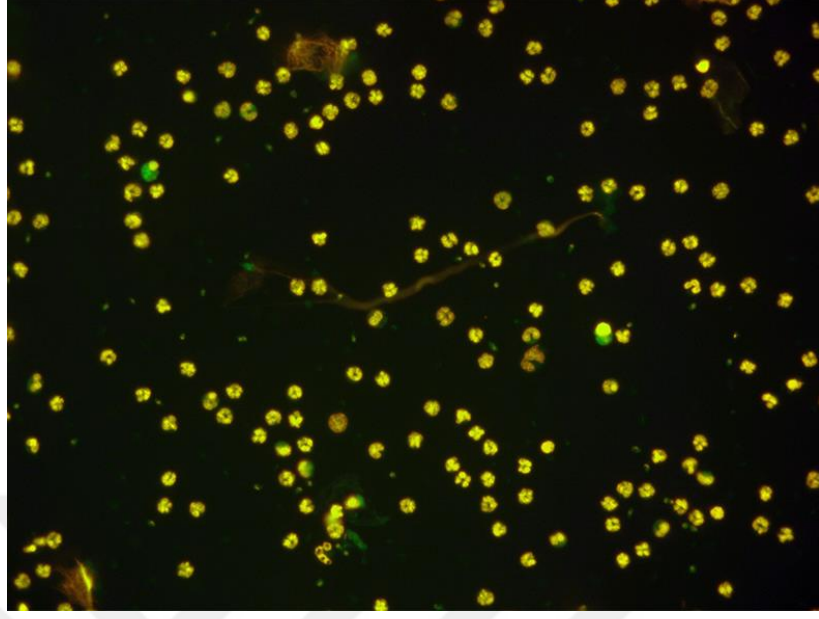
### 3.2.2. İmmunohistokimyasal Boyalı MPO



Şekil 3.6. *Toxoplasma gondii* tachyzoitlerine kaşı köpek PMN'inde şekillenen hücre dışı tuzak yapılarında MPO'yu gösteren floresans mikrograf (Ok: Tachyzoit)

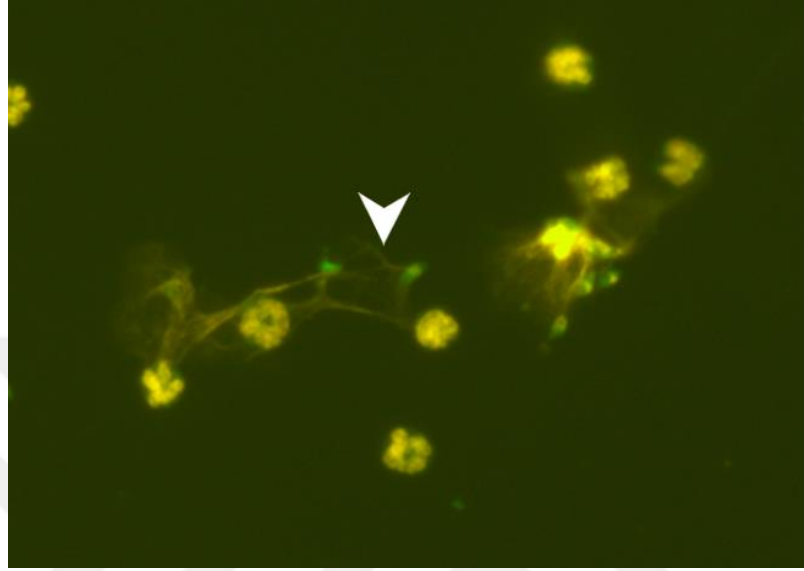


Şekil 3.7. *Toxoplasma gondii* tachyzoitlerine kaşı köpek PMN'inde şekillenen hücre dışı tuzak yapılarında ekstrasellüler DNA'yı gösteren floresans mikrograf.

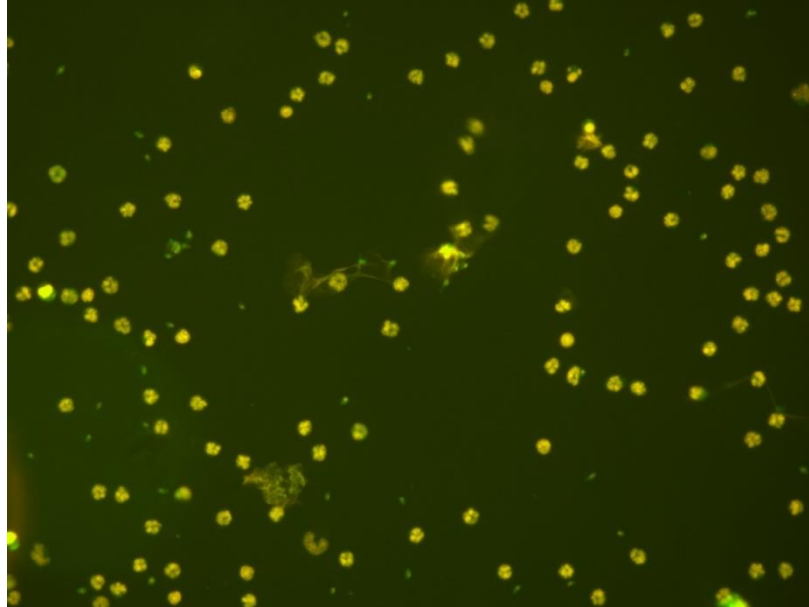


Şekil 3.8. *Toxoplasma gondii* tachyzoitlerine kaşı köpek PMN'inde şekillenen hücre dışı tuzak yapılarında MPO ve extrasellüler DNA'yı birarada gösteren floresans mikrogram (ImageJ).

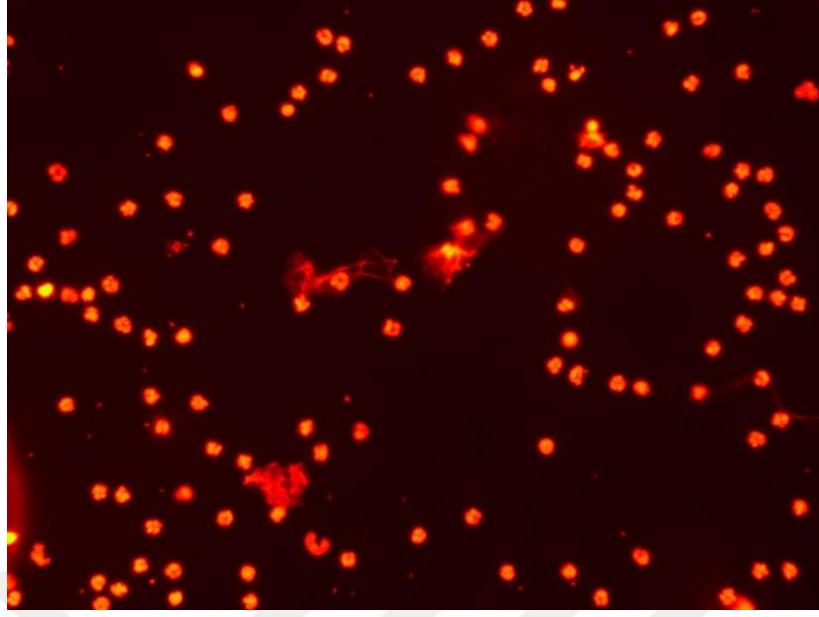
### 3.2.3. İmmunohistokimyasal Boyalı NE



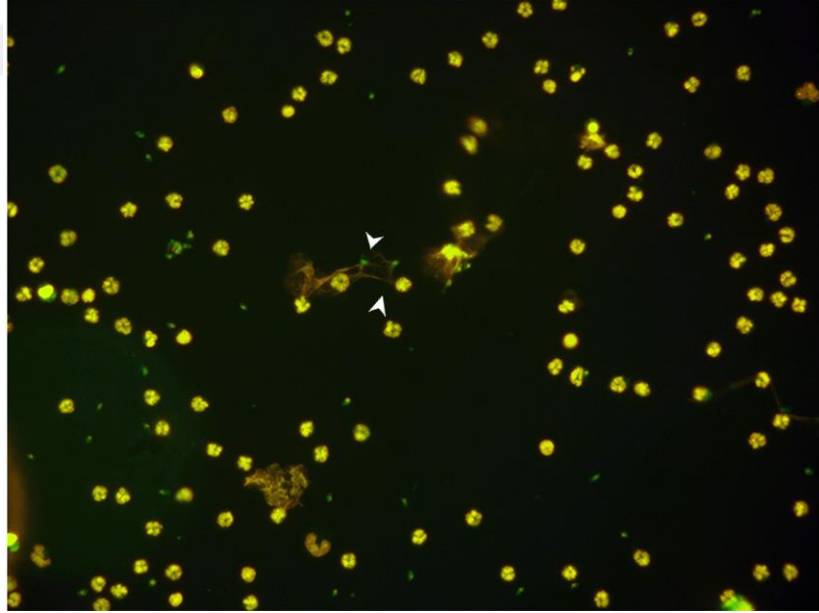
Şekil 3.9. *Toxoplasma gondii* tachyzoitlerine kaşı köpek PMN'inde şekillenen hücre dışı tuzak yapılarında NE'ı gösteren floresans mikrograf (OK: Tachyzoitler).



Şekil 3.10. *Toxoplasma gondii* tachyzoitlerine kaşı köpek PMN'inde şekillenen hücre dışı tuzak yapılarında NE'ı gösteren floresans mikrograf.



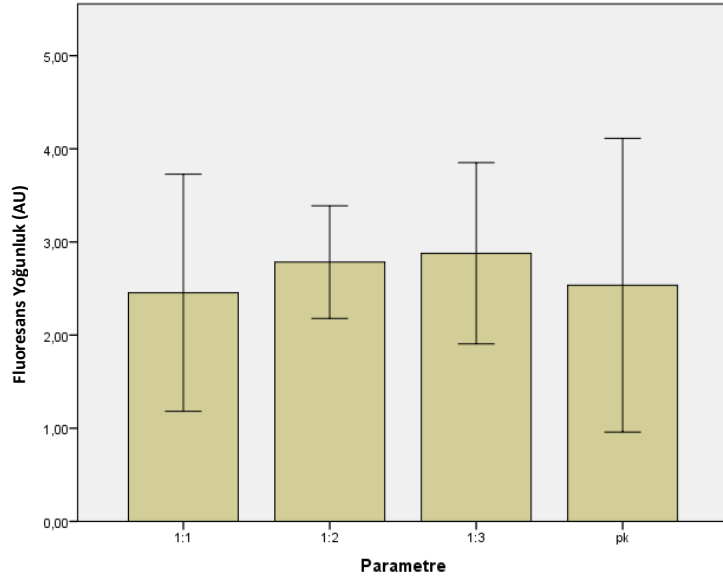
Şekil 3.11. *Toxoplasma gondii* tachyzoitlerine kaşı köpek PMN'inde şekillenen hücre dışı tuzak yapılarında ekstrasellüler DNA'yı gösteren floresans mikrograf.



Şekil 3.12. *Toxoplasma gondii* tachyzoitlerine kaşı köpek PMN'inde şekillenen hücre dışı tuzak yapılarında NE ve ekstrasellüler DNA'yı birarada gösteren floresans mikrograf (ImageJ) (Ok Tachyzoitler).

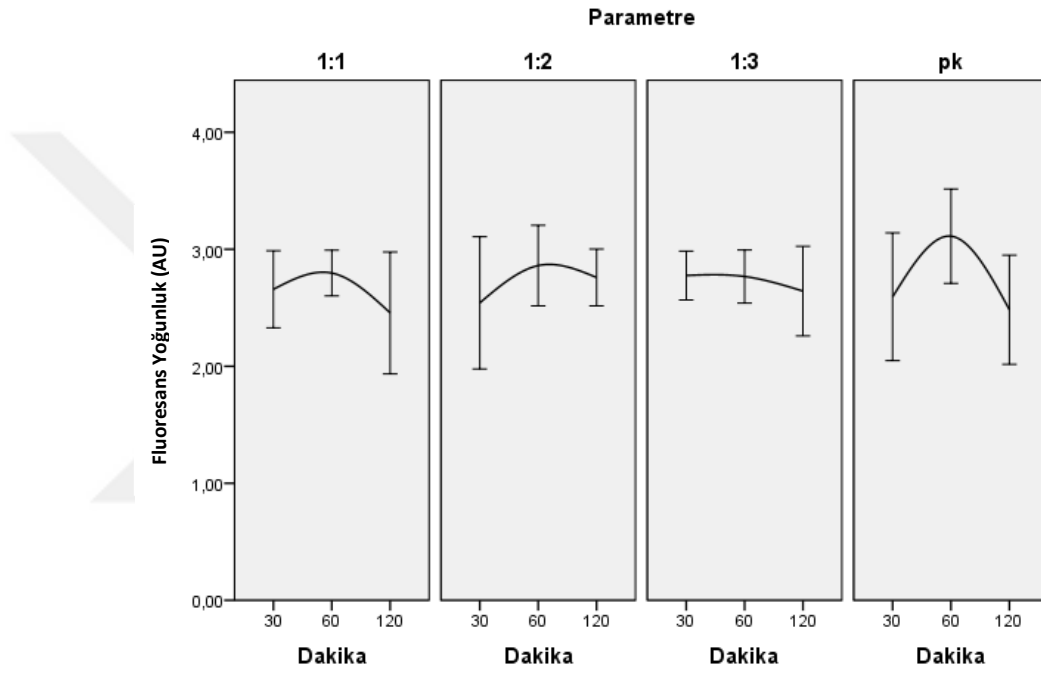
### 3.3. Hücre Dışı Tuzakların Tachyzoit Konsantrasyonu ve İnkubasyon Süresine Bağlı Değişimi

Farklı konsantrasyonda (1:1, 1:2 ve 1:3) tachyzoitlerle inkube edilen köpek PMN’inde *in vitro* ortamda gerçekleşen NETosis reaksiyonunda açığa çıkan ekstremlüler DNA’ya yönelik elde edilen sonuçlar Şekil 3.13’te gösterilmiştir. Parazitin konsantrasyon arttıkça şekillenen hücre dışı tuzak miktarının da arttığı görülmektedir. Pozitif kontrol olarak kullanılan PMA’nın köpek nötrofilleri için NETosis yönünde iyi bir aktivatör olduğu görülmüştür. Ancak aradaki farklılıkların istatistiksel olarak önemsiz olduğu tespit edilmiştir.



Şekil 3.13. Köpek PMN ile inkube edilen farklı orandaki (1:1, 1:2 ve 1:3) tachyzoitlerin sonrasında şekillenen NETosis reaksiyonunda açığa çıkan hücre dışı DNA’nın kantitatif ölçümü. (PK: Pozitif kontrol) (AU: Arbitrary Unit).

Farklı sürelerde (30, 60 ve 120 dk) inkube edilen PMN-tachyzoit kültüründe şekillenen ve yapısı ekstrasellüler DNA'dan teşekkül eden hücre dışı tuzakların inkubasyon süresinin uzamasıyla ilişkili değişimi Şekil 3.14'te verilmiştir. Tüm deney ve kontrol gruplarında inkubasyonun 60. dakikasına kadar hücre dışı tuzak çıkışında artış olduğu saptanmıştır. Ancak aradaki farklılıklar istatistiksel olarak önemsiz bulunmuştur.



Şekil 3.14. Farklı tachyzoit konsantrasyonları (1:1, 1:2 ve 1:3) ile inkubasyona alınan köpek PMN'inde gelişen NETosis reaksiyonunun hücre dışı DNA'nın süreye (30, 60 ve 120 dk) bağlı değişimi. (PK: Pozitif kontrol) (AU: Arbitrary Unit).

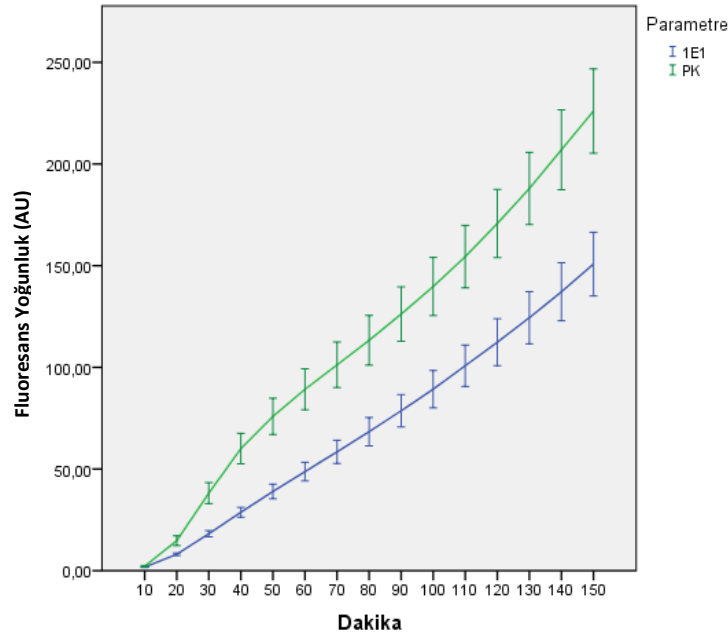


### 3.4. İnkubasyon Esnasında Şekillenen ROS, MPO ve NE Aktivitesinin Belirlenmesi

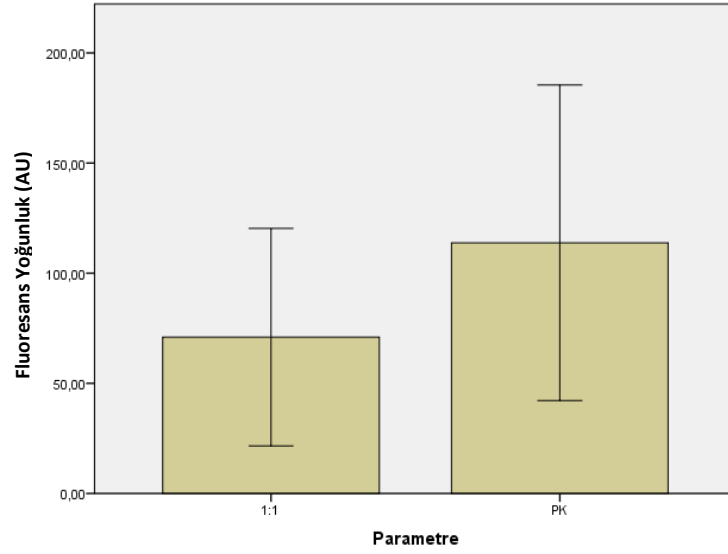
#### 3.4.1. İnkubasyon Esnasında Şekillenen ROS Aktivitesi

Köpek PMN-tachyzoit kültüründe 150 dakika boyunca şekillenen NETosis reaksiyonunda açığa çıkan ROS aktivitesi Şekil 3.15'te izlenmektedir. İnkubasyon boyunca hem PMN-tachyzoit kültüründe hem de pozitif kontrolde açığa çıkan ROS miktarında zamana bağlı artış şekillenmiştir. Onar dakika arayla yapılan tüm ölçümlerde pozitif kontrol grubunda açığa çıkan ROS düzeyi, tachyzoitlere karşı şekillenen reaksiyondan açığa çıkan ROS düzeyinden yüksek olmuştur.

Tüm inkubasyon süresince elde edilen tüm ölçümlerin ortalaması alındığında pozitif kontrolden elde edilen ROS düzeyi, tachyzoitlere bağlı olarak şekillenen seviyeden yüksek olduğu tespit edilmiştir (Şekil 3.16).



Şekil 3.15. *Toxoplasma gondii* tachyzoitlerine karşı köpek PMN'inde (1:1) şekillenen ROS aktivitesinin zamana bağlı değişimi. (AU: Arbitrary Unit).

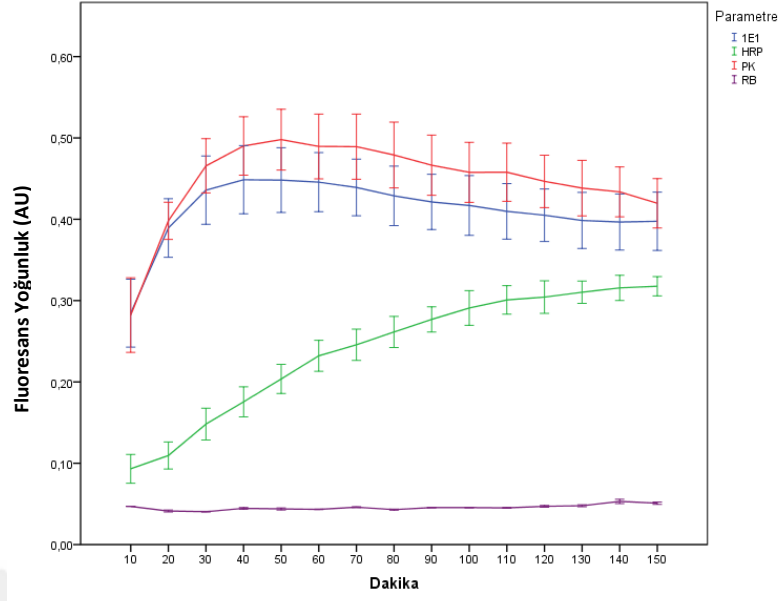


Şekil 3.16. *Toxoplasma gondii* tachyzoitlerine karşı köpek PMN'inde (1:1) şekillenen ROS aktivitesinin tüm zamanlara göre değişimi. (AU: Arbitrary Unit).

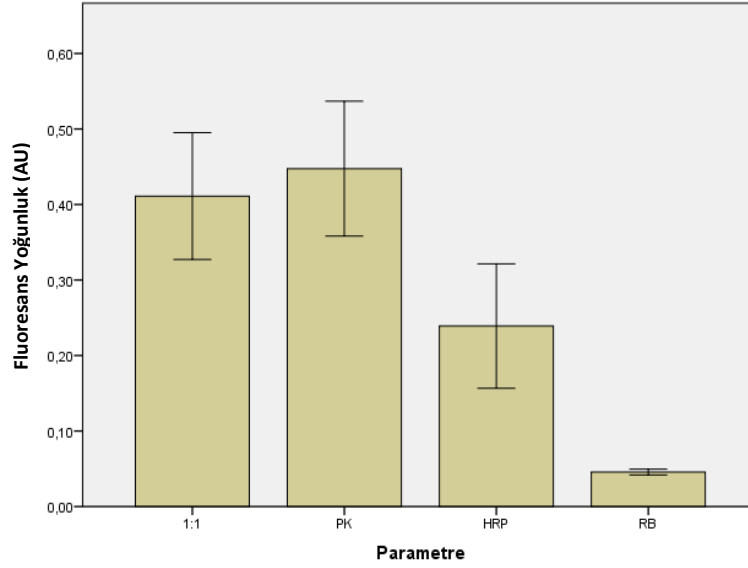
### 3.4.2. İnkubasyon Esnasında Şekillenen MPO Aktivitesi

Köpek PMN-tachyzoit kültüründe 150 dakika boyunca şekillenen NETosis reaksiyonunda açığa çıkan MPO aktivitesi Şekil 3.17'de görülmektedir. İnkubasyon süresince hem PMN-tachyzoit kültüründe hem de pozitif kontrolde açığa çıkan MPO miktarında zamana bağlı artış şekillenmiştir. Hem deney hem de pozitif kontrol grubunda köpek PMN'inden açığa çıkan MPO düzeyi inkubasyonun ilk 40 dakikası boyunca artış eğiliminde olmuştur. Bu noktadan sonra 70. dakikaya kadar sabit devam etmiş ve daha sonra yavaşça azalma eğilimi göstermiştir. Tüm ölçüm noktalarında pozitif kontrol olarak kullanılan PMA'dan açığa çıkan MPO miktarı şekillenen NETosis reaksiyonunda açığa çıkan MPO düzeyinden yüksek olmuştur.

MPO aktivasyonunun belirlenmesi amacıyla inkubasyon süresince ölçüm alınan tüm noktaların ortalaması alındığında deney ve kontrol gruplarında şekillenen MPO düzeyi Şekil 3.18'de görülmektedir. İnkubasyon boyunca açığa çıkan MPO düzeyi kontrol grubunda tachyzoitlere göre daha yüksek olduğu saptanmıştır.



Şekil 3.17. *Toxoplasma gondii*'ye karşı köpek PMN'inde (1:1) zamana bağlı şekillenen MPO aktivitesi. Peroksidaz standart eğrisi Horseradish Peroksidaz (HRP) ile oluşturulmuştur. (RB: Reaksiyon buffer, PK: Pozitif kontrol) (AU: Arbitrary Unit).

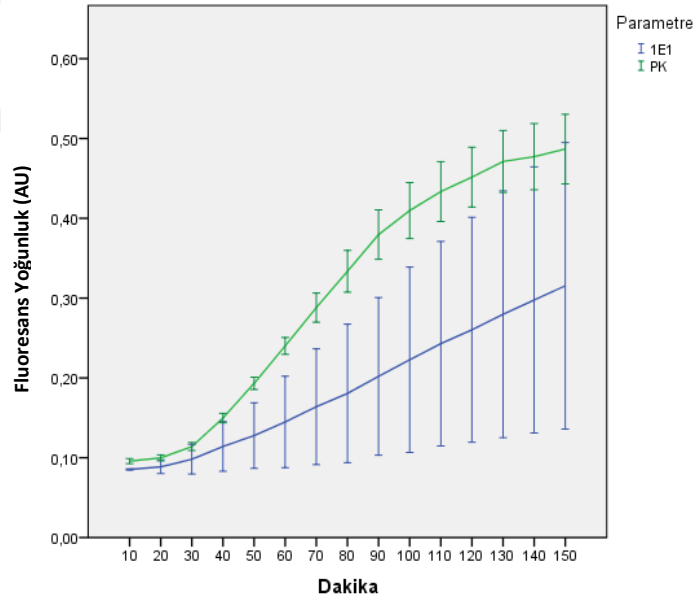


Şekil 3.18. *Toxoplasma gondii* tachyzoitlerine karşı köpek PMN'inde (1:1) şekillenen MPO aktivitesinin tüm zamanlara göre değişimi. (AU: Arbitrary Unit).

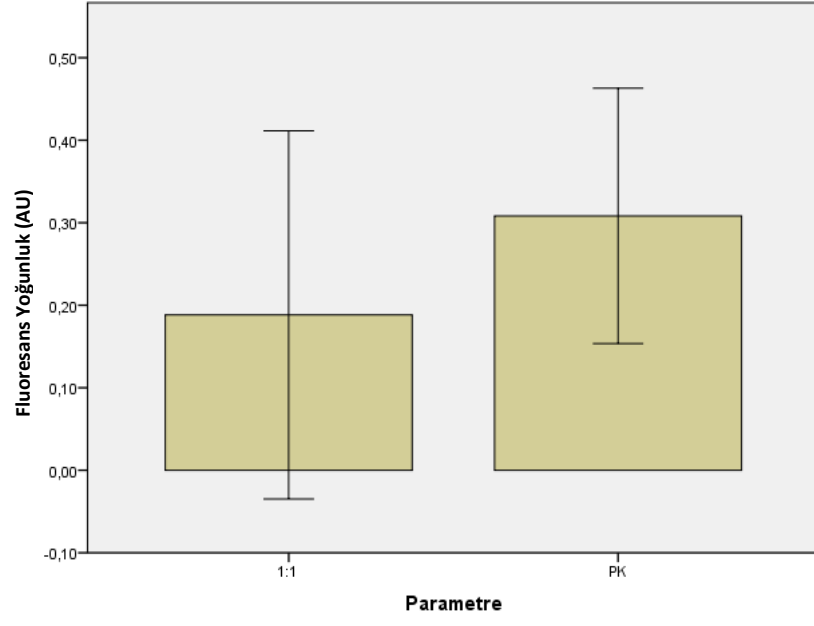
### 3.4.3. İnkubasyon Esnasında Şekillenen NE Aktivitesi

Köpek PMN-tachyzoit kültüründe 150 dakika boyunca şekillenen NETosis reaksiyonunda açığa çıkan NE aktivitesi Şekil 3.19'da görülmektedir. İnkubasyon boyunca hem PMN-tachyzoit kültüründe hem de pozitif kontrolde açığa çıkan NE miktarında zamana bağlı artış şekillenmiştir. Pozitif kontrol grubunda şekillenen NETosis reaksiyonu esnasında açığa çıkan NE düzeyi tachyzoite bağlı şekillenen reaksiyonda açığa çıkan NE düzeyinden yüksek olmuştur.

NE aktivasyonu için inkubasyon süresince ölçüm alınan tüm noktaların ortalaması alındığında deney ve kontrol gruplarında şekillenen düzey Şekil 3.20'de görülmektedir. Bu şekilde de tüm zamanlarda açığa çıkan NE düzeyinin kontrol grubunda daha yüksek olduğu saptanmıştır.



Şekil 3.19. *Toxoplasma gondii* tachyzoitlerine karşı köpek PMN'inde (1:1) şekillenen NE aktivitesinin zamana bağlı değişimi. (AU: Arbitrary Unit).



Şekil 3.20. *Toxoplasma gondii* tachyzoitlerine karşı köpek PMN'inde (1:1) şekillenen NE aktivitesinin tüm zamanlara göre değişimi (Arbitrary Unit, AU).

## 4. TARTIŞMA VE SONUÇ

### 4. 1. Tartışma

Nötrofiller, eozinofil ve bazofillerle birlikte PMN'yi oluşturur. PMN'nin büyük kısmını, sayısı hayvanın türüne bağlı değişmekle birlikte nötrofiller oluşturmaktadır (Kaplan ve Radic 2012). Bu sebepten dolayı bu çalışmada köpek venöz kanından izole edilen PMN'nin büyük kısmını nötrofillerin oluşturduğu belirlenmiş olsa da diğer granulositik hücrelerin de varlığından dolayı izole edilen hücreler PMN olarak adlandırılmıştır.

Nötrofiller, insan ve hayvanlarda en çok bulunan bağışıklık sistemi hücreleridir. Bu hücreler vücuda giren patojenlerle fagositosis ve degranulasyonun yanı sıra NETosis adı verilen bir mekanizmayla da mücadele eder. NETosis, diğer hücre ölüm biçimleri olan nekrosis ve apoptosisten farklıdır. NETosis esnasında hücre dışı tuzak adı verilen kromatin, MPO ve NE gibi antimikrobiyal yapılardan oluşmuş üç boyutlu ağı yapılar ekstrasellüler alana salınır. Parazitlerin insanlara ait PMN'de hücre dışı tuzak oluşturduğu ilk kez *P. falciparum*'da görülmüştür (Baker ve ark. 2008). Daha sonra pek çok parazit türünün NETosis şekillendirdiği belirlenmiştir (Guimaraes-Costa ve ark. 2009, Behrendt ve ark. 2010, Gabriel ve ark. 2010, Munoz Caro ve ark. 2014, Silva ve ark. 2014, Avilla ve ark. 2016, Wei ve ark. 2016, Villagra-Blanco ve ark. 2017a, Fei ve ark. 2018). Sadece canlı parazitlerin değil aynı zamanda parazit lizatlarının ya da ısı ile inaktive edilmiş parazitlerin de PMN'de hücre dışı tuzakların şekillenmesini sağladığı belirtilmiştir (Munoz Caro ve ark. 2014). Parazitlere karşı PMN'de gelişen NETosis reaksiyonu sadece *in vitro* ortamda yürütülen çalışmalardan bildirilmemiş (Silva ve ark. 2014, Munoz Caro ve ark. 2014a, Reichel ve ark. 2015, Wei ve ark. 2016), aynı zamanda bu reaksiyonun *in vivo* olarak şekillendiği de belirlenmiştir (Abi Abdala ve ark. 2011, Munoz Caro ve ark. 2016). NETosis reaksiyonunun, parazitlerin kendilerine özgü konaklara ait PMN'de şekillenip şekillenmediği yönünde yapılan bazı çalışmalarda parazitlerin kendilerine

özgü olmayan konaklara ait PMN’de NETosis reaksiyonu geliştirdiği tespit edilmiş, sığırlara özgü bir parazit olan *Eimeria bovis* sporozoitlerine karşı keçi PMN’inde, sığıra ait olmayan *Eimeria* türlerine karşı da sığır PMN’inde NETosis reaksiyonu rapor edilmiştir (Hermosilla ve ark. 2014).

Köpek PMN’sinde NETosis şekillendiği bilinmektedir (Jeffery ve ark. 2015). Paraziter etkenlerden olan *N. caninum* ve *D. immitis*’e karşı *in vitro* ortamda köpek PMN’sinin NETosis oluşturduğu ve bu reaksiyonunun karakteristik özelliği olan granular enzimler taşıyan ekstrasitoplazmik DNA iplikçikleri rapor edilmiştir (Wei ve ark. 2016, Munoz-Caro ve ark. 2018). Bu tez çalışmasında ise köpek PMN’sinin *T. gondii* tachyzoitlerine karşı hücre dışı tuzak oluşturduğu ilk kez tespit edilmiştir. *Toxoplasma gondii*’nin de bazı hayvan (fare, sığır, koyun, kedi, fok, eşek ve yunus) ile insan nötrofillerinde hücre dışı tuzak geliştirdiği bilinmektedir (Abi Abdala ve ark. 2011, Reichel ve ark. 2015, Yıldız ve ark. 2017, Sursal ve ark. 2017, Yıldız ve ark. 2019, Imlau ve ark. 2020). Bu çalışmada tachyzoitlerle inkubasyona alınan köpek PMN’inde *in vitro* ortamda gelişen NETosis reaksiyonunda şekillenen hücre dışı tuzakların ana yapısını oluşturan DNA, Sytox orange ile boyanmıştır. Bunun yanı sıra nötrofilin granüler içeriklerden olan MPO ve NE ile çekirdek içeriğinde yer alan histon (H3)’un ekstrasellüler alanda izlenmesi ile *in vitro* ortamda köpek PMN’ine karşı NETosis reaksiyonu şekillendiği floresans mikroskop ile tespit edilmiştir.

Elektron mikroskopik incelemede PMN tarafından oluşturulan hücre dışı tuzak yapılarında bir takım morfolojik farklılıklar görülmüş ve bu farklılıklar temel alınarak tuzak yapıları üç gruba ayrılmıştır; diffüz, yayılmış ve toplanmış. “Diffüz” hücre dışı tuzak yapısı (*diffNETs*) olarak adlandırılan formda; 25-28 nm çapında küresel biçimli kompakt bir ağ yapısı mikroskopik olarak izlenir. Bu form antimikrobiyal proteinler taşıyan dekonpanse proteinden oluşmuştur. Diğer bir form olan “yayılmış” hücre dışı tuzak yapısı (*sprNETs*) formunu; 15–17 nm uzunluğunda antimikrobiyal proteinler taşıyan dekonpanse protein yapılı uzun-ince ağ benzeri iplikçikler oluşturur. “Toplanmış” hücre dışı tuzak yapısı (*aggNETs*) formu ise iplik yumağı benzeri toplanmış büyük ağı kümelerdir, çok sayıda PMN’nin olaya katıldığı büyük kümeler halinde görülür. Bu büyük yapı, çapı 50 µm’den büyük olan fagosit-granüler proteinler taşıyan hücre dışı kromatinden oluşmuştur (Munoz Caro ve ark. 2015). *Dirofilaria*

*immitis* mikrofilerleri ve üçüncü dönem larvaları kullanılarak köpek PMN'si üzerinde yapılan *in vitro* bir çalışmada yukarıda ifade edilen üç farklı tuzak yapısı da izlenmiştir (Munoz Caro ve ark. 2018). *diffNETs* ve *sprNETs* formundaki tuzak yapıları hem mikrofilerlere hem de üçüncü dönem larvaya karşı gelişirken *aggNETs* formu üçüncü dönem larvaya karşı şekillendiği bildirilmiştir (Munoz Caro ve ark. 2015). *sprNET* ve *diffNET* formunun gelişimi inkubasyon süresine bağlı olarak artış gösterdiği ifade edilmiştir (Munoz Caro ve ark. 2015). Bu çalışmada tachyzoitlerle bir saat süreyle inkubasyonda tutulan köpek PMN'inde şekillenen NETosis reaksiyonunun flouresans mikroskopik analizi sonrasında diffuz ve yayılmış formda hücre dışı tuzak yapıları izlenmiştir. Diffuz formda birden çok tachyzoitin küresel yapılı ağ içinde yerleştiği saptanırken, yayılmış formdaki hücre dışı tuzak yapılarına genelde tek tachyzoitin tutunduğu görülmüştür.

NETosis reaksiyonu esnasında PMN'den ekstrasellüler alana yayılan DNA miktarının ortamdaki parazitin konsantrasyonu ile paralel olarak arttığı bildirilmiştir. (Guimares-Costa ve ark. 2009, Behrend ve ark. 2010, Munoz Caro ve ark. 2014, Avilla ve ark. 2016). *Leishmania* promastigotları (Guimares-Costa ve ark. 2009), *B. besnoitia* tachyzoitlerine, *E. bovis* sporozoitleri (Behrend ve ark. 2010, Munoz Caro ve ark. 2014) ve *E. histolytica*'ya (Avilla ve ark. 2016) karşı gelişen hücre dışı tuzaklar parazit yoğunluğuna bağlı olarak artmıştır. *Toxoplasma gondii* ile yapılan çalışmalarda da farklı hayvan türlerine ait PMN'lerde şekillenen hücre dışı tuzakları tachyzoit konsantrasyonu ile ilişkili olarak artış göstermiştir (Reichel ve ark. 2015, Yıldız ve ark. 2017, Sursal ve ark. 2017, Yıldız ve ark. 2019, Imlau ve ark. 2020). Köpek PMN'i ile yapılan bu çalışmada da *in vitro* ortamda açığa çıkan ekstrasellüler DNA miktarının *T. gondii* tachyzoitlerinin yoğunluğuna bağlı olarak arttığı saptanmış olsa da aradaki fark istatistiksel olarak önemli bulunmamıştır.

PMN ile parazitin inkubasyon süresinin artması hücre dışı tuzakların gelişimi üzerine farklı etki göstermiştir. *Eimeria bovis*, *Eimeria arlioni* ve *C. parvum* sporozoitleri ile bir arada tutulan keçi ve sığır nötrofillerinde açığa çıkan ekstrasellüler DNA miktarının inkubasyon süresiyle paralel arttığı bildirilmiştir (Behrend ve ark. 2010, Silva ve ark. 2014, Reichel ve ark. 2015). Bu durumun tersi *B. besnoiti* tachyzoitleri ile inkubasyonu yapılan sığır polimorfonükleer lökositlerinde izlenmiş ve inkubasyon sırasında açığa çıkan ekstrasellüler DNA'nın miktarı inkubasyon süresiyle



paralel artmamıştır (Munoz Caro ve ark. 2015). *Toxoplasma gondii* ile ilgili yapılan çalışmalarda şekillenen ekstrasellüler DNA miktarı zamana bağlı değişmiştir (Abi Abdala ve ark. 2011, Yıldız ve ark. 2017, Sursal ve ark. 2017, Yıldız ve ark. 2019, Imlau ve ark. 2020). *Toxoplasma gondii* tachyzoitlerine karşı açığa çıkan ekstrasellüler DNA düzeyinde zamana bağlı artış fare, koyun, sığır, kedi, eşek ve yunus PMN'inden bildirilmiştir (Abi Abdala ve ark. 2011, Yıldız ve ark. 2017, Sursal ve ark. 2017, Yıldız ve ark. 2019, Imlau ve ark. 2020). Bu çalışmada farklı konsantrasyonlardaki tachyzoitler köpek PMN'i ile inkube edilmiş ve parazitin konsantrasyonu arttıkça ekstrasellüler DNA miktarının arttığı saptanmıştır. Deneylerde pozitif kontrol olarak kullanılan PMA'yla reaksiyona giren köpeğe ait PMN'den serbest kalan ekstrasellüler DNA miktarının parazite karşı şekillenene göre daha yüksek olduğu izlenmiştir. Muhtemel sebebinin; tachyzoitlerle PMN'nin köpek nötrofillerinde farklı reseptörlere bağlanarak NETosisi tetiklediği düşünülmüştür.

Parazit ile ilgili *in vitro* çalışmalarda izlenen hücre dışı tuzakların, patojeni mekanik olarak hareketsiz hale getirdiği ileri sürmektedir (Munoz Caro ve ark. 2014, Silva ve ark. 2014, Munoz Caro ve ark. 2015, Reichel ve ark. 2015, Yıldız ve ark. 2017). Parazitle inkube edilen PMN'ye, inkubasyon süresi bitiminde, hücre dışı tuzakları parçalama özelliğine sahip DNase uygulanmasının sonrasında bu tuzaklardan serbest kalan zorunlu hücre içi niteliğindeki parazitlerin konak hücrelerini enfekte etme oranının arttığı, bu sebeple de PMN'den şekillenen hücre dışı tuzak yapılarının paraziti hareketsiz hale getirdiği düşünülmüştür (Munoz Caro ve ark. 2014, Silva ve ark. 2014, Munoz Caro ve ark. 2015, Reichel ve ark. 2015, Yıldız ve ark. 2017). Bunun yanı sıra hücre dışı tuzak yapılarının taşıdığı antimikrobiyal özellikteki kimyasal maddeler aracılığıyla patojene etki göstermektedir (Hahn ve ark. 2013). Hücre dışı tuzakları oluşturan DNA, histon, MPO ve NE gibi unsurların hem antimikrobiyal hem de antimikotik etkisi vardır (Hermosilla ve ark. 2014, Nell ve ark. 2016). Bu etki *T. gondii*'ye karşı da bildirilmiştir (Abdala ve ark. 2011, Reichel ve ark. 2015, Yıldız ve ark. 2017). Bu hücre dışı tuzak yapılarının antiparaziter etkisinin parazitin safhasına göre değiştiği belirtilmiştir (Hermosilla ve ark. 2014). Keçi PMN'inde şekillenen hücre dışı tuzakların *E. arliongi* sporozoitlerine (Silva ve ark. 2014), sığır PMN'inde gelişen hücre dışı tuzakların *C. parvum* sporozoitlerine letal etki göstermediği rapor edilmiştir (Munoz Caro ve ark. 2015). Bunun nedeninin sporozoit formunun büyük

olması ve sahip olduğu pelikülün kalın olması olabileceği ileri sürülmüştür (Hermosilla ve ark. 2014). Sığır ve insan PMN'inden şekillenen hücre dışı tuzakların *B. besnoiti* tachyzoitleri ile *E. histolytica* trofozoitlerine antiparazitik etki göstermediği (Munoz Caro ve ark. 2014, Avilla ve ark. 2016), ancak *L. amazonensis* promastigotlarına karşı letal etkili olduğu gözlenmiştir (Guimarães-Costa ve ark. 2009).

Hücre dışı tuzakların yapısında olan ve nötrofil çekirdeğinde yer alan histonların *Leishmania* spp. promastigotlarını öldürdüğü belirlenmiştir (Wang ve ark. 2011). Fare ve insan PMN'inde *T. gondii*'ye karşı gelişen hücre dışı tuzakların tachyzoitlere letal etki gösterdiğine dair bazı bulgular olduğu bildirilse de hangi kimyasalın parazit üzerine etkisinin olduğu rapor edilmemiştir. Foktan izole edilen PMN ve monositlerden salınan hücre dışı tuzakların *T. gondii* tachyzoitlerini mekanik olarak hareketsiz bıraktığı ifade edilmiştir (Abi Abdala ve ark. 2011, Reichel ve ark. 2015). Sığır, kedi, eşek PMN'leri-*T. gondii* tachyzoitleri üzerine yapılan bir *in vitro* çalışmada şekillenen tuzakların tachyzoitler üzerine daha çok mekanik etki gösterdiği, bir kısım tachyzoitin tuzaklar arasında tutunmasından ziyade nötrofil tarafından fagosite edilerek Vero hücrelerine girişinin engellendiği gözlenmiştir (Yıldız ve ark. 2019). Bu çalışmada köpek PMN'inden açığa çıkan hücre dışı tuzakların tachyzoitler üzerinde lethal etkisi olup olmadığı hücre kültüründe araştırılmamıştır. Ancak köpek PMN'inde gelişen hücre dışı tuzakların arasında tachyzoitler mikroskopta izlenmiş ve bu yapıların tachyzoitleri mekanik olarak hareketsiz bıraktığı düşünülmüştür.

Nötrofilin granüllerinde patojenler üzerinde antimikrobiyal etkili çok sayıda enzim ve protein bulunur (Guimares-Costa ve ark. 2012, Mesa ve Vasquez 2013). Granül içeriğini oluşturan enzimler ve proteinler hayvan türleri ile insanda aynı olmakla birlikte aktivitelerinin farklı olduğu belirlenmiştir (Weiss ve Wardrop 2011). Nötrofilin primer granüllerindeki önemli enzimlerden biri olan MPO, hidrojen peroksid ile birlikte oluşturduğu bir kompleks aracılığıyla hem nötrofil içinde hem de hücre dışı alanda patojenler üzerinde antimikrobiyal etki göstermektedir (Harris, 1991). *Toxoplasma gondii* tachyzoitleri ile bir araya getirilen sığır PMN'inde MPO aktivitesi inkubasyonun 100. dakikasına kadar arttığı, koyun PMN'inde şekillenen MPO düzeyinin ise sığırda gelişenden daha düşük şekillendiği rapor edilmiştir, Konak hücre invazyon denemeleri göz önüne alındığında sığır PMN'inde hücre dışı tuzak

yapıları ile beraber açığa çıkan MPO tachyzoitler üzerine lethal etkili olabileceği düşünülmüştür (Yildiz ve ark. 2017). *Toxoplasma gondii* tachyzoitleri ile inkubasyonda tutulan eşek PMN'inde inkubasyonun 80. dakikasına kadar MPO seviyesinde artış olmuş ve takibinde azalma eğilimi görülmüştür (Yildiz ve ark. 2019). Bu tez çalışmasında tachyzoitle karşılaşan köpek PMN'inde şekillenen MPO aktivitesi inkubasyonun ilk 40 dakikası boyunca artış eğiliminde olmuştur. Bu noktadan sonra 70. dakikaya dek aktivite sabit devam etmiş ve daha sonra yavaşça azalma eğilimi göstermiştir.

Nötrofilin azurofilik granüllerinde bulunan NE oksijenden bağımsız antimikrobiyal mekanizmada rol oynar (Weiss ve Wardrop 2011). *Toxoplasma gondii* tachyzoitleri ile inkubasyona alınan eşek PMN'inde açığa çıkan NE konsantrasyonu inkubasyonun 100. dakikasına kadar artış göstermiş daha sonra sabit konsantrasyonda devam etmiştir (Yildiz ve ark. 2019). Bu tez çalışmasında ise tachyzoit ile inkubasyonda tutulan köpek PMN'sinde açığa çıkan NE konsantrasyonu inkubasyon süresi boyunca (150 dakika) artış göstermiştir.

PMA, nötrofilleri NETosis yönünde aktive eden bir kimyasaldır. Bu indikatör insan, fare, sığır, koyun ve eşek nötrofillerinde hücre dışı tuzakların gelişimi yönünde aktivasyon sağlamıştır (Abi Abdala ve ark, 2011, Yıldiz ve ark. 2017, Yıldiz ve ark. 2019). PMA köpek nötrofillerinde NETosis şekillendirmesi bakımından *in vitro* deneylerde kullanılmıştır (Jeffery ve ark. 2015). Bu çalışmada da köpekten izole edilen PMN'nin aktivasyonunda pozitif kontrol olarak PMA kullanılmış ve bu kimyasalın *T. gondii* tachyzoitlerine göre hücre dışı tuzak şekillendirmesi bakımından daha iyi bir aktivatör olduğu tespit edilmiştir.

Percoll, Biocoll, Dextran, Ficoll-Hypaque ve Sucrose Polymerdiatrizoate gradient gibi farklı kimyasallar kullanılarak venöz kan örneklerinden PMN izolasyonu yapılmaktadır. Bu kimyasalların kullanıldığı metotlar her hayvan türünden PMN izolasyonu yapmak için uygun olmayabilir. Köpeklere ait venöz kan örneklerinden nötrofil izolasyonuna dair bazı yöntemler mevcuttur (Sano ve ark. 2004, Jeffery ve ark. 2015, Wei ve ark. 2016, Munoz Caro ve ark. 2018). Bunların bazılarında Dextran, Biocoll veya Ficoll-Hypaque kullanılmıştır (Sano ve ark. 2004, Jeffery ve ark. 2015). Bazı araştırmacılar ticari olarak satılan PMN izolasyon kiti aracılığıyla köpek venöz kan

örneklerinden PMN elde etmiştir (Wei ve ark. 2016). Bu çalışmada, köpek kanından PMN izolasyonu için Percoll kullanılmıştır. Percoll, polivinilpirolidon ile kaplı kolloidal silika partikülleri olup hücrelerin ayrılmasında kullanılan bir gradient mediumdur. İnsan ve bazı hayvan türlerine ait kan örneklerinden PMN izolasyonu amacıyla kullanılan çeşitli yoğunluklarda Percoll sulandırmaları vardır (Cools-Lartigue ve ark. 2013, Swamydas ve ark. 2015, Mosca ve Forte 2016, Sursal ve ark. 2017). Bu çalışmada dört farklı oranda hazırlanmış (%45, %54, %63 ve %72) Percoll dilasyonları ile santrifüj edilen köpek venöz kan örneklerinden PMN başarı ile elde edilmiştir. Kolay uygulanan bu teknik ile hücrelerin aktive olmadan elde edilebildiği gösterilmiştir.



## 4.2. Sonuç

NETosis ya da organizmada hücre dışı tuzak gelişimi, halihazırda oldukça günceldir. NETosisin sadece parazit ya da diğer patojenlerle ilgili bir savunma şekli olmadığı anlaşılmıştır. Vücutta yanlış yerde ve zamanda şekillendiğinde insanlarda bazı otoimmün/ otoyangısal hastalıklar, diyabet ve buna bağlı gelişen diyabetik yaralar, sepsis, obezite ve insülin direnci, kanser, sebebi bilinmeyen infertilite durumları ve bazı spontan fötüs ölümlerinin temelinde olduğu belirlenmiştir. NETosis hakkında edinilen yeni bilgiler özellikle insanlarda bazı hastalıkların teşhisinde yeni biyomarkerların belirlenmesi ve yeni tedavi protokollerin geliştirilmesi fırsatını doğurmuştur. NETosisin insanlarda önemli olduğu kadar hayvanlar için de önemli olduğu belirlenmiştir. NETosis esnasında açığa çıkan MPO, sığırdaki mastitise sebep olan bazı patojen bakterilere karşı bakterisidal etki gösterir. Sütün MPO yönünden analizi sığırdaki meme enfeksiyonunun tespitinde teşhis markırı olarak kullanılmaktadır.

Bu tez çalışması ile köpek PMN'sinde *T. gondii*'ye karşı hücre dışı tuzak gelişimi ilk kez rapor edilmiştir. Tachyzoitler ile inkube edilen PMN'nin hücre dışı tuzaklar şekillendirdiği izlenmiştir. NETosis reaksiyonunun tipik görünümü olan histonlar (H3), MPO ve NE aktiviteleri tespit edilmiştir. Parazitin konsantrasyonunun artması ile hücre dışı tuzak şekillenmesi arasında ilişki görülmüştür. Ancak aradaki farklılıklar istatistiksel olarak önemsiz bulunmuştur. PMN-tachyzoit kültüründe hücre dışı tuzakların inkubasyonunun 60. dakikasına kadar arttığı saptanmıştır. İnkubasyon süresince açığa çıkan reaktif oksijen, MPO ve NE miktarında zamana bağlı artış şekillenmiştir. Ancak, bu aktiviteler pozitif kontrolde daha yüksek ölçülmüştür. Pozitif kontrol olan PMA'nın köpek nötrofilleri için NETosis yönünde iyi bir aktivatör olduğu tespit edilmiştir.

Elde edilen bulgular değerlendirildiğinde, *T. gondii*'nin yaşam çemberinde parazit epidemiyolojisi bakımından çok önemli bir ara konak olmayan köpeğin nötrofillerindeki granüler içeriklerinin diğer ara konak canlılardan farklılıkları ortaya konulması önerilmektedir.

## KAYNAKLAR

- ABI ABDALLAH DS, LIN C, BALL CJ, KING MR, DUHAMEL GE, DENKERS EY (2011) *Toxoplasma gondii* triggers release of human and mouse neutrophil extracellular traps. *Infection and Immunity*, 80, 768-777.
- AHMED BA, GOAFAR SM, WERICH WE, KONITZ CL (1983) Relationship of *Toxoplasma* infections to other diseases in dogs. *Veterinary Parasitology* 12, 199-203.
- AJIOKA JW, D SOLDATI (2007) *Toxoplasma* molecular and cellular biology. Norfolk, UK: Horizon Bioscience.
- AL-QASSAB S, REICHEL MP, SU C, JENKINS D, HALL C, WINDISOR PA, DUBEY JP, ELLIS J (2009) Isolation of *Toxoplasma gondii* from the brain of a dog in Australia and its biological and molecular characterization. *Veterinary Parasitology*, 164, 335–339.
- ALTAY K, BABUR C, ATLAS AD, BEYHAN YE, OZKAN E (2013) Investigation of seroprevalence of *Toxoplasma gondii* in dogs in the Province of Sivas. *Journal of Etlik Veterinary Microbiology*, 24, 13–16.
- ALVARADO-ESQUIVEL C, ROMERO-SALAS D, CRUZ-ROMERO A, GARCIA-VAZQUEZ Z, PENICHE-CARDENA A, IBARRA-PRIEGO N, AHUJA-AGUIRRE C, A PEREZ-DE-LEON A, DUBEY JP (2014) High prevalence of *Toxoplasma gondii* antibodies in dogs in Veracruz, Mexico. *BMC Veterinary Research*, 10, 191.
- ARANTES TP, LOPES WD, FERREIRA RM, PIERONI JS, PINTO VM, SAKAMOTO CA, DA COSTA AJ (2009) *Toxoplasma gondii*: evidence for the transmission by semen in dogs. *Experimental Parasitology*, 123, 190–194.
- ASLANTAS O, OZDEMİR V, KILIC S, BABUR C (2005) Seroepidemiology of leptospirosis, toxoplasmosis, and leishmaniosis among dogs in Ankara, Turkey. *Veterinary Parasitology*, 129, 187–191.
- AVILA EE, SALAZIA N, PULIDO J, RODRIGUEZ MC, DIAZ-GODINEZ C, LACLETTE JP, BECKER I, CARRERO JC (2016) *Entamoeba histolytica* trophozoites and lipopeptidophosphoglycan trigger human neutrophil extracellular trap. *Plos One*.
- AYINMODE AB, ADEDIRAN OA, SCHARES G (2016) Seroprevalence of *Toxoplasma gondii* and *Neospora caninum* in urban and rural dogs from southwestern Nigeria. *African Journal of Infectious Diseases Journal Home*, 10, 1.
- AYINMODE AB, ISHOLA OO, ODERINU TA (2015) Seroprevalence of *Toxoplasma gondii* in dogs slaughtered for food in Southwestern Nigeria and assessment of consumer's knowledge and behavior. *Alexandria Journal of Veterinary Sciences*, 45, 161-165.

- AZEVEDO SS, BATISTA CSA, VASCONCELLOS SA, AGUIAR DM, RAGOZO AMA, RODRIGUES AAR, ALVES CJ, GENNARI SM (2005) Seroepidemiology of *Toxoplasma gondii* and *Neospora caninum* in dogs from the state of Paraíba, Northeast region of Brazil. *Veterinary Parasitology*, Volume 79, 51-56.
- BABUR C, GUL ALTAS M, CELEBI B, SEVGILI M, TAYLAN OZKAN A, GOKCEN A (2007a) Seroprevalence of toxoplasmosis, leishmaniosis and listeriosis in stray dogs in the Province of Sanliurfa, Turkey. *Türk Hijyen ve Deneysel Biyoloji Dergisi* 64, 11–16.
- BABUR C, GOZ Y, ALTUG N, TAYLAN OZKAN A, KILIC S (2007b) Seroprevalence of *Toxoplasma gondii* in dogs in Van Province by Sabin–Feldman Dye Test. *Yüzüncü Yıl Üniversitesi Veteriner Fakültesi Dergisi* 18, 1–4.
- BAKER VS, IMADE GE, MOLTA NB, TAWDE P, PAM SD, OBADOFIN MO, SAGAY SA, EGAH DZ, IYA D, AFOLABI BB, BAKER M, FORD K, FORD R, ROUX KH, KELLER TC (2008) Cytokine-associated neutrophil extracellular traps and antinuclear antibodies in *Plasmodium falciparum* infected children under six years of age. *Malaria Journal*, 7, 41.
- BALKAYA I, AKTAS MS, OZKANLAR Y, BABUR C, CELEBI B (2010) Seroprevalence of *Toxoplasma gondii* in dogs in eastern Turkey. *Israel Journal of Veterinary Medicine*, 65, 58–61.
- BEHRENDT JH, RUIZ A, ZAHNER H, TAUBERT A, HERMOSILLA C (2010) Neutrophil extracellular trap formation as innate immune reactions against the apicomplexan parasite *Eimeria bovis*. *Veterinary Immunology and Immunopathology*, 133, 1–8.
- BERNSTEEN L, GREGORY CR, ARONSON LR, LIRTZMAN RA, BRUMMER DG (1999) Acute toxoplasmosis following renal transplantation in three cats and a dog. *Journal of the American Veterinary Medical Association*, 215,1123–1126.
- BITTENCOURT LHFB, LOPES-MORI FMR, MITSUKA-BREGANO R, VALENTIM-ZABOTT M, FREIRE RL, PINTO SB, NAVARRO IT (2012) Seroepidemiology of toxoplasmosis in pregnant women since the implementation of the surveillance program of toxoplasmosis acquired in pregnancy and congenital in the western region of Parana, Brazil. *Revista Brasileira de Ginecologia e Obstetrícia*, 34, 2, 63–68.
- BONNE-ANNEE S, KEREPESE LA, HESS JA, WESOLOWSKI J, PAUMET F, LOK JB, NOLAN TJ, ABRAHAM D (2014) Extracellular traps are associated with human and mouse neutrophil and macrophage mediated killing of larval *Strongyloides stercoralis*. *Microbes and Infections*, 16, 502-511.
- BRANZK N, PAPAYANNOUPOULOS V (2013) Molecular mechanisms regulating NETosis in infection and disease. *Seminars Immunopathology*, 35, 513–530.
- BRESCIANI KD, COSTA AJ, TONIOLLO GH, LUVOZZOTO MC, KANAMURA CT, MORAES FR, PERRI SHV, GENNARI SM (2009) Transplacental transmission of *Toxoplasma gondii* in reinfected pregnant female canines. *Parasitology Research*. 104, 1213–1217.

- BRESCIANI KD, COSTA AJ, TONIOLLO GH, SABATINI GA, MORAES FR, PAULILLO AC, FERRAUDO AS (1999) Experimental toxoplasmosis in pregnant bitches. *Veterinary Parasitology* 86, 143–145.
- BRINKMANN V, REICHARD U, GOOSMANN C, FAULER B, UHLEMANN Y, WEISS DS, WEINRAUCH Y, ZYCHLINSKY A (2004) Neutrophil extracellular traps kill bacteria. *Science*, 303, 1532–1535.
- BRITO AF, SOUZA LC, SILVA AV, LANGONI H (2002) Epidemiological and serological aspects in canine Toxoplasmosis in animals with nervous symptoms. *Memórias do Instituto Oswaldo Cruz*, 97, 1-5.
- BUSSANICH MN, ROOTMAN J (1985) Implicating toxoplasmosis as the cause of ocular lesions. *Veterinary Medicine*; 80, 43–46.
- CARLIER Y, BOUT D, DESSAINT JP, CAPRON A, VAN KNAPEN F, RUITENBERG EJ, BERGQUIST R, HULDT G (1980) Evaluation of the enzyme-linked immunosorbent assay (ELISA) and other serological tests for the diagnosis of toxoplasmosis. *Bulletin of the World Health Organization*, 58,1, 99-105.
- CHUAH C, JONES MK, BURKE ML, MCMANUS DP, OWEN HC, GOBERT GN (2014) Defining a pro-inflammatory neutrophil phenotype in response to Schistosome eggs. *Cell Microbiology*, 16, 1666-1177.
- CHUAMMITRI P, OSTOJIC J, ANDREASEN CB, REDMOND SB, LAMONT SJ, PALIC D (2009) Chicken heterophil extracellular traps (HETs): novel defense mechanism of chicken heterophils, *Veterinary Immunology and Immunopathology*, 129, 126-131.
- COOLS-LARTIGUE J, SPICER J, McDONALD B, GOWING S, CHOW S, GIANNIAS B, BOURDEAU F, KUBES P, FERRI L (2013). Neutrophil extracellular traps sequester circulating tumor cells and promote metastasis. *Journal of Clinical Investigation*, 123, 3446-3458.
- COSTA DGC, MARVULO MFV, SILVA JSA, SANTANA SC, MAGALHAES FJR, LIMA FILHO CDF, RIBEIRO VO, ALVES LC, MOTA RA, DUBEY JP, SILVA JCR (2012) Seroprevalence of *Toxoplasma gondii* in Domestic and Wild Animals From the Fernando de Noronha, Brazil. *Journal of Parasitology*, 98,3, 679-680.
- DA SILVA AV, PEZERICO SB, DE LIMA VY, D'ARC MORETTI L, PINHEIRO JP, TANAKA EM, RIBEIRO MC, LANGONI H (2005) Genotyping of *Toxoplasma gondii* strains isolated from dogs with neurological signs. *Veterinary Parasitology*, 127, 23–27.
- DA SILVA RC, CAFFARO K, PAULA CL, RISSETI RM, LANGONI H, MEGID J, MELANCHAUSKI MS, SOUZA KL, TAKAHIRA RK, MACHADO VMV (2015) An atypical *Toxoplasma gondii* genotype in a rural Brazilian dog co-infected with *Leishmania* (Viannia) *braziliensis*. *Revista da Sociedade Brasileira de Medicina Tropical*. 48, 224–227.
- DAVIDSON MG (2000) Toxoplasmosis *Veterinary Clinics of North America – Small Animal Practice*, 30, 1051–1062.



- DE SOUZA SLP, GENNARI SM, YAI LEO, DAURIA SRN, CARDOSO SMS, GUIMARAES JUNIOR JS, DUBEY JP (2003) Occurrence of *Toxoplasma gondii* antibodies in sera from dogs of the urban and rural areas from Brazil. *Revista brasileira de parasitologia veterinaria*. 12, 1–3.
- DIAS RCF, LOPES-MORI FMR, MITSUKA-BREGANO R, DIAS RAF, TOKANO DV, REICHE EMV, FREIRE RL, NAVARRO IT (2011) Factors associated to infection by *Toxoplasma gondii* in pregnant women attended in basic health units in the city of Rolândia, Parana, Brazil. *Revista do Instituto de Medicina Tropical de São Paulo*, 53,4, 185–191.
- DITTMAR T, ZAENKER IS, SCHMIDT A (2006) Infection and Inflammation. Impacts on Oncogenesis. *Contrib Microbiol. Basel, Karger*, vol 13.
- DOMINGUES LM, MACHADO RZ, COSTA TINUCCI M, CARVALHO CS, COSTA AJ, MALHERIOS EB (1998) Canine toxoplasmosis: a comparative evaluation of the detection of anti-*Toxoplasma gondii* antibodies by the indirect immunoenzymatic assay (ELISA) and the indirect immunofluorescence reaction (IIF). *Revista brasileira de parasitologia veterinaria*. 7, 79–85.
- DUBEY JP (1985) Toxoplasmosis in dogs. *Canine Pract* 12:7–28
- DUBEY JP (1994) Toxoplasmosis. *JAVMA*. 205, 1593-1598
- DUBEY JP (1996) Pathogenicity and infectivity of *Toxoplasma gondii* oocysts for rats. *Journal of Parasitology*. 82, 951–956.
- DUBEY JP (2006) Comparative infectivity of oocysts and bradyzoites of *Toxoplasma gondii* for intermediate (mice) and definitive (cats) hosts. *Veterinary Parasitology*, 140, 69–75.
- DUBEY JP (1997a) Distribution of tissue cysts in organs of rats fed *Toxoplasma gondii* oocysts. *Journal of Parasitology*. 83, 755–757.
- DUBEY JP (1997b) Tissue cyst tropism in *Toxoplasma gondii*: a comparison of tissue cyst formation in organs of cats, and rodents fed oocysts. *Parasitology*. 115, 15–20.
- DUBEY JP (2007) The history and life cycle of *Toxoplasma gondii*. In: *Toxoplasma gondii*. The model apicomplexan: perspectives and methods, ed. L. M. Weiss and K. Kim, 1–17. Academic Press.
- DUBEY JP (2010) Toxoplasmosis of animals and humans. 2nd ed. Boca Raton, FL, USA: CRC Press.
- DUBEY JP, ALVARADO-ESQUIVEL C, LIESENFELD O, HERRERA-FLORES RG, RAMIREZ-SANCHEZ BE, GONZALEZ-HERRERA A, MARTINEZ-GARCIA SA, BANDINI LA, KWOK OCH, (2007d) *Neospora caninum* and *Toxoplasma gondii* antibodies in dogs from Durango City, Mexico, *Journal of Parasitology*, 93, 5, 1033-1035.
- DUBEY JP, BEATTIE CP (1988) Toxoplasmosis of Animals and Man. CRC Press, Boca Raton, FL.

- DUBEY JP, CARPENTER JL, SPEER CA, TOPPER MJ, UGGLA A (1988) Newly recognized fatal protozoan disease of dogs. *Journal of the American Veterinary Medical Association*, 192, 1269–1285.
- DUBEY JP, CARPENTER JL, TOPPER MJ, UGGLA A (1989) Fatal toxoplasmosis in dogs. *Journal of the American Animal Hospital Association* 25, 659–664.
- DUBEY JP, CORTES-VECINO JA, VARGAS-DUARTE JJ, SUNDAR N, VELMURUGAN GV, BANDINI LM, POLO LJ, ZAMBRANO L, MORA LE, KWOK OCH, SMITH T, SU C (2007a) Prevalence of *Toxoplasma gondii* in dogs from Colombia, South America and genetic characterization of *T. gondii* isolates. *Veterinary Parasitology*, 145, 45-50.
- DUBEY JP, GENNARI SM, SUNDAR N, VIANNA MCB, BANDINI LM, YAI LEO, KWOK OCH, SU C (2007b) Diverse and atypical genotypes identified in *Toxoplasma gondii* from dogs in Sao Paulo, Brazil. *Journal of Parasitology*, 93, 1, 60-64.
- DUBEY JP, HEMPHILL A, CALERO BERNAL R, SCHARES G (2017) Neosporosis in Animals. Boca Raton, FL: CRC Press.
- DUBEY JP, HILL DE, JONES JL, HIGHTOWER AW, KIRKLAND E, ROBERTS JM, MARCET PL, LEHMANN T, VIANNA MCB, MISKA K, SREEKUMAR C, KWOK OCH, SHEN SK, GAMBLE HR (2005) Prevalence of viable *Toxoplasma gondii* in beef, chicken, and pork from retail meat stores in the United States: risk assessment to consumers. *Journal of Parasitology*, 91, 1082–1093.
- DUBEY JP, HUONG LT, SUNDAR N, SU C (2007e) Genetic characterization of *Toxoplasma gondii* isolates in dogs from Vietnam suggests their South American origin. *Veterinary Parasitology*, 146, 347-351.
- DUBEY JP, KOTULA AW, SHARAR A, ANDREWS CD, LINDSAY DS (1990) Effect of high temperature on infectivity of *Toxoplasma gondii* tissue cysts in pork. *Journal of Parasitology*, 76, 201–204.
- DUBEY JP, LAPPIN MR (2006) Toxoplasmosis and neosporosis. In: *Infectious Diseases of the Dog and Cat*, 3rd edn. (ed. Greene CE) Saunders Elsevier, St. Louis, p: 754–775.
- DUBEY JP, RAJAPAKSE RPVJ, WIJESUNDERA RRMKK, SUNDAR N, VELMURUGAN GV, KWOK OCH, SU C (2007c) Prevalence of *Toxoplasma gondii* in dogs from Sri Lanka and genetic characterization of the parasite isolates. *Veterinary Parasitology*, 146, 341-346.
- DUBEY JP, ROSS AD, FRITZ D (2003) Clinical *Toxoplasma gondii*, *Hammondia heydorni*, and *Sarcocystis spp.* infections in dogs. *Parassitologia*, 45, 141–146.
- EHRENSPERGER F, POSPISCHIL A (1989) Spontane Mischinfektionen mit Staupevirus und Toxoplasmen beim Hund. *Deutsche tierärztliche Wochenschrift*, 96, 184–186.
- ETHEREDGE GD, FRENKEL JK (1995) Human *Toxoplasma* infection in Kuna and Embera children in the Bayano and San Blas, eastern Panama. *The American Journal of Tropical Medicine and Hygiene*, 53, 448–457.

- ETHEREDGE GD, MICHAEL G, MUEHLENBEIN MP, FRENKEL JK (2004) The roles of cats and dogs in the transmission of *Toxoplasma* infection in Kuna and Embera children in eastern Panama. *Revista Panamericana de Salud Pública*, 16, 176–186.
- FEI L, ZHENGKAI W, LILI C, YUHANG G, ZHENGTAO Y, JIANHUA L, BIAO Y, XICHEN Z, PENGTAO G (2018) *Trichomonas vaginalis* triggers the release of THP-1 extracellular traps. *Parasitology Research*, 118, 267–274.
- FERRE F, DESPONT JC, PEZE P, FERRAT PL, BERTRAND H, GRANDCHAMP P, WEINBRECK P (1986) Toxoplasmose apres plaie par arme blanche. *La Presse Médicale*, 15, 929–930.
- FRENKEL JK, LINDSAY DS, PARKER BB (1995) Dogs as potential vectors of *Toxoplasma gondii*. *The American Journal of Tropical Medicine and Hygiene*, 53, 226.
- FRENKEL JK, PARKER BB (1996) An apparent role of dogs in the transmission of *Toxoplasma gondii*: the probable importance of xenosmophilia. *Annals of the New York Academy of Sciences*, 791, 402–407.
- GABRIEL C, MCMASTER WR, GIRARD D, DESCOTEAUX A (2010) *Leishmania donovani* promastigotes evade the antimicrobial activity of neutrophil extracellular traps. *Journal of Immunology*, 185, 4319–4327.
- GENCAY YE, YILDIZ K, GOKPINAR S, LEBLEBICIER A (2013) A potential infection source for humans: Frozen buffalo meat can harbour tissue cysts of *Toxoplasma gondii*. *Food Control*, 30, 86–89.
- GERHOLD R, NEWMAN SJ, GRUNENWALD CM, CREWS A, HODSHON A, SU C (2014) Acute onset of encephalomyelitis with atypical lesions associated with dual infection of *Sarcocystis neurona* and *Toxoplasma gondii* in a dog. *Veterinary Parasitology*, 205, 697–701.
- GICIK Y, SARI B, BABUR C, CELEBI B (2010) The seropositivity of *Toxoplasma gondii* and *Listeria monocytogenes* in the dogs of Kars and vicinity. *Turkiye Parazitoloji Dergisi* 34, 86–90.
- GREENE CE, COOK JR, MAHAFFEY EA (1985) Clindamycin for treatment of *Toxoplasma* polymyositis in a dog. *Journal of the American Veterinary Medical Association*, 187, 6, 631–634.
- GUIMARAES AM, ROCHA CMBM, OLIVEIRA TMFS, ROSADO IR, MORAIS LG, SANTOS RRD (2009) Factors associated the seropositivity for Babesia, Toxoplasma, Neospora e Leishmania in dogs attended at nine veterinary clinics in the municipality of Lavras MG. *Revista brasileira de parasitologia veterinaria*, 18, 1, 49–53.
- GUIMARAES-COSTA AB, NASCIMENTO MT, FROMENT GS, SOARES RP, MORGADO FN, CONCEICAO-SILVA F, SARAIVA EM (2009) *Leishmania amazonensis* promastigotes induce and are killed by neutrophil extracellular traps. *Proceedings of the National Academy of Sciences of the United States of America*, 106, 6748–6753.
- GUIMARAES-COSTA AB, NASCIMENTO MT, WARDINI AB, PINTO-DA-SILVA LH, SARAIVA EM (2012) NETosis: A microbicidal mechanism beyond cell death. *Journal of Parasitology Research*, 929743.

- HAHN S, GIAGLIS S, CHOWDURY CS, HOSLI I, HASLER P (2013) Modulation of neutrophil NETosis: interplay between infectious agents and underlying host physiology. *Seminars in Immunopathology*, 35, 4, 439–453.
- HARRIS JR (1991) “Blood Cell Biochemistry Volume 3: Lymphocytes and Granulocytes”. Springer Science+Business Media.
- HAVELAAR AH, KIRK MD, TORGERSON PR, GIBB HJ, HALD T, LAKE RJ, PRAET N, BELLINGER DC, SILVA NR, GARGOURI N, SPEYBROECK N, CAWTHORNE A, MATHERS C, STEIN C, ANGULO FJ, DEVLEESSCHAUWER B (2015) World health organization global estimates and regional comparisons of the burden of foodborne disease in 2010. *PLoS Medicine*, 12,12, e1001923.
- HEADLEY SA, ALFIERI AA, FRITZEN JT, GARCIA JL, WEISSENBOCK H, DA SILVA AP, BODNAR L, OKANO W, ALFIERI AF (2013) Concomitant canine distemper, infectious canine hepatitis, canine parvoviral enteritis, canine infectious tracheobronchitis, and toxoplasmosis in a puppy. *Journal of Veterinary Diagnostic Investigation*, 25, 129–135.
- HERMOSILLA C, MUNOZ-CARO T, SILBA LMR, RUIZ A, TAUBERT A (2014) The intriguing host innate immune response: novel anti-parasitic defence by neutrophil extracellular traps. *Parasitology*, 141, 1489-1498.
- HILL DE, CHIRUKANDOTH S, DUBEY JP (2005) Biology and epidemiology of *Toxoplasma gondii* in man and animals. *Animal Health Research Reviews*, 6, 41-61.
- HOFFMANN AR, CADIEU J, KIUPEL M, LIM A, BOLIN SR, MANSELL J (2012) Cutaneous toxoplasmosis in two dogs. *Journal of Veterinary Diagnostic Investigation*, 24, 636–640.
- HOSSEININEJAD M, MALMASI A, HOSSEINI F, SELK-GHAFFARI M, KHORRAMI N, MOHEBALI M, SHOJAEI S, MIRANI A, AZIZADEH M, MIRSHOKRAEI P, ALIARI A (2011) Seroprevalence of *Toxoplasma gondii* Infection in Dogs in Tehran, Iran. *Iranian Journal of Parasitology*, 6, 1, 81–85.
- ICEN H, BABUR C, BADEMKIRAN S, CELEBI B, SIMSEK A, ÖZYURTLU N, TAYLAN OZKAN A (2010) Seroprevalence of toxoplasmosis, leishmaniosis and listeriosis in shelter dogs of Diyarbakir, Turkey. *Turkiye Parazitoloji Dergisi* 34, 6–10.
- IMLAUA M, MUNOZ-CAROA ICT, ZHOUA E, GARTNER U, TERNES K, HERMOSILLA ATC (2020) Dolphin-derived NETosis results in rapid *Toxoplasma gondii* tachyzoite ensnarement and different phenotypes of NETs. *Developmental & Comparative Immunology*, 103, 103527.
- JANITSCHKE K, ROMMEL M, WEILAND G (1968). Experimentelle Toxoplasma-Infektionen beim Hund. *Kleintier Praxis*, 13, 181-187.
- JEFFERY U, KIMURA K, GRAY R, LUETH P, BELLAIRE B, LE-VINE D (2015) Dogs cast NETs too: Canine neutrophil extracellular traps in health and immune-mediated hemolytic anemia. *Veterinary Immunology and Immunopathology*, 168, 262-268.

- JITTAPALAPONG S, NIMSUPAN B, PINYOPANUWAT N, CHIMNOI W, KABEYA H, MARUYAMA S (2007) Seroprevalence of *Toxoplasma gondii* antibodies in stray cats and dogs in the Bangkok metropolitan area, Thailand. *Veterinary Parasitology*, 145, 138-141.
- KAFSACK BFC, PENA JDO, COPPENS I, RAVINDRAN S, BOOTHROYD JC, CARRUTHERS VB (2009) Rapid membrane disruption by a perforin-like protein facilitates parasite exit from host cells. *Science*, 323, 530-533.
- KAMANI J, MANI AU, KUMSHE HA, DOGO GI, YIDAWI JP, PAULINE DK, NNABUIFE HE, JOAN P, EGWU GO (2009) Serosurvey for *Toxoplasma gondii* in dogs in Maiduguri, Borno State, Nigeria. *The Journal of Infection in Developing Countries*, 4, 15-18.
- KAPLAN MJ, RADIC M (2012) Neutrophil extracellular traps: double-edged swords of innate immunity. *Journal of Immunology*, 189, 2689-2695.
- KIJLSTRA A, JONGERT E (2008) Control of the risk of human toxoplasmosis transmitted by meat. *International Journal for Parasitology*, 38, 1359-1370.
- KIRBAS A, BABUR C, BALKAYA I, YAVUZ U (2011) Investigation of the seroprevalence of listeriosis and toxoplasmosis in dogs in Nevsehir province. *Journal of Etlik Veterinary Microbiology*, 22, 68-73.
- KOCH MO, WEISS RR, CRUZ AA, SOCCOL VT, GONCALVES KA, BERTOL MAF, BELTRAME OC, DITTRICH RL (2016) Detection and isolation of *Toxoplasma gondii* from fresh semen of naturally infected dogs in Southern Brazil. *Reproduction in Domestic Animals*, 51, 550-554.
- KOIWAI K, ALENTON RR, KONDO H, HIRONO I (2016) Extracellular trap formation in kuruma shrimp (*Marsupenaeus japonicus*) hemocytes is coupled with c-type lysozyme. *Fish Shellfish Immunology*, 5, 206-209.
- KOTULA AW, DUBEY JP, SHARAR AK, ANDREWS CD, SHEN SK, LINDSAY DS (1991) Effect of freezing on infectivity of *Toxoplasma gondii* tissue cysts in pork. *Journal of Food Protection*, 54, 687-690.
- KREIER JP (1993) Parasitic Protozoa. Second Edition. London: Academic Press Inc.
- KRUGER P, SAFFARZADEH M, WEBER ANR, RIEBER N, RADSACK M, BERNUTH HV, BENARAFAC, ROSS D, SKOKOWA J, HARTL D (2015). Neutrophils: between host defence, immune modulation, and tissue injury. *PLOS Pathogens*, 11, e1004651.
- KUMAR V, SHARMA A (2010) Neutrophils: cinderella of innate immune system. *International Immunopharmacology*, 10, 1325-1334.
- LANGE MK, PENAGOS-TABARES F, MUNOZ-CARO T, GARTNER U, MEJER H, SCHAPER R, HERMOSILLA C, TAUBERT A (2017) Gastropod-derived haemocyte extracellular traps entrap

- metastrongyloid larval stages of *Angiostrongylus vasorum*, *Aelurostrongylus abstrusus* and *Troglostrongylus brevior*. *Parasit Vectors*, 10,50.
- LANGONI H, MATTEUCCI G, MEDICI B, CAMOSSO LG, RICHINI-PEREIRA VB, SILVA RC (2012) Detection and molecular analysis of *Toxoplasma gondii* and *Neospora caninum* from dogs with neurological disorders. *Revista da Sociedade Brasileira de Medicina Tropical*, 45,365–368.
- LI B, ZHONG N, PENG W, SHANG L, JIN H, LIU Q (2012) Seroprevalence of *Toxoplasma gondii* Infection in Dogs in Sichuan Province, Southwestern China. *Journal of Parasitology*, 98, 1, 209-210.
- LI YN, NIE X, PENG QY, MU XQ, ZHANG M, TIAN MY, MIN SJ (2015) Seroprevalence and genotype of *Toxoplasma gondii* in pigs, dogs and cats from Guizhou province, Southwest China. *Parasites Vectors*, 8, 214.
- LIN DS (1998) Seroprevalences to *Toxoplasma gondii* in privately-owned dogs in Taiwan. *Preventive Veterinary Medicine*, 35, 21–27.
- LINDSAY DS, MITSCHLER RR, TOIVIO-KINNUCAN MA, UPTON SJ, DUBEY JP, BLAGBURN BL (1993) Association of host cell mitochondria with developing *Toxoplasma gondii* tissue cysts. *American Journal of Veterinary Research* 54, 1663–1667.
- LINDSAY DS, DUBEY JP, BUTLER JM, BLAGBURN BL (1997) Mechanical transmission of *Toxoplasma gondii* oocysts by dogs. *Veterinary Parasitology*, 73, 27–33.
- LINDSAY DS, DUBEY JP, BUTLER JM, BLAGBURN BL (1996) Experimental tissue cyst induced *Toxoplasma gondii* infections in dogs. *Journal of Eukaryotic Microbiology*, 43, 1135.
- LINDSAY DS, DUBEY JP, UPTON SJ, RIDLEY RK (1990) Serological prevalence of *Neospora caninum* and *Toxoplasma gondii* in dogs from Kansas. *Journal of the Helminthological Society of Washington*, 57, 86–88.
- LUNDEN A, UGGLA A (1992) Infectivity of *Toxoplasma gondii* in mutton following curing, smoking, freezing or microwave cooking. *International Journal of Food Microbiology*, 15, 357–363.
- MAGALHAES FJR, RIBEIRO-ANDRADEB M, SOUZA FM, FILHO CDFL, BIONDO AW, VIDOTTO O, NAVARRA IT, MOTA RA (2017), Seroprevalence and spatial distribution of *Toxoplasma gondii* infection in cats, dogs, pigs and equines of the Fernando de Noronha Island, Brazil. *Parasitology International*, 66, 2, 43-46.
- MANDA A, PRUCHNIAK MP, ARAZNA M, DEMKOW UA (2014) Neutrophil extracellular traps in physiology and pathology. *Central European Journal of Immunology*, 39, 116-121.
- MAYADAS TN, CULLERE X, LOWELL CA (2014) The multifaceted functions of neutrophils. *Annual Review of Pathology*, 9, 181–218.

- MCCOY CJ, REAVES BJ, GIGUERE S, COATES R, RADA B, WOLSTENHOLME AJ (2017) Human leukocytes kill *Brugia malayi* microfilariae independently of DNA-based extracellular trap release. *PLOS Neglected Tropical Diseases*, 11,1.
- MEAD PS, SLUTSKER L, DIETZ V, MCCAIG LF, BRESEE JS, SHAPIRO C, GRIFFIN PM, TAUXE RV (1999) Food-related illness and death in the United States. *Emerging Infectious Diseases Journal*, 5, 5, 607-625.
- MEIRELES LR, GALISTEO AJ, POMPEU E, ANDRADE HF (2004) *Toxoplasma gondii* spreading in an urban area evaluated by seroprevalence in free-living cats and dogs. *Tropical Medicine International Health*, 9, 8, 876–881.
- MENDEZ J, SUN D, TUO W, XIAO Z (2018) Bovine neutrophils form extracellular traps in response to the gastrointestinal parasite *Ostertagia ostertagi*. *Scientific Reports*, 8, 17598.
- MESA MA, VASQUEZ G (2013) NETosis, *Autoimmun Disorders*, 1, 1-7.
- MIGLIORE S, LA MARCA S, STABILE C, DI MARCO LO PRESTI V, VITALE MA (2017) rare case of a cute toxoplasmosis in a stray dog due to infection of *T. gondii* clonaltype I: public health concern in urban settings with stray animals? *BMC Veterinary Research*, 13, 249.
- MILLER NL, FRENKEL LK, DUBEY JP (1972) Oral infections with *Toxoplasma* cysts and oocysts in felines, other mammals, and birds. *Journal of Parasitology*, 58, 928-937.
- MINEO TWP, SILVA DAO, COSTA GHN, VON ANCKEN ACB, KASPER LH, SOUZA MA, CABRAL DD, COSTA AJ, MINEO JR (2001) Detection of IgG antibodies to *Neospora caninum* and *Toxoplasma gondii* in dogs examined in a veterinary hospital from Brazil. *Veterinary Parasitology*, 98, 4, 239-245.
- MITCHELL SM, ZAJAC AM, DAVIS WL, LINDSAY DS (2004) Efficacy of ponazuril in vitro and in preventing and treating *Toxoplasma gondii* infections in mice. *Journal of Parasitology*, 90, 639–642.
- MORETTI LD, DA SILVA AV, RIBEIRO MG, PAES AC, LANGONI H (2006) *Toxoplasma gondii* genotyping in a dog co-infected with distemper virus and ehrlichiosis rickettsia. *Revista do Instituto de Medicina Tropical de São Paulo*, 48, 359–363.
- MORRIS JT, KELLY JW (1992) Effective treatment of cerebral toxoplasmosis with doxycycline. *American Journal of Medicine*, 93, 107–108.
- MOSCA T, FORTE WC (2016) Comparative efficiency and impact on the activity of blood neutrophils isolated by Percoll, Ficoll and spontaneous sedimentation methods. *Immunological investigations*, 45, 29–37.
- MUNOZ-CARO T, CONEJEROS I, ZHOU E, PIKHOVYCH A, GARTNER U, HERMOSILLA C, KULKE D, TAUBERT A (2018) *Dirofilaria immitis* Microfilariae and Third-Stage Larvae Induce Canine NETosis Resulting in Different Types of Neutrophil Extracellular Traps. *Frontiers in Immunology*, 9, 968.

- MUNOZ-CARO T, HERMOSILLA C, SILVA LMR, CORTES H, TAUBERT A (2014) Neutrophil extracellular traps as innate immune reaction against the emerging apicomplexan parasite *Besnoitia besnoiti*. *Plos one*, 9, e91415.
- MUNOZ-CARO T, MARIO C, RUBIO R, LILIANA M, SILVA R, MAGDOWSKI G, GARTNER U, MCNEILLY TN, TAUBERT A, HERMOSILLA C (2015) Leucocyte-derived extracellular trap formation significantly contributes to *Haemonchus contortus* larval entrapment. *Parasites Vectors*, 8, 607.
- MUNOZ-CARO T, RUBIO RMC, SILVA LM, MAGDOWSKI G, GARTNER U, MCNEILLY TN, TAUBERT A, HERMOSILLA C (2015) Leucocyte-derived extracellular trap formation significantly contributes to *Haemonchus contortus* larval entrapment. *Parasites Vectors*, 8, 607.
- MUNOZ-CARO T, SILVA LMR, RENTERIA-SOLIS Z, TAUBERT A, HERMOSILLA C (2016) Neutrophil extracellular traps in the intestinal mucosa of Eimeria-infected animals. *Asian Pacific Journal of Tropical Medicine*, 6, 301–307.
- MUZ MN, ALTUG N, KARAKAVUK M (2013) Seroprevalence of *T. gondii* in dairy ruminant production systems, shepherd dogs among the herds and detection of *T. gondii*-like oocyst in cat feces in Hatay Region. *Adana Veteriner Kontrol Enstitüsü Müdürlüğü Dergisi*, 3, 38–45.
- NALI C, AHARRIS J, DWATKINS J, AADESIYUN A (2003) Seroepidemiology of *Toxoplasma gondii* in dogs in Trinidad and Tobago. *Veterinary Parasitology*, 113, 179-187.
- NEL JG, THERON AJ, POOL R, DURANDT C, TINTINGER GR, ANDERSON R (2016) Neutrophil extracellular traps and their role in health and disease. *South African Journal of Science*, 112, 1-9.
- NGUYEN T, CHOE SE, BYUN JW, KOH HB, LEE HS, KANG SW (2012) Seroprevalence of *Toxoplasma gondii* and *Neospora caninum* in dogs from Korea. *DE Gruyter*, 02-25.
- NICOLLE C, MANCEAUX L (1908) Sur une infection à corps de Leishmania (ou organismes voisins) du gondi. *Comptes rendus de l'Académie des Sciences* 147, 763–766.
- NICOLLE C, MANCEAUX L (1909) Sur un protozoaire nouveau du gondi. *Comptes rendus de l'Académie des Sciences*, 148, 369–372.
- OLIVEIRA VDC, BOECHAT VC, MENDES JUNIOR AAV, MADEIRA MF, FERREIRA LC, FIGUEIREDO FB, CAMPOS MP, RODRIGUES FCC, OLIVERIA RVC, AMENDOEIRA MRR, MENEZES RC (2017) Occurrence of *Leishmania infantum* in the central nervous system of naturally infected dogs: parasite load, viability, co-infections and histological alterations. *Plos one*, 12, e0175588.
- ONCEL T, HANDEMIR E, KAMBURGIL K, YURTALAN S (2007) Determination of seropositivity for *Toxoplasma gondii* in stray dogs in Istanbul, Turkey. *Revue de Médecine Vétérinaire*, 158, 223–228.



- PALIC D, OSTOJIC J, ANDREASEN CB, ROTH JA (2007) Fish cast NETs: Neutrophil extracellular traps are released from fish neutrophils. *Development Comparative Immunology*, 31, 805–816.
- PAPAYANNOPOULOS V, ZYCHLINSKY A (2009) NETs: a new strategy for using old weapons. *Trends Immunology*, 30, 513-521.
- PAPINI R, MANCIANTI F, SACCARDI E (2009) Noise sensitivity in a dog with toxoplasmosis. *Veterinary Record*, 165-162.
- PATITUCCI AN, ALLEY MR, JONES BR, CHARLESTON WAG (1997) Protozoal encephalomyelitis of dogs involving *Neosporum caninum* and *Toxoplasma gondii* in New Zealand. *New Zealand Veterinary Journal*, 45, 231–235.
- PAUL M, KING L, CARLIN EP (2010) Zoonoses of people and their pets: A US perspective on significant pet-associated parasitic diseases. *Trends Parasitol*, 26, 4, 153–154.
- PENA HF, MOROZ LR, SOZIGAN RK, AJZENBERG D, CARVALHO FR, MOTA CM, MINEO TWP, MARCILI A (2014) Isolation and biological and molecular characterization of *Toxoplasma gondii* from canine cutaneous toxoplasmosis in Brazil. *Journal of Clinical Microbiology*, 52, 4419–4420.
- PFEFFERKORN ER (1990) Cell Biology of *Toxoplasma gondii*. In *Modern parasite biology: cellular, immunological, and molecular aspects*. Ed D. J. Wyler, 26–50. New York: W. H. Freeman and Company.
- PISANU S, CUBEDDU T, PAGNOZZI D, ROCCA S, CACCIOTTO C, ALBERTI A, MAROGNA G, UZZAU S, FILIPPA ADDIS M (2015) Neutrophil extracellular traps in sheep mastitis. *Veterinary Research*, 46, 1, 59.
- REBAR AH, MACWILLIAMS PS, FELDMAN BF, METZGER FL, POLLOCK RVH, ROCHE J (2001) A Guide To Hematology In Dogs and Cats, p: 69-82.
- REGNIER A (2007) Clinical pharmacology and therapeutics. Part 2: antimicrobials, antiinflammatory agents, and antiglaucoma drugs. In: *Veterinary Ophthalmology*, 4th ed. (ed. Gelatt KN) Blackwell Publishing, Ames, 268–331.
- REICHEL M, MUNOZ-CARO T, CONTRERAS GS, GARCIA AR, MAGDOWSKI G, GARTNER U, TAUBERT A, HERMOSILLA C (2015) Harbour seal (*Phoca vitulina*) PMN and monocytes release extracellular traps to capture the apicomplexan parasite *Toxoplasma gondii*. *Developmental Comparative Immunology*, 50, 2, 106-115.
- ROSALES C (2018) Neutrophil: A cell with many roles in inflammation or several cell types? *Frontiers Physiology*, 9, 113.
- SAHAL M, GAZYAGCI S, KILIC S, BABUR C, URAL K (2009) Investigation of *Toxoplasma gondii* in stray dogs of Ankara Province. *Atatürk Üniversitesi Veteriner Bilimleri Dergisi* 4, 185–189.

- SANTOS TR, COSTA AJ, TONIOLLO GH, LUVIZOTTO MCR, BENETTI AH, SANTOS RR, MATTA DH, LOPES WDZ, OLIVEIRA JA, OLIVERIA GP (2009) Prevalence of anti-Toxoplasma gondii antibodies in dairy cattle, dogs, and humans from the Jauru micro-region, Mato Grosso state, Brazil. *Veterinary Parasitology*, 161, 324–326.
- SANO J, OGUMA K, KANO R, TSUMAGARI S, HASEGAWA A (2004) Decreased apoptotic polymorphonuclear leukocyte rate in dogs with pyometra., *Journal of Veterinary Medical Science*, 66,1, 103-105.
- SASONO PMD, SMITH JE (1998) *Toxoplasma gondii*: an ultrastructural study of host-cell invasion by the bradyzoite stage. *Parasitology Research*, 84, 640–645.
- SCHARS G, PANTCHEV N, BARUTZKI D, HEYDORN AO, BAUER C, CONRATS FJ (2005) Oocysts of *Neospora caninum*, *Hammondia heydorni*, *Toxoplasma gondii* and *Hammondia hammondi* in faeces collected from dogs in Germany. *International Journal for Parasitology*, 35, 1525–1537.
- SCHATZBERG SJ, HALEY NJ, BARR SC, OLBY N, MUNANA K, SHARP JH (2003) Use of a multiplex polymerase chain reaction assay in the antemortem diagnosis of toxoplasmosis and neosporosis in the central nervous system of cats and dogs. *American Journal of Veterinary Research*, 64, 1507–1513.
- SCHNIEDER T (2006) *Veterinärmedizinische Parasitologie*. 6., vollständig überarbeitete und erweiterte Auflage, ED: Parey, Germany.
- SHAPIRO SD (2002) Neutrophil Elastase Path Clearer, Pathogen Killer, or Just Pathologic?, *American Journal of Respiratory Cell and Molecular Biology*, 26, 3.
- SILVA DAO, LOBATO J, MINEO TWP, MINEO JR (2007) Evaluation of serological tests for the diagnosis of *Neospora caninum* infection in dogs: optimization of cut off titers and inhibition studies of cross-reactivity with *Toxoplasma gondii*. *Veterinary Parasitology*, 143, 234–244.
- SILVA DAO, SILVA NM, MINEO TWP, PAJUABA NETO AA, FERRO EAV, MINEO JR (2002) Heterologous antibodies to evaluate the kinetics of the humoral immune response in dogs experimentally infected with *Toxoplasma gondii* RH strain. *Veterinary Parasitology*, 107, 181–195.
- SILVA LMR, MUNOZ-CARO T, GERSTBERGER R, VILA-VICOSA MJM, CORTES HCE, HERMOSILLA C, TAUBERT A (2014) The apicomplexan parasite *Eimeria arloingi* induces caprine neutrophil extracellular traps. *Parasitology Research*, 113, 2797-2807.
- SILVA NM, LOURENCO EV, SILVA DAO, MINEO JR (2002) Optimisation of cut-off titres in *Toxoplasma gondii* specific ELISA and IFAT in dog sera using immunoreactivity to SAG-1 antigen as a molecular marker of infection. *Veterinary Journal*, 163, 94-98.
- SIMON D, SIMON HU, YOUSEFI S (2013) Extracellular DNA traps in allergic, infectious, and autoimmune diseases. *Allergy*, 68, 4, 409-416.

- SIMSEK S, UTUK AE, BABUR C and KOROGLU E (2006) Seroprevalence of *Toxoplasma gondii* in dogs in the province of Kocaeli. *Turkiye Parazitoloji Dergisi*, 30, 171–174.
- SIOUD M (2007) RNA interference and innate immunity. *Advanced Drug Delivery Reviews*, 59, 153-163.
- SMIELEWSKA-ŁO'S E, RYPULA K, DZIMIRA S (2003) Studies on congenital toxoplasmosis in canines. *Medycyna Weterynaryjna*, 59, 141–145.
- SOLDATI-FAVRE D (2008) Molecular dissection of host cell invasion by the apicomplexans: the glideosome. *Parasite*, 15, 197–205.
- SOULSBY E JL (1982) Helminths, Arthropods and Protozoa of Domesticated Animals. 7th Edition. Bailliere Tindall, London, p.809.
- SURSAL N, ÇAKMAK A, YILDIZ K (2017) Kedi Polimorf Nükleer Lökositlerin İn Vitro Ortamda *Toxoplasma gondii*'ye Karşı Geliştirdiği Hücre Dışı Tuzak Oluşumunun Araştırılması. Ankara Üniversitesi Sağlık Bilimleri Enstitüsü Doktora Tezi.
- SWAMYDAS M, LUO Y, DORF ME, LIONAKIS MS (2015) Isolation of mouse neutrophils. *Current Protocol of Immunology*, 110, 3.20.1–3.20.15.
- SWINGER RL, SCHMIDT KA JR, DUBIELZIG RR (2009) Keratoconjunctivitis associated with *Toxoplasma gondii* in a dog. *Veterinary Ophthalmology*, 12, 56–60.
- TAQUES IIGG, BARBOSA TR, MARTINI AC, PITCHENIN LC, BRAGA IA, DE MELO ALT, NAKAZATO L, DUTRA V, AGUIAR DM (2016) Molecular assessment of the transplacental transmission of *Toxoplasma gondii*, *Neospora caninum*, *Brucella canis* and *Ehrlichia canis* in dogs. *Comparative Immunology, Microbiology and Infectious Diseases*, 49, 47–50.
- TENTER AM (2009) *Toxoplasma gondii* in animals used for human consumption. *Memórias do Instituto Oswaldo Cruz*, 104, 2, 364-369
- TIMAR CI, LORINCZ AM, LIGETI E (2013) Changing world of neutrophils. *Pflugers Archiv European Journal of Physiology*, 465, 1521–1533.
- TORGERSON PV, DEVLEESSCHAUWER B, PRAET N, SPEYBROECK N, WILLINGHAM AL, KASUGA F, ROKNI MB, ZHOU XN, FEVRE EM, SRIPA B, GARGOURI N, FURST T, BUDKE CM, CARABIN H, KIRK MD, ANGULO FJ, HAVELAAR A, SILVA N (2015) World health organization estimates of the global and regional disease burden of 11 foodborne parasitic diseases. *PLOS Medicine*, 12,12, 1–22.
- UGGLA A, MATTSON S, JUNTTI N (1990) Prevalence of antibodies to *Toxoplasma gondii* in cats, dogs and horses in Sweden. *Acta Veterinaria Scandinavica*, 31, 2, 219-222.
- VILLAGRA-BLANCO R, SILVA LMR, AGUILELLA-SEGURA A, ARCENILLAS-HERNANDEZ I, MARTINEZ-CARRASCO C, SEIPP A, GARTNER U, YBANEZ RR, TAUBERT A, HERMOSILLA C (2017b) Bottlenose dolphins (*Tursiops truncatus*) do also cast neutrophil extracellular traps against

the apicomplexan parasite *Neospora caninum*. *International Journal for Parasitology Parasites and Wildlife*, 6, 287–294.

VILLAGRA-BLANCO R, SILVA LMR, MUNOZ-CARO T, YANG Z, LI J, GARTNER U, TAUBERT A, ZHANG X, HERMOSILLA C (2017a) Bovine polymorphonuclear neutrophils cast neutrophil extracellular traps against the abortive parasite *Neospora caninum*. *Frontiers in Immunology*, 8, 1–11.

WANG Y, CHEN Y, XIN L, BEVERLEY SM, CARLSEN ED, POPOV V, CHANG KP, WANG M, SOONG L (2011) Differential microbicidal effects of human histone proteins H2A and H2B on *Leishmania* promastigotes and amastigotes. *Infection and Immunity*, 79, 1124–1133.

WANHA K, EDELHOFER R, GABLER-EDUARDO C, PROSL H (2005) Prevalence of antibodies against *Neospora caninum* and *Toxoplasma gondii* in dogs and foxes in Austria. *Veterinary Parasitology*, 128, 189-193.

WARDINI AB, GUIMARAES-COSTA AB, NASCIMENTO MT, NADAES NR, DANELLI MG, MAZUR C, BENJAMIM CF, SARAIVA EM, PINTO-DA-SILVA LH (2010) Characterization of neutrophil extracellular traps in cats naturally infected with feline leukemia virus. *Journal of General Virology*, 91, 259-264.

WATSON ADJ, FARROW BRH, DONALD RJ (1982) Prevalence of *Toxoplasma gondii* antibodies in pet dogs and cats. *Australian Veterinary Journal*, 58, 213-214.

WEBB JA, KELLER SL, SOUTHORN EP, ARMSTRONG J, ALLEN DG, PEREGRINE AS, DUBEY JP (2004) Cutaneous manifestations of disseminated toxoplasmosis in an immunosuppressed dog. *Journal Of The American Animal Hospital Association*, 41, 3.

WEI AH, HE C, YANG P, LINDSAY DS, PENG H (2016) Relationship between cat contact and infection by *Toxoplasma gondii* in humans: A meta-analysis. *BioOne*, 83, 1, 11–9.

WEI Z, HERMOSILLA C, TAUBERT A, HE X, WANG X, GONG P, LI J, YANG Z, ZHANG X (2016) Canine neutrophil extracellular traps release induced by the apicomplexan parasite *Neospora caninum* in vitro. *Frontiers in Immunology*, 7, 436.

WEISS DJ, WARDROP KJ (2011) Schalm's Veterinary Hematology. John Wiley & Sons.

WEISS LM, KIM K (2007) *Toxoplasma gondii*, The Model Apicomplexan: Perspectives and Methods. Academic Press, Amsterdam.

WOLFER J, GRAHN B (1996) Diagnostic ophthalmology case report of anterior uveitis and endophthalmitis. *Canadian Veterinary Journal*, 37, 506–507.

WORK TM, MASSEY JG, RIDEOUT BA, GARDINER CH, LEDIG DB, KWOK OCH, DUBEY JP (2000) Fatal toxoplasmosis in free-ranging endangered 'alala from Hawaii. *Journal of Wildlife Diseases*, 36, 2, 205-212.

- WU SM, HUANG SY, FU BQ, LIU GY, CHEN JX, CHEN MX, YUAN ZG, ZHOU DH, WENG YB, ZHU XQ, YE DH (2011) Seroprevalence of *Toxoplasma gondii* infection in pet dogs in Lanzhou, Northwest China. *Parasites Vectors*, 4, 64.
- YAN C, LIANG L-J, ZHENG K-Y, ZHU X-Q (2016) Impact of environmental factors on the emergence, transmission and distribution of *Toxoplasma gondii*. *Parasites Vectors*, 9, 137.
- YILDIZ K (2016) NETosis: Alternative Defense Method Used by Neutrophils to Fight Pathogen. *Türkiye Parazitoloji Dergisi*, 40, 3, 158-162.
- YILDIZ K, BABUR C, KILIC S, AYDENIZOZ M ve DALKILIC I (2000) Kırıkkale Mezbahası'nda Kesilen Koyun ve Sığırlar ile Mezbaha Çalışanlarında Anti-Toxoplasma Antikorlarının Araştırılması. *Türkiye Parazitoloji Dergisi*, 24, 180-185.
- YILDIZ K, GOKPINAR S, GAZYAGCI AN, BABUR C, SURSAL N, AZKUR AK (2017) Role NETs explain the difference in host susceptibility to *Toxoplasma gondii* between sheep and cattle. *Veterinary Immunology and Immunopathology*, 189, 1-10.
- YILDIZ K, GOKPINAR S, SURSAL N, BABUR C, OZEN D, AZKUR AK (2019) Extracellular trap formation by donkey polymorphonuclear neutrophils against *Toxoplasma gondii*. *Journal of Equine Veterinary Science*, 73, 1-9.
- YILDIZ K, KUL O, GOKPINAR S, ATMACA HT, GENÇAY YE, GAZYAGCI AN, BABUR C, GURCAN IS (2014) The relationship between seropositivity and tissue cysts in sheep naturally infected with *Toxoplasma gondii*. © TÜBİTAK *Turkish Journal of Veterinary and Animal Sciences*, 38, 169-175.
- YILDIZ K, PISKIN F, ÇİUTUK AE, GOKPINAR S (2015) Prevalence of *Toxoplasma gondii* in sheep meats purchased from retail stores in Central Anatolia, Turkey. © TÜBİTAK *Turkish Journal of Veterinary and Animal Sciences*, 39, 328-332.
- YILDIZ K, YASA DURU S, YAGCI BB, BABUR C, OCAL N, GURCAN S, KARACA S (2009b) Seroprevalence of *Neospora caninum* and coexistence with *Toxoplasma gondii* in dogs. *Türkiye Parazitoloji Dergisi*, 33, 116–119.
- YOUSEFI S, SIMON HU (2016) NETosis – Does it really represent nature's “suicide bomber”? *Frontiers in Immunology*, 7, 328.
- YOUSEFI S, STOJKOV D, GERMIC N, SIMON D, WANG X, BENARAF A C, SIMON HU (2019) Untangling “NETosis” from NETs, *European Journal of Immunology*, 49, 2, 221-227.
- ZANKER KS (2008) General Introduction to Innate Immunity: Dr. Jekyll/Mr. Hyde Quality of the Innate Immune System, Eggen A, Schmidt A, Herwald H (eds): Trends in Innate Immunity, Contrib Microbiol. *Basel Karger*, 15, 12–20.

## Özgeçmiş

**Adres Bilgileri** : Ulusu Cad. İnönü Mah. Öztürk Apt. Ataşehir/İstanbul  
**Cep Telefonu** : 0532 137 85 39  
**Mail Adresi** : [gunes\\_karakurt@hotmail.com](mailto:gunes_karakurt@hotmail.com)

### KİŞİSEL BİLGİLER

**Medeni Durumu** : Bekar  
**Uyruk** : TC  
**Doğum Tarihi** : 01/10/1990  
**Doğum Yeri** : Çankaya/ANKARA  
**Sürücü Ehliyeti** : B

### EĞİTİM BİLGİLERİ

**İlkokul** : Özel Naci Akdoğan İlköğretim Okulu  
**Orta okul** : Kuşadası İlköğretim Okulu  
**Lise** : Kuşadası Derici Musatafa Gürbüz Anadolu Lisesi (2004 – 2007)  
Kırkkonaklar Anadolu Lisesi (2007 – 2008)  
**Üniversite** : Kırıkkale Üniversitesi – Veteriner Fakültesi (2008 – 2013)  
**Doktora** : Kırıkkale Üniversitesi – Veteriner Fakültesi  
Parazitoloji Anabilim Dalı (2015 - )  
**Yabancı Dil** : İngilizce (İyi)

### STAJ BİLGİLERİ

- **Gönüllü Staj**  
Turgutreis Countryranch Equestrian Club and Dog Training Center, Bodrum / Muğla  
07.2009 – 09.2009
- **Gönüllü Staj**  
Turgutreis Countryranch Equestrian Club and Dog Training Center, Bodrum / Muğla  
07.2010 – 08.2010
- **Gönüllü Staj**  
Ankara Üniversitesi Veteriner Fakültesi Cerrahi ABD  
07.2011 – 08.2011

- **ERASMUS Staj Harketliliği**  
Szent Istvan University Small Animal Clinics , Budapest/HUNGARY  
Internal Medicine,Surgery and Obstetrics departmants  
06.2012 – 09.2012
- **Gönüllü Staj**  
Ankara Üniversitesi Veteriner Fakültesi Cerrahi ABD  
06.2013 – 08.2013

## **İŞ TECRÜBESİ**

### **CARREFOURSA CARREFOUR SABANCI TİCARET MERKEZİ**

(26.05.2019 - )

Hijyen ve Gıda Güvenliği Uzmanı (CarrefourSA Genel Müdürlük)

- Mağaza ve depoların denetimlerinde kullanılacak Hijyen ve Gıda Güvenliği soru listesinin oluşturulması
- Mağaza ve depoların Hijyen ve Gıda Güvenliği denetimlerinin organizasyonu
- Mağaza ve depolarda yürüttüğümüz hijyen denetimlerine paralel alınan numune paketleri ve analiz parametrelerinin belirlenmesi
- Yıl sonu mağaza karne verilerinin çalışılması ve üst yönetime raporlanması
- Mağaza saha ziyaretleri ve saha hijyen bilgilendirmeleri
- SAP Cihaz Yönetim Sistemi kurulumu ve kalibrasyonu yapılacak cihazların bu sistemden takibi
- Kalibrasyon, denetim firması gibi tedarikçi ziyaretleri ve fiyat tekliflerinin değerlendirilmesi
- Mağaza ve depolarda kullanılan ekipmanların seçimi
- Mağaza ve depoların hijyen ve gıda güvenliği kapsamında altyapı ve projelerinin kontrolü
- Resmi kurum başvuruları, yazışmaları ve mevzuat takibi
- Mağazalar pest kontrol firması organizasyonu, zararlı mücadele planının yapılması
- Mağazalarda kullanılacak temizlik kimyasallarının onayı ve takibi

### **FÜMET GIDA SAN TİC LTD STİ**

Kalite Güvence Müdürü, Sorumlu Müdür (20.11.2017 - 15.04.2018)

- Fabrikada ISO 22000, 9001 ve BRC kalite sistemlerine göre dökümantasyonların hazırlanması, üretim koşullarının ve fabrika genelinin bu standartlara göre iyileştirmelerinin tespiti.
- İç tetkikler
- Laboratuar analiz planı ve sonuçların değerlendirilmesi
- Satınalma süreçleri ve yeni tedarikçi araştırılması
- Kalibrasyon

- Pest Kontrol
- Ar-Ge ve reçete formülasyonlarında iyileştirmeler
- Yeni ürün denemeleri

#### **VET MEDICINE VETERİNER TANI VE TEDAVİ MERKEZİ**

Veteriner Hekim (22.12.2016 – 17.11.2017 )

#### **NAMET GIDA SAN TİC AŞ – NAMET**

Parçalama Sorumlusu – Trimming (21.03.2016 – 15.08.2016)

- Kemiksiz yapılan etlerin uygun olarak imalata,müşteriye ve özel ürüne yönlendirilmesi
- Etlere müşteri spektrine göre uygunluğunun kontrolü
- Netsis ve Netsis ile bağlantılı tablolardan sipariş takibi
- Fabrika içi hammadde stok kontrolü
- Diğer departmanlarla iş birliği yapılarak hammadde ihtiyaçlarının tespiti ve yönlendirilmesi
- Hammadde izlenebilirlik kontrolü
- Müşteri şikayetlerinin değerlendirilmesi ve veri takipleri

#### **NAMET GIDA SAN TİC AŞ – MARET**

Kalite Sağlama Sorumlusu-İmalat (04.08.2014–18.03.2016 )

- Hammadde (Et/Karkas/Sakatat/Yağ) kabul,
- Parçalama proses kontrol,
- Kıyma Karıştırma-Dolum-Pişirme-Fermentasyon birimleri proses kontrolü,
- Döner pişirme ve paketleme proses kontrolü,
- Temizlik-GMP uygulamaları,
- İç tetkik ve proses veri analizleri,
- İzlenebilirlik takibi,
- Gıda Güvenliği Kalite Yönetim Sistemi dökümantasyon takibi ve revizyonu,
- Müşteri şikayetleri,
- Pest kontrol

#### **TAT GIDA SANAYİ A.Ş – MARET İŞLETMESİ**

Kalite Güvence Görevlisi (16.12.2013 –01.08.2014)

- Hammadde kabul,
- Proses kontrol,
- Gıda Güvenliği Kalite Yönetim Sistemi dökümantasyon takibi ve revizyonu,
- Müşteri şikayetleri
- Son ürün kontrolü ve izlenebilirlik,
- İade yönetimi



## **YAYINLAR**

- KARAKURT G, YILDIZ K. 2019. Tedavi edici helmintler: parazite yeni bir bakış açısı. Veteriner Farmakoloji ve Toksikoloji Derneği Bülteni, 10, 49 – 59.
- KARAKURT G, YILDIZ K. 2019. Polymorphonuclear leucocyte isolation from venous blood of the dog. Journal of Istanbul Veterinary Sciences, 3, 75-79.

## **ULUSLARARASI KONGRE KATILIMI**

- KARAKURT G, YILDIZ K. 2011. Bazı at çiftliklerinde dışkı bakımında helmint enfeksiyonlarının prevalansı. 13th International Veterinary Medicine Students Scientific Research Congress, 05 May 2011, İstanbul, Turkey.
- YILDIZ K, SÜRSAL N, KARAKURT G. 2018. Kedi ishallerinde parazit enfeksiyonlarının yaygınlığı, International Scientific Research Congress (UBAK), 09-13 May 2018, Mardin, Turkey
- KARAKURT G, YILDIZ K. 2019. Polymorphonuclear leucocyte isolation from venous blood of the dog. International VETEXPO-2019 Veterinary Science Congress. 20-22 September 2019, İstanbul, Turkey.

## **PROJELER**

- Kedi İshallerinde Parazit Enfeksiyonlarının Yaygınlığının Araştırılması Kırıkkale Üniversitesi Bilimsel Araştırma Projeleri Koordinasyon Birimi, 2017-35 (yardımcı araştırmacı)
- Köpek Polimorfonükleer Nötrofillerinde Toxoplasma Gondii'ye Karşı Gelişen Netosis Reaksiyonunun In Vitro Araştırılması. Kırıkkale Üniversitesi Bilimsel Araştırma Projeleri Birimi, 2017-80 (doktora tez projesi)

## **YETKİNLİKLER**

### **Bilgisayar Bilgileri:**

- MS Office Programları (Excel,Word,Powerpoint,Outlook)
- Arpies
- QDMS (Dökümantasyon Sistemi)
- SAP (sınırlı)

### **Sertifika Bilgileri:**

- National Veterinary Science Student Congress (with International Participation)  
,Ankara University – 10.2010
- National Veterinary Science Student Congress (with International Participation)  
,Ankara University – 10.2010  
Workshop "Köpeklerde Vaginal Sitoloji ve Ultrason Bilgisi"

- Mezuniyet Sonrası Büyük Sınav (Profosyonel İş Yaşamına Hazırlık), Kırıkkale Üniversitesi – 05.2011
- Advanced English, English Time/London – 09.2011
- Kuduz Hastalığı Paneli, Kırıkkale Üniversitesi – 05.2013
- Hayvan Refahı Konferansı, (Sunucu) Kırıkkale Üniversitesi – 22.03.2014
- Hileli Gıdalar ve Gıdalardan Kaynaklanan Sağlık Riskleri Paneli ,(Sunucu) Kırıkkale Üniversitesi - 26.03.2013
- Et ve Et Ürünleri İşlemciliği Hijyen Eğitimi – 05.2014
- ISO 9001:2008 – 08.2014
- ISO 22000:2005 – 08.2014
- 19011 İç Tetkikçi Eğitimi - 22.11.2014
- BRC V7 09.2015
- Kedi ve Köpeklerde Abdominal ve Pelvik Kavitenin Ultrasonografisi – 08.02.2017
- İç Hastalıklarında Acil Yaklaşımlar ve Kan Analiz Sonuçlarının Değerlendirilmesi – 03.03.2017
- Veteriner Hekimlikte İyi Diş Uygulamaları (3) – 12-13.05.2017
- BRC V7- 12.2017
- ISO 17025 : 2017 – Çevre Laboratuvarı – 01.2019
- Uluslararası VetEXPO Veteriner Bilimleri Kongresi – 09.2019

## KIRIKKALE ÜNİVERSİTESİ

## HAYVAN DENEYLERİ YEREL ETİK KURULU KARARI

Toplantı Tarihi:06.09.2017

Toplantı Sayısı:17/06

Karar No:17/ 32

Üniversitemiz Hayvan Deneyleri Yerel Etik 06.07.2017 Salı günü saat 14:00'de Prof.Dr.Siyami KARAHAN'ın başkanlığında toplanarak gündemdeki konuları görüştü.

## GÜNDEM:

Kırıkkale Üniversitesi Veteriner Fakültesi Parazitoloji Anabilim Dalı Anabilim Öğretim Üyesi Prof.Dr.Kader YILDIZ'ın "KÖPEK POLİMORFONÜKLEER NÖTROFİLLERİNDE TOXOPLASMA GONDII'YE KARŞI GELİŞEN NETOSİS REAKSİYONUNUN IN VITRO ARAŞTIRILMASI" isimli proje başvurusu ve 5 köpek kullanım talebi

PROJEDE GÖREVLİ PERSONEL			
Sıra	Proje Görevi	İsim	Kurum
1	Yürütücü	Prof.Dr.Kader YILDIZ	Kırıkkale Üniversitesi Veteriner Fakültesi Parazitoloji
2	Araştırmacı	Veteriner Hekim Güneş KARAKURT	Kırıkkale Üniversitesi Sağlık Bilimleri Enstitüsü Parazitoloji Anabilim Dalı

## PROJE ÖZETİ:

Bu proje doktora tez projesidir. Klinik olarak sağlıklı görünümdeki sahipli köpekler (n:5) çalışmada kullanılacaktır. Hayvan sahiplerine çalışma hakkında detaylı bilgi verilip onayları alındıktan sonra köpeklerin vena jugularisinden 10 ml kan usulüne uygun biçimde heparinli tüpe alınacaktır. Köpekler kan örneği alındıktan sonra çalışmadan çıkarılacaktır. Kandan izole edilen nötrofiller Toxoplasma gondii takizoitleri ile in vitro ortamda inkube edilecek, gelişen reaksiyon kalitatif ve kantitatif olarak ölçülecektir.

## KARAR:

Kırıkkale Üniversitesi Veteriner Fakültesi Parazitoloji Anabilim Dalı Anabilim Öğretim Üyesi Prof.Dr.Kader YILDIZ'ın "KÖPEK POLİMORFONÜKLEER NÖTROFİLLERİNDE TOXOPLASMA GONDII'YE KARŞI GELİŞEN NETOSİS REAKSİYONUNUN IN VITRO ARAŞTIRILMASI" isimli proje başvurusu Kırıkkale Üniversitesi Hayvan Etik Kurulu Yönergesinde belirtilmiş olan Etik İlkelerine uygun bulunmuştur.

Prof.Dr.Siyami KARAHAN

Başkan

Prof.Dr.Murat YILDIRIM

Başkan Vekili

Prof.Dr. Umut TEKİN

Üye

Yrd.Doç.Dr.Uğur TİFTİKÇİ

Üye

Yrd.Doç. Dr.Senap YÖRÜBULUT

Üye

Mustafa AKIN

Üye

Prof.Dr.Zuhal AKTUNA

Üye

Doç.Dr.Mustafa TÜRK

Üye

Yrd.Doç.Dr.Nahit PAMUKOĞLU

Üye

Yusuf BOSTANCI

Üye

Yaşar ŞAHİN

Üye