

**TÜRKİYE CUMHURİYETİ  
KIRIKKALE ÜNİVERSİTESİ  
SAĞLIK BİLİMLERİ ENSTİTÜSÜ**

**YARA SAĞALTIMINDA BİYOGÜMÜŞ'ÜN ETKİNLİĞİNİN KLİNİK  
DEĞERLENDİRİLMESİ**

**Veteriner Hekim Ömer Serkan KALE**

**VETERİNER CERRAHİ ANABİLİM DALI  
YÜKSEK LİSANS TEZİ**

**DANIŞMAN  
Prof. Dr. Ertuğrul ELMA**

**2019-KIRIKKALE**

**KABUL ve ONAY**

**Kırıkkale Üniversitesi Sağlık Bilimleri Enstitüsü**

Veteriner Cerrahi Yüksek Lisans Programı çerçevesinde yürütülmüş olan bu çalışma aşağıdaki jüri üyeleri tarafından Yüksek Lisans Tezi olarak kabul edilmiştir.

Tez Savunma Tarihi: 05/02/2019

[Redacted]  
Prof. Dr. Ertuğrul ELMA  
Kırıkkale Üniversitesi  
Veteriner Fakültesi  
Cerrahi Anabilim Dalı  
**Jüri Başkanı**

[Redacted]  
Prof. Dr. Ali BUMİN  
Ankara Üniversitesi  
Veteriner Fakültesi  
Cerrahi Anabilim Dalı  
**Jüri Üyesi**

[Redacted]  
Ali KUMANDAŞ  
Kırıkkale Üniversitesi  
Veteriner Fakültesi  
Cerrahi Anabilim Dalı  
**Jüri Üyesi**

# İÇİNDEKİLER

	<b>Sayfa</b>
Kabul ve Onay	ii
İçindekiler	iii-iv
Önsöz	v-vi
Simgeler ve Kısaltmalar	vii
Şekiller	viii-ix
Tablo ve Çizelgeler	x
<b>ÖZET</b>	<b>1</b>
<b>SUMMARY</b>	<b>2</b>
<b>1. GİRİŞ</b>	<b>3-14</b>
1.1. Derinin Yapısı	3-5
1.1.1. Epidermis	4
1.1.2. Dermis	4-5
1.2. Yara	5-10
1.2.1. Yaraların Sınıflandırılması	5-6
1.3. Yara İyileşmesi	6-10
1.3.1. Hemostaz ve İnflamasyon Dönemi	7-8
1.3.2. Proliferasyon Dönemi	9-10
1.3.3. Matürasyon ve Yeniden Şekillenme Dönemi	10
1.4. Gümüş	11-14
1.4.1. Gümüşün Tarihçesi	11-12
1.4.2. Gümüşün Bakterilere Etkisi	12-13
1.4.3. Gümüşün Yara İyileşmesine Etkisi	13-14
1.4.4. Gümüşün Toksisitesi	14
<b>2. GEREÇ ve YÖNTEM</b>	<b>15-18</b>
2.1. Gereçler	15
2.1.1. Hayvan Materyali	15
2.1.2. Biyogümüşün Elde Edilmesinde Kullanılan Materyaller	15
2.2. Yöntem	15-18
2.2.1. Yara Büyüklüğünün Belirlenmesi	15-16
2.2.2. Biyogümüş Solüsyonunun Üretilmesi	16-17
2.2.3. Biyogümüş Solüsyonunun Uygulanışı	17
2.2.4. Klinik Etkinlik Yüzdesinin Belirlenmesi	18
2.2.5. İyileşmenin Skorlanması	18
2.2.6. İstatistiksel Analizler	18

<b>3. BULGULAR</b>	<b>19-25</b>
3.1. Tedavi Öncesinde Kayıt Edilen Hastalara Ait Bulgular	19-20
3.2. Tedavi Sırasında Kayıt Edilen Yaraya Ait Bulgular	20-25
<b>4. TARTIŞMA ve SONUÇ</b>	<b>26-29</b>
<b>KAYNAKLAR</b>	<b>30-35</b>
<b>ÖZGEÇMİŞ</b>	<b>36</b>



## ÖNSÖZ

Yara ve yara iyileşmesi cerrahi biliminin en fazla araştırılan konularından birisidir. Bu araştırmaların önemli bir bölümü, özellikle doku kayıplı açık yaraların estetik bozukluk oluşturmaktan hızlı ve düzgün bir şekilde iyileştirilmesine odaklanmıştır. Yara iyileşmesi sağlıklı hayvanlarda aslında biyolojik bir süreçtir. Bu süreç sırasında fiziksel, kimyasal ve hücrel işlevler bütünleşik bir katkı ile çalışarak kaybolan doku bütünlüğü yeniden sağlanır. Ancak bu sürecin uzun sürmesi ya da yara iyileşmesinin belirli bir aşamada kalarak doku bütünlüğünün tam olarak sağlanamaması, hem enfeksiyon riskinin yükselmesi hem de hastanın genel durumunun bozulması nedeniyle klinik açıdan önemli bir problemdir. Yaradaki maddi kayıp veya diğer bir ifade ile yara açıklığı ne kadar büyük ise iyileşme süresi o denli uzun ve komplikasyonlu olabilmektedir. Diğer yandan özellikle hayvanlarda deri yaralarının yavaş veya komplikasyonlu iyileşmesine yol açan önemli faktörlerden birisi bölgesel enfeksiyonlardır.

Doku kaybı büyük deri yaralarında iyileşmeyi hızlandırmak amacıyla ya da oluşumu üzerinden makul bir süre geçmesine karşın kapanmayan bir yaranın iyileşmesini teşvik etmek için birçok yara örtüsü materyali ve/veya ilacın etkinliği yoğun şekilde araştırılmaktadır. Bu araştırmada da, sokak köpeklerinde tespit edilen maddi kayıplı deri yaralarında topikal olarak kullanılan biyogümüşün yara iyileşmesi sürecine olan etkisi araştırıldı.

Tez çalışmam sırasında bilgi ve tecrübeleri ile bana yol gösterici ve destek olan danışman hocam Prof. Dr. Ertuğrul ELMA'ya; tez çalışmam boyunca bilgi ve birikimi yanında malzeme teminindeki yardımlarından dolayı Kırıkkale Üniversitesi Mühendislik Fakültesi Biyomühendislik Bölümü öğretim üyesi Prof. Dr. Mustafa TÜRK'e; yüksek lisans eğitimim süresince benden bilgi ve desteklerini esirgemeyen başta Dr. Öğr. Üyesi Ali KUMANDAŞ olmak üzere, değerli hocalarım Prof. Dr. Zeynep PEKCAN, Doç. Dr. Barış KÜRÜM, Dr. Öğr. Üyesi Birkan KARSLI'ya;

alıřmalarım boyunca bana verdikleri sonsuz desteklerle bugnlere gelmemi saėlayan ok kıymetli anne ve babama, zerimde byk emeėi olan Kevser anneme, sevgili eřime ve oėluma en iten saygı ve teőekkrlerimi sunarım.



## SİMGELER ve KISALTMALAR

Ag	Gümüş
NpAg	Nano partiküllü gümüş
AgNO <sub>3</sub>	Gümüş nitrat
NH <sub>2</sub> OH-HCl	Hidroksilamin hidroklorit
NaOH	Sodyum hidroksit
MΩcm	Megohm-santimetre
M	Molar
ml	Mililitre
mm <sup>2</sup>	Milimetre kare

## ŞEKİLLER

		<b>Sayfa</b>
Şekil 1.1.	Epidermis katmanları ve epidermiste bulunan hücreler	4
Şekil 1.2.	Dermis'in yapısı	5
Şekil 2.1.	Yara üzerine şeffaf asetat kâğıdının oturtulması ve yara sınırının bu kâğıt üzerine asetat kalem ile çizilmesi (A); milimetrik kâğıt üzerine aktarılan asetat kâğıdı aracılığıyla yara alanının hesaplanması (B)	16
Şekil 2.2.	Hazırlanan biyogümüş solüsyonunun daha kolay uygulanabilmesi için sprej şişesine aktarılması (A) ve bir olguda yara yüzeyine püskürtülerek uygulanışı (B)	17
Şekil 3.1.	Köpeklerin cinsiyet ve kısırlaştırılma durumlarına göre gruplandırılması	19
Şekil 3.2.	Çalışmaya dâhil edilen yaraların lokalizasyonuna göre gruplandırılması	20
Şekil 3.3.	Çalışmaya dâhil edilen yaraların niteliğine göre gruplandırılması	20
Şekil 3.4.	Bir numaralı yara yüzeyinin tedaviye başlamadan önceki kuru ve koyu renkli görünümü (A) ve tedavinin ilk günü sonrasındaki parlak ve daha canlı görünümü (B)	21
Şekil 3.5.	755 mm <sup>2</sup> yüzey genişliğine sahip 23 numaralı derin yaranın topikal biyogümüş tedavisine başlamadan önceki (A) ve tedavinin 3 (B), 7 (C), 10 (D), 14 (E) ve 21. (F) günlerdeki görünümleri. Yara derinliğinin tedavinin 10. gününde azalmaya başladığına (D), 14. günde yara boşluğunun tamamen dolduğuna (E) ve 21. günde yara yüzeyinin tamamen kapandığına (F) dikkat ediniz	22



- Şekil 3.6. Onsekiz numaralı yaranın biyogümüş tedavisine başladıktan 4 (A), 7 (B), 10 (C) ve 14 (D) gün sonraki klinik görünüşleri. Yara proksimalinde görülen nekrotik deri parçasının 10. günde (C) ortadan kalkmasına dikkat ediniz 23
- Şekil 3.7. Başlangıç genişliği 350 mm<sup>2</sup>'ye kadar olan yaralarda, tedavi süresince kayıt edilen yara alanları 23
- Şekil 3.8. Başlangıç genişliği 400 mm<sup>2</sup>'ye kadar olan yaralarda, tedavi süresince kayıt edilen yara alanları 23
- Şekil 3.9. Başlangıç genişliği 800 mm<sup>2</sup>'ye kadar olan yaralarda, tedavi süresince kayıt edilen yara alanları 24
- Şekil 3.10. Başlangıç genişliği 4000 mm<sup>2</sup>'ye kadar olan yaralarda, tedavi süresince kayıt edilen yara alanları 24

## TABLO ve ÇİZELGELER

	<b>Sayfa</b>
Tablo 3.1. Çalışmaya dâhil edilen yaraların tedavi öncesi (0. gün) ve tedavi süresince (3, 7, 10, 14, 21 ve 28. günler) kayıt edilen yara alanı ölçümleri (mm <sup>2</sup> )	21
Tablo 3.2. Çalışmaya dâhil edilen her yara için tedavi süresince (3, 7, 10, 14, 21 ve 28. günler) hesaplanan biyogümüşe özgü klinik etkinlik değerleri (%)	25
Tablo 3.3. Çalışmada tedavi süresince (3, 7, 10, 14, 21 ve 28. günler) hesaplanan iyileşme skorları	25

## ÖZET

### **Yara Sağaltımında Biyogümüşün Etkinliğinin Klinik Değerlendirilmesi**

Bu araştırmada, laboratuvar ortamında üretilen biyogümüş solüsyonunun, sokak köpeklerinde tespit edilen maddi kayıplı ve enfekte deri yaralarında topikal olarak kullanılmasının, yara iyileşmesi üzerine etkileri araştırıldı. Çalışmada farklı zamanlarda Çankaya Belediyesi Sahipsiz Hayvan Bakım ve Rehabilitasyon Merkezi'ne getirilen 23 köpekteki 26 maddi kayıplı yara kullanıldı. Tedaviye başlamadan önce tüm yaraların yüzey alanı ölçülerek kayıt edildi. Biyogümüş solüsyonu günde 3 kez yara yüzeyine homojen bir şekilde püskürtülerek uygulandı. Yaralara fazladan bir örtü materyali ya da antibakteriyel bir ilaç uygulanmadı. Hastalara parenteral yoldan bir ilaç verilmedi. Yaraların yüzey alanı, topikal biyogümüş tedavisinin 3, 7, 10, 14, 21 ve 28. günlerinde yeniden ölçüldü. Yara yüzey alanı ölçüm verilerinden yararlanılarak, biyogümüşün klinik etkinlik yüzdesi hesaplandı ve yara iyileşmesi derecelendirildi. Topikal biyogümüş uygulaması eşliğinde 26 yaradan 7 tanesinin 10. günde, 4 tanesinin 14. günde, 8 tanesinin 21. günde ve 2 tanesinin de 28. günde iyileştiği gözlemlendi. İyileşme skorlarına göre tedavinin 3.gününde 13 yaranın % 25-50 oranında, 3 yaranın % 75-100 oranında iyileşme kaydettiği; 21. günde ise iyileşme oranının %50'nin altına hiç inmediği ve 8 yaranın tamamen iyileştiği tespit edildi. Hiçbir köpekte biyogümüş tedavisine özgü toksik bir etki ile karşılaşılmadı. Sonuç olarak, topikal yoldan uygulanan biyogümüş solüsyonunun, köpeklerde maddi kayıplı ve enfekte deri yaralarında iyileşmeyi olumlu yönde etkilediği ve uygulama kolaylığı ve ucuz olması nedeniyle açık yara tedavisinde bir alternatif olabileceği düşünüldü.

**Anahtar Sözcükler:** açık yara, biyogümüş, topikal uygulama, yara iyileşmesi

## SUMMARY

### **Clinical Examination of Bio-Silver's Efficiency in Wound Treatment**

In this study, the effects of topical bio-silver's solution produced in laboratory environment on the open and infected skin wounds of stray dogs were investigated. 26 open wounds of 23 dogs brought to Çankaya Municipality Stray Animal Care and Rehabilitation Center were used. Before starting treatment, the surface area of all wounds was measured and recorded. The bio-silver's solution was applied by spraying homogenously on the wound surface 3 times per day. No extra cover material or antibacterial drug was applied to the wounds. The dogs were not treated with a parenteral drug. The surface area of the wounds was re-measured on the 3, 7, 10, 14, 21 and 28<sup>th</sup> days of topical bio-silver treatment. The percentage of bio-silver's clinical efficacy was calculated using wound surface area measurement data and wound recovery was graded. It was observed that 7 of 26 wounds on the 10<sup>th</sup> day, 4 on the 14<sup>th</sup> day and 2 on the 28<sup>th</sup> day were recovered under topically treatment of bio-silver's solution. According to the recovery scores, on the 3<sup>rd</sup> day of treatment 13 woundshad 25-50% and 3 woundshad 75-100% improved; on the 21<sup>st</sup> day, the rate of recovery did not fall below 50% and 8 cases recovered completely. None of the dogs had a toxic effect specific to bio-silver treatment. In conclusion, it was thought that the topical bio-silver solution positively affected the healing of open and infected skin wounds in dogs and it could be an alternative to open wound treatment because of its ease of administration and cheapness.

**Key Words:** bio-silver, open wound, topical treatment, wound healing

## 1. GİRİŞ

Yara iyileşmesi iç içe geçmiş kompleks bir süreçtir. Bu süreç sırasında fiziksel, kimyasal ve hücrel işlevler bütünleşik bir katkı ile çalışarak kaybolan doku bütünlüğünü yeniden sağlamaya çalışır. Yapılan araştırmalarla bu sürecin her aşaması ortaya konulmuş ve bu aşamalarda öne çıkan hücrelerin işlevleri belirlenmiştir (Kurtoğlu ve Karataş 2009).

Yara olguları, aynı zamanda geçmişçi çok eskilere dayanan tıbbi bir problemdir (Karasu ve Bakır 2006). Nitekim yaranın hızlı ve düzgün bir şekilde iyileşmesi, sadece estetik yönden arzu edilen bir durum değildir, hasarlı dokunun fonksiyonlarını yeniden kazanabilmesi de oldukça önemlidir (Kurtoğlu ve Karataş 2009). Yara iyileşmesinin beklenilenden uzun sürmesi, bölgesel enfeksiyon riskini artırır ve hastanın genel durumunu bozar. Bu noktada, yaraların hızlı ve düzgün bir biçimde iyileşmesine katkı sağlayacak materyal ve/veya yöntemlerin araştırılması, cerrahi bilimi içinde güncelliğini sürekli koruyan bir konu olmuştur (Kurtoğlu ve Karataş 2009).

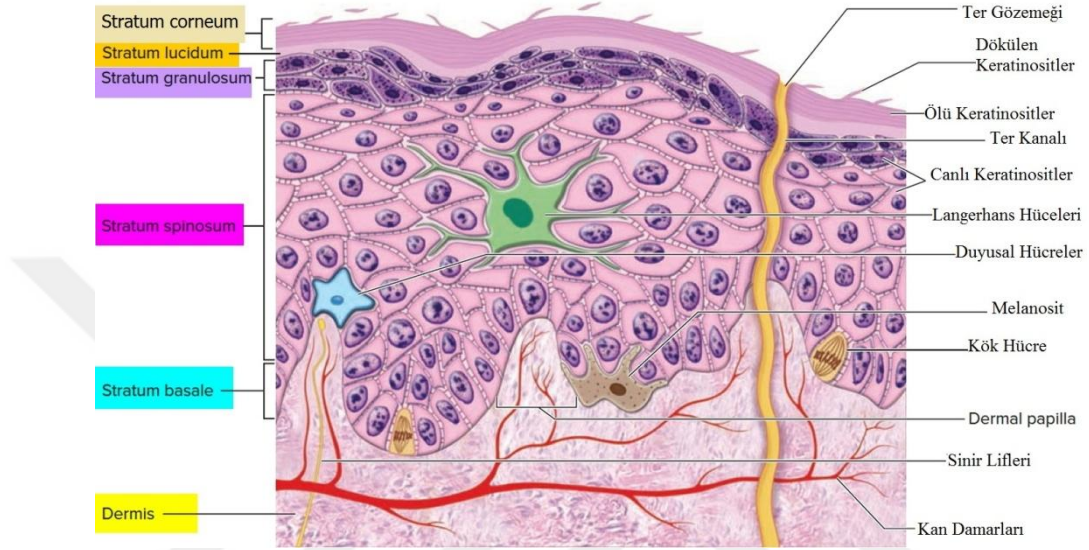
Yara olgularında gümüş kullanımı sayesinde yara iyileşmesi teşvik edilirken parenteral antibiyotik kullanılmaksızın yara bölgesinde enfeksiyon oluşumunun önüne geçilebilmekte, yara yüzeyinde nemli ortam oluşturarak pansumana gerek kalmamakta ki bu da maliyeti düşürmekte, yara iyileşmesi sonunda doku, diğer preparatların iyileştirici etkisine oranla eski gücüne daha çok yaklaşmaktadır (Kwan ve ark. 2014).

### 1.1. Derinin Yapısı

Memeli canlılarda vücudun en büyük organı olarak kabul edilen deri, farklı katmanlara yerleşmiş çok sayıda hücre içeren bir yapıya sahiptir. Vücudu dış etkenlere karşı korumasının yanında vücut ısısının düzenlenmesi, su kaybının kontrolü ve dokunma duygusu gibi birçok önemli görevi üstlenir (Tanyolaç 1984).

Deri embriyolojik bakımdan birbirinden farklı iki tabakadan oluşur. Bunlardan birincisi, daha ince olup ektodermden köken alan epidermis tabakasıdır.

Kalın olan ikinci katman ise mezodermden köken alan dermis (cutis) tabakasıdır ve bağ dokudan meydana gelmiştir (Tanyolaç 1984, Nancy 1998). Epidermis keratinize bir tabakadan, dermis ise epidermisi besleyen, kollajenden zengin kalın bir tabakadan oluşur (Martin 1997).



Şekil 1.1. Epidermis katmanları ve epidermiste bulunan hücreler (Anonim 2012).

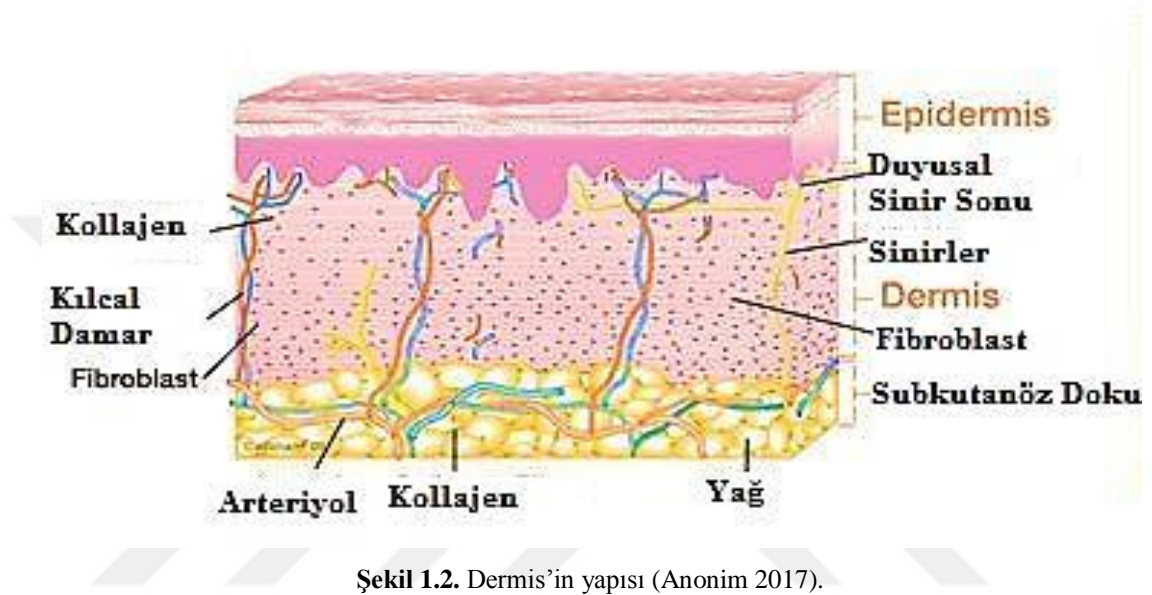
### 1.1.1. Epidermis

Derinin dış tabakası olan epidermis, çok katlı yassı, keratinize, esnek bir epitel örtüdür. Epidermis dıştan içe stratum corneum, stratum lucidum, stratum granulosum, stratum spinosum ve stratum bazale (stratum germinativum) olarak 5 katmandan oluşur (Şekil 1.1). Epidermiste en yoğun bulunan ve sürekli yenilenmeye programlanmış hücre tipi keratinositlerdir. Keratinositlerin temel görevi, canlıyı yabancı cisimlere, mikroorganizmalara ve dehidrasyona karşı korumaktır (Wiegand ve Hipler 2008).

### 1.1.2. Dermis

Dermis, damarsız olan epidermise besin desteği sağlayan bir katman olup gerilme-esneme fonksiyonları yanında enfeksiyon etkenlerine karşı bir bariyer görevi üstlenir. Aynı zamanda bir su deposu olarak da işlev görür. Dermis, yaklaşık 2-3 mm kalınlığındadır. Yapısında başta kollajen ve elastin olmak üzere matriksin temelini

oluşturan bağ doku proteinleri baskın durumdadır (Şekil 1.2). Fibroblastlar bu katmanda en çok bulunan hücre tipidir. Yara iyileşmesinde önemli rol oynayan proteaz ve kollajenaz gibi enzimlerin üretimlerinden fibroblastlar sorumludur. Dermis, kan ve lenf damarları ile basınç, sıcaklık ve ağrı duyularını ileten sinirlerden zengin bir katmandır (Metcalf ve Ferguson 2007, Wiegand ve Hipler 2008).



Şekil 1.2. Dermis'in yapısı (Anonim 2017).

## 1.2. Yara

Yara, deri, mukoza ve kas gibi dokuların travma, cerrahi girişim ya da hastalıklar gibi farklı nedenlerle bütünlüğünün bozulması ve mevcut fizyolojik özelliklerinin geçici veya kalıcı şekilde kaybolması olarak tanımlanır (Aktaş 2012, Değim 2008, Lazarus ve ark. 2014). Başka bir ifade ile yumuşak dokuların anatomik yapılarının bozularak normal fonksiyonlarını kaybetmelerine yara denir (Karasu ve Bakır 2008). Yara kılcal damar düzeyinde hasar ve damar dışına kan çıkışı ile karakterize bir olgudur (Engin 2004).

### 1.2.1. Yaraların Sınıflandırılması

Kronolojik bakımdan yaraları akut ve kronik olmak üzere iki başlık altında toplamak mümkündür. Bu kronolojik sınıflandırma, çoğu zaman yaraların etiyolojilerini kapsayabilmektedir. Nitekim akut yara terminolojisi; cerrahi kesikler, termal yaralar,

sıyrıklar ve derin kesikler gibi kısa sürede oluşmuş, iyileşme sürecini tamamlamasına engel bir durum olmayan yaraları kapsar (Strodtbeck 2001).

Kronik yara ise diyabetik ayak yaraları, dekübit yaraları, venöz ülserler, iskemik ülserler ve vaskülitislere bağlı yaralar gibi geç veya güç iyileşen ya da hiç iyileşmeyen yaralardır. Bu tip yaralar, doğası gereği normal iyileşme sürecinde kapanmayan ve sürekli patolojik inflamasyon sürecinde kalan yaralardır (Aktaş 2012).

Yaraları sınıflandırırken kontaminasyon varlığı dikkate alındığında yaraları temiz yaralar, temiz-kontamine yaralar, kontamine yaralar ve kirli yaralar olmak üzere 4 başlık altında toplamak mümkündür.

● Temiz yaralar aseptik şartlarda cerrahi ensizyonla oluşturulan yaralardır. Bu tip yaralar fazladan bir travma ve yangının bulunmadığı, operasyon tekniğinde bir ekşiğin bulunmadığı yaralardır.

● Temiz – kontamine yaralar, operasyon tekniğinde bazı eksikliklerin olabileceği, kontaminasyonun kaçınılmaz olduğu operasyon yaralarıdır.

● Kontamine yaralar, yara oluşumunun üzerinden 4-6 saat geçmiş yeni travmatik yaralar, gastrointestinal içerik, safra ve idrar bulaşmış cerrahi yaralar ile aseptik cerrahi tekniklerinin ihmal edildiği operasyon yaraları bu gruba dâhil edilir.

● Enfekte ya da kirli yaralar, akut bakteriyel enfeksiyon ya da yangının bulunduğu yaralardır. İrin koleksiyonuna ulaşmak için cerrahi girişim yapılan operasyon yaraları, organik debrisler, yabancı cisimler, devitalize dokular içeren eski travmatik yaralar bu gruba dâhildir (Yüceyar 2008).

### **1.3. Yara İyileşmesi**

Yara iyileşmesi, basitçe anatomik bütünlüğün bozulduğu anda başlayıp, yeni doku oluşumu ile sonuçlanan hücresel ve biyokimyasal olaylar dizisidir (Diegelmann ve Evans 2004, Karasu ve Bakır 2008). İyileşmenin temel ilkesi hücre üremesidir. Hücreler çoğaldıkça yarada ihtiyaç duyulan yerlere göç ederler. Yara iyileşmesinin tüm aşamalarında özellikle kollajen sentezi önemli bir rol oynar. Yeni sentezlenen



kollajen lifleri, çapraz bağlanarak dayanıklı bir doku bütünlüğünün yeniden sağlanmasında temel oluştururlar (Ruszczak ve Schwartz 2000).

Yara iyileşmesinde birbirinden ayrı ancak iç içe geçmiş üç basamak bulunmaktadır. Bunlar; hemostaz-inflamasyon dönemi, proliferasyon dönemi ve maturasyon dönemidir (Calvin 1998).

### **1.3.1. Hemostaz ve İnflamasyon Dönemi**

Hemostaz ve inflamasyon dönemi, organizmayı kan kaybına karşı korumak, yabancı maddelerin girişini önlemek ve yarayı onarıma hazır hale getirmek için gelişen, organizmanın verdiği vasküler, humoral ve hücrel bir cevaptır (Stashak 1991, Jones ve ark. 1997, Theoret 2004).

Hemostaz dönemi damar bütünlüğünün bozulması ile başlar, pıhtı oluşumu ve kanamanın durdurulması ile son bulur. Hemostaz döneminin ardından kapiller geçirgenliğin artmasıyla birlikte inflamasyon dönemi de başlar. Bu süreç yaralanmadan sonraki ilk 24-48 saati kapsar (Enoch ve Leaper 2005). İnflamasyon evresinin süresi; travmanın derecesine, yaranın büyüklüğüne, yabancı cisim varlığına, enfeksiyon gelişip gelişmemesine bağlı olarak 3-5 gün veya daha uzun bir süreyi kapsar (Irvin ve Stoddard 1997).

Kanamamanın başlamasının ardından hasar gören damarlarda katekolamin, tromboksan A<sub>2</sub>, prostaglandin F<sub>2</sub> $\alpha$  gibi vazoaktif komponentler aracılığı ile ilk 5-10 dakikada vazokonstriksiyon şekillenir (Swaim ve Henderson 1990, Calvin 1998, Strodtbeck 2001, Theoret 2004). Bu sayede kan akımı azaltılarak kan kaybı engellenir (Mutsaers ve ark. 1997, Steven 2000, Strodtbeck 2001). Kanamanın durdurulmasıyla birlikte histamin, serotonin, prostaglandin E<sub>1</sub>, prostaglandin E<sub>2</sub> aracılığı ile şekillenen vazodilatasyon ve permeabilite artışına bağlı olarak, kan hücrelerinin diapedezisi ile plazma ve proteinlerin damar dışına çıkışı şekillenir (Swaim ve Henderson 1990, Erbil 2002). Eş zamanlı olarak damar dışına çıkan eritrosit ve trombositler hasara uğramış endotel hücrelerine ve parçalanmış kollajene yapışarak kümeler oluşturur, kılcal damarları tıkar ve bu sayede pıhtılaşma mekanizmasını aktif hale getirir (Harari 1996, Altındaş 2008).

Fibrinojen, trombin ve diğer pıhtılaşma faktörleri yardımı ile pıhtılaşma meydana gelir. Oluşan pıhtı, fibrin, fibronektin, vitronektin, Von Willebrand Faktörü

ve trombospondin gibi kan proteinleri ile eritrosit ve lökosit gibi şekilli elementlerden oluşur (Enoch ve Leaper 2005). Bu pıhtı hem kontaminasyon ve vücuttan sıvı kaybını önlediği gibi hem de yara iyileşmesi için geçici bir matriks sağlamış olur (Swaim ve Henderson 1990, Stashak 1991, Jones ve ark. 1997, Enoch ve Leaper 2005). Fibrin pıhtıları bölgede yaralanan lenf damarlarını tıkararak sıvının yaralanmış bölgeden drene olmasını önler. Böylece inflamasyon bölgesel bir olay olarak sınırlandırılmış olur (Swaim ve Henderson 1990, Stashak 1991). Yangının sınırlandırılmış olmasıyla bölgede kızarıklık, şişlik, ısı artışı ve yangısal uyarıcılar ve şişliğin neden olduğu ağrı gözlenir (Stashak 1991). Bu dönemde yara bölgesine ilk gelen nötrofil lökositlerdir ve kısa sürede sayıları artar. Nötrofiller yaralanma süresince yara bölgesine gelen bakterileri ve yabancı cisimleri fagosite eder (Theoret 2004). Enfeksiyon bulunmadığı takdirde nötrofillerin yaradaki sayısı üçüncü günden sonra hızla azalır. Enfeksiyon varlığında ise yara bölgesinde kalma süreleri uzar (Stashak 1991). Ayrıca nötrofiller kan damarlarındaki endotel hücrelerine yapışarak damar duvarına ve damar dışına hareketi yani diyapedesizi başlatır (Enoch ve Leaper 2005).

Yara iyileşmesinde yara bölgesine gelen immün sisteme ait hücrelerinden biri de makrofajlardır. Yara bölgesine 48-96 saatler içerisinde gelirler. Bu dönemde işlevsel olarak makrofajlar baskındır. Patolojik organizmaları, doku artıklarını ve işlevini yitirmiş nötrofilleri fagosite ederler. Aktive olan makrofajların en önemli görevleri; proliferasyondan sorumlu büyüme faktörlerini salgılayarak inflamasyon dönemi ile proliferasyon dönemi arasında geçiş görevi üstlenmektir (Enoch ve Leaper 2005, Gregory 2007). Bunun yanında makrofajlar; epitelizasyon, anjiogenezis ve fibroplazide rol alan mezenşimal hücrelerin aktivasyonunu sağlar, yara iyileşmesi için gerekli sitokinleri, yara debridmanında etkili kollajenaz gibi proteolitik enzimleri sentezler ve kollajen sentezini başlatmak için fibroblastları uyarır (Engin 2004, Theoret 2004, Enoch ve Leaper 2005, Altındaş 2008). İnflamasyon döneminin uzaması, yara iyileşmesinin de uzamasına ve şekillenen skar dokusunun fazla olmasına yol açar (Gurtner ve ark 2008, Buz 2012).

### 1.3.2. Proliferasyon Dönemi

Proliferasyon dönemi yaralanmanın 3 veya 4. gününden başlayıp yaklaşık 2 hafta devam edebilir (Enoch ve Leaper 2005). Bu dönem; yaradaki kan pıhtısı, nekrotik doku, yabancı cisim ve enfeksiyon gibi bariyerlerin ortadan kalkmasıyla başlar, epitelizasyon ve yara kontraksiyonu oluşmasıyla sona erer (Stashak 1991, Regan ve Barbul 1994, Theoret 2004, Enoch ve Leaper 2005).

Proliferasyon dönemi fibroblastların çoğalması, göçü ve granülasyon dokusunun oluşumu ile karakterizedir. Granülasyon dokusu hyaluronan, fibronektin ve henüz gevşek bir kollajen ağdan oluşan bir yapıdır (Clark 1985). Granülasyon deyimi, yara yüzeyindeki dokunun parlak kırmızı granüler görünümünden ileri gelir. Her bir granül yeni bir kapiller tomurcuğu temsil eder. Granülasyon dokusu açık yaraların iyileşmesinde, sistemik bir enfeksiyona karşı bariyer görevi üstlenir. Ayrıca granülasyon dokusu epitel hücrelerinin göç etmesi için iyi bir zemin oluşturur (Swaim ve Henderson 1990, Heinze ve Clem 1998, Wilmink ve Van 2004).

Granülasyon dokusu oluşumu ile birlikte makrofajlar, fibroblastlar, endotel hücreleri, monositler ve yeni şekillenen damarlar kalıcı hücre dışı matriksi oluşturmak için yara bölgesine doğru yönelirler. Bunun sonucunda yara bölgesinde mekanik bir bütünlük sağlanır (Clark 1985, Altındaş 2008).

Proliferasyon döneminde 4 ana evre vardır (Altındaş 2008):

- Epitelizasyon evresi,
- Anjiogenezis evresi,
- Kollajenin yapım evresi ve
- Fibroplazi evresi.

Epitelizasyon, epitel dokunun yeniden oluştuğu, yaralanmadan sonra derinin bariyer özelliğini yeniden kazandığı dönemdir. Bu dönem, epitel hücrelerinin ayrılmasını, göç etmesini, çoğalmasını, farklılaşarak keratinize olmasını kapsayan bir süreçtir (Pascoe 1991, Altındaş 2008).

Anjiogenezis, yara bölgesindeki hücelere oksijen ve besin desteği sağlamak adına yeni damarların oluştuğu evredir. Bu süreçte yara bölgesinde var olan endotel hücrelerinden yeni kan damarları oluşumu hedeflenir (Stadelmann ve ark. 1988). Yara iyileşmesinin bu safhasında, yeni damar oluşumu, normal dokudaki damar

oluşumunun 3 katı olana kadar devam eder. Bu artış maturasyon dönemine geldiğinde ise pek çok damarın ortadan kalkması ile telafi edilir (Altındaş 2008).

Kollajen yapımı yara bölgesinin kaybettiği gerilimi kazanmasında önemli bir basamaktır. İnflamasyon döneminden sonra fibroblastlar yara bölgesinde hızlı bir şekilde artar. Kollajenin sentezi ve sekresyonu bu hücreler tarafından yapılmaktadır. Dermisin yeniden yapılanmasında Tip-1 ve Tip-3 kollajen rol almaktadır. Tip-1 kollajen skar dokusunun oluşumunda yer alırken, Tip-3 kollajen daha çok yara iyileşmesinin erken safhalarında görülmekte, yaralanmadan 72 saat sonra sayıca azalmaktadır (Altındaş 2008)

Fibroplazi, granülasyon dokusunun oluşumunun ardından başlar. Fibroblastlarca üretilen kollajenin yara bölgesinde birikim süreci olarak tanımlanır. Bu dönem skar dokusunun oluşumuyla karakterizedir (Rigler 1997, Altındaş 2008).

### **1.3.3. Maturasyon ve Yeniden Şekillenme Dönemi**

Maturasyon dönemi yara iyileşmesinin en uzun evresidir. Yaralanmanın 6-7. gününden başlayıp 1-2 yıla kadar devam edebilir. Bu dönem yeniden şekillenme ve olgunlaşma dönemidir. Bu dönemde kollajen depolanmış, doku onarılmış ve yara proliferasyon fazından itibaren kontrakte olmaya başlamıştır. Bu dönemde akut ve kronik yangı hücreleri azalır, anjiyogenez sonlanır ve fibroplazi biter. Yara iyileşme süreci boyunca sentezlenen kollajen bu dönemde daha kalın ve yoğunlaşmış haldedir (Kaya 2011, Aksoy ve ark. 2012, Buz 2012). Kollajen yapımı devam ederken bir taraftan da yıkımlanır. İyileşmenin normal olduğu yaralarda yapım-yıkım arasındaki denge sayesinde kollajen miktarı değişmez (Erbil 2002, Arslan 2003).

Bu dönem sonunda skar dokusu düzleşmiş, kızarıklık ve kaşıntı azalmış ve yara bölgesi eski gücünün 2/3'üne ulaşmıştır. Bu dönemde değişime uğrayan kollajen liflerin aralarındaki çapraz bağlanma oranı artar. Bu artışa bağlı olarak skar dokusunun dayanıklılığı da artar (Rahban ve Garner 2003). Skar dokusunun gerilme kuvveti yaralanmadan 1 hafta sonra normal dokunun %3'üne, 3 hafta sonra %20'sine, 3 ay sonra da %80'ine ulaşır. Ancak doku, hiçbir zaman eski gücüne kavuşamaz (Erbil 2002, Rahban ve Garner 2003, Kaya 2011, Aksoy ve ark. 2012, Buz 2012).

## 1.4. Gümüş

### 1.4.1 Gümüşün Tarihçesi

Gümüşün antibakteriyel özelliği binlerce yıl öncesinden bilinmekteydi. Eski Yunanlıların gümüş tencerelerde yemek pişirmesi, su ve sütün içerisine gümüş para atarak raf ömrünü uzatmaları, yiyecek ve içeceklerini gümüş kaplarda muhafaza etmeleri buna örnek olarak gösterilebilir. Gümüşün antibakteriyel özelliğinden M.Ö. 1000’li yıllarda suyu temiz tutmak, yanıkları ve kronik ülserleri iyileştirmek amacıyla da yararlanılmıştır (Silver 2003, Wadhera ve Fung 2005, Silver ve ark 2006).

Milattan sonra 980 yılında İbn-i Sina gümüşü kanın temizlenmesi, kanın saflaştırılması, kötü nefesin giderilmesi ve kalp çarpıntılarını için kullanmıştır (Wadhera ve Fung 2005). 17 ve 18. yüzyıllarda gümüş nitrat oftalmik sorunlarda, gümüş sülfadiazin venöz yetmezlik ülserinin tedavisinde kullanılmıştır. 19. yüzyılda gümüş nitrat kalemleri standart cerrahi donanımlarının bir parçası olmuştur. Yine bu dönemde gümüşün göz damlası olarak kullanıldığı, daha sonra penisilin bulunmasıyla beraber kullanımının azaldığı bildirilmektedir. 1900’lü yıllara gelindiğinde özellikle 2. Dünya Savaşı sırasında savaşa bağlı artan yanık olguları için %5’lik gümüşten sıklıkla yararlanılmıştır (Klasen 2000, Rai ve ark. 2009).

Bugün itibariyle yara iyileşme sürecinin ve gümüşün etki mekanizmasının anlaşılmasına yönelik çalışmaların artmasıyla gümüş, farklı formlarda ve farklı bileşiklerle birlikte kullanılmaya başlanmıştır. Gümüş iyonu içeren ürünler yanık yaraları, açık yaralar ve kronik ülser tedavileri için kullanılmak üzere raflarda yer almaktadır. Topikal yanık sağaltımında kullanılan ve çok yaygın bir ürün olan “gümüş sülfadiazin” buna iyi bir örnektir. Araştırmalar göstermektedir ki gümüş ile başka materyallerin birlikte kullanımı bakterilere karşı savaşmakta önemli bir avantaj sağlamaktadır (Atiyeh ve ark. 2007).

Bunun yanında insan ve çevre sağlığı ile ilgili kaygılar, özellikle gümüş katkılı antimikrobiyal malzemelere ilgiyi arttırmıştır. Pek çok metalin antimikrobiyal etkiye sahip olduğu bilinmesine rağmen gümüş diğer metallere kıyasla daha çok tercih edilmektedir. Bunun başlıca nedenleri bakterilere karşı en etkili metal olması, gümüşe karşı bakterilerin direnç geliştirememesi, kontrollü kullanımda vücuda karşı

zararlı etkilerinin bulunmadığının eskiden beri bilinmesi, çoğu malzemeye göre son ürün haline getirilmesinin daha ucuz ve kolay olmasıdır (Rai ve ark. 2008).

Tıbbi amaçlara yönelik gümüş kullanımını 2 başlık altında ele alınabilir. Bunlardan birincisi, daha yaygın bir kullanım alanı bulan gümüş iyonu içeren ürünlerdir. Gümüş sülfadiazin içeren Silvezin<sup>®</sup>, Silverex<sup>®</sup>, Silverdin<sup>®</sup> ile gümüş nitrat içeren Flammazin<sup>®</sup> gibi ticari ilaçlar bu gruba örnektir. İkinci başlık altında ise Acticoat<sup>®</sup>, Actisorbsilver<sup>®</sup>, Aquacell Ag Hydrofiber<sup>®</sup> ve Silverlon<sup>®</sup> gibi nano partikül gümüş (AgNP) içeren ticari ürünler bulunur. AgNP içeren ilaçların en önemli üstünlüğü, metalik gümüş içeren ürünlere kıyasla gümüşün yara yüzeyiyle daha iyi şekilde temas etmesidir. Ayrıca AgNP içeren ürünlerin katyonik formdaki gümüş içeren ürünlere kıyasla antibakteriyel etkinliğinin daha fazla olduğu da bildirilmiştir (Adhya ve ark. 2015).

#### **1.4.2. Gümüşün Bakterilere Etkisi**

Gümüşün mikroorganizmaları öldürme mekanizması hakkında çok net bir fikir birliği bulunmamaktadır. Metalik gümüşün, gümüş iyonlarının veya gümüş nano parçacıklarının bakteri hücrelerinde meydana getirdiği morfolojik ve yapısal değişiklikler incelenerek etki mekanizması anlaşılmaya çalışılmaktadır. Yapılan çalışmalar ışığında gümüşün bakteri hücre duvarına ve hücre zarına bağlandığı, tiyol grupları ile etkileşerek bakterinin solunum enzimlerini inhibe ettiği ve böylece mikroorganizmanın enerji üretimini durdurarak ölümüne yol açtığı bilinmektedir (Demling ve DeSanti 2002, Rai ve ark. 2008).

Li ve ark. (2010) yaptıkları çalışmada gümüş nano parçacıklarının öncelikle bakteri hücre duvarının yapısını bozarak hücre içine girdiklerini, daha sonra solunum enzimlerini, sistine ait tiyol (-SH) gruplarındaki hidrojen atomlarının yerlerini değiştirmek (-S-Ag-) yoluyla inhibe ettiklerini rapor etmiştir. Böylelikle hücre zarı geçirgenliği bozulan ve solunum yapamayan bakterinin gelişmesi ve çoğalması durmaktadır.

Duncan (2011) ise gümüşün bakteri hücre duvarına ve hücre zarına bağlandığı, tiyol (-SH) gruplarındaki proteinlerle etkileşime girerek onları etkisiz hale getirdiği ve zar geçirgenliğini düşürerek hidrojen katyonuyla yer değiştirdiğini ve böylece bakteri hücrelerinin ölümüne neden olduğunu savunmaktadır.

Giray (2011) araştırmasında gümüşün bakteriler üzerindeki etkisini 3 aşamada anlatmıştır. Buna göre; gümüş iyonları bakterinin sahip olduğu enzimlerle etkileşerek bakteri hücrenin içine girer ve hücreler arasına dağılır. Ayrıca gümüş iyonları bakteri DNA'sını bozar, hücre bölünmesini ve çoğalmasını engeller. Gümüş iyonları hücre duvarlarına tutunarak hücre zarının özelliğini bozar ve bakteriyi öldürür.

Gümüşün etki mekanizmasına dair bir görüş de gümüşün doku proteinlerine bağlanarak bakteriyel hücre duvarında ve daha sonra da nükleer zarda yapısal değişikliklere neden olarak mikroorganizmanın ölümüne yol açması şeklindedir (Rai ve ark. 2008).

Gümüş, çeşitli antimikrobiyal ajanlar ile mukayese edildiğinde, gram negatif ve gram pozitif bakterilere karşı etki gösteren geniş bir spektruma sahip olduğu söylenebilir. Bakterilerin gümüşe karşı bakteriyel direnç kazanamadığı da bilinmektedir (Song ve ark.2015, Maharjan ve ark. 2017).

Akut ve çoğunlukla da kronik yaralarda, genellikle *Pseudomonas aeruginosa*, *Staphylococcus aureus* ve hemolitik streptokok kolonileri bulunmaktadır. Uzun süreli ve uygun olmayan biçimde sistemik veya topikal antimikrobiyal kullanımı metisiline dirençli *Staphylococcus aureus* gibi dirençli suşların ortaya çıkmasına neden olur (O'Meara ve ark. 2014). Bu nedenle lokal olarak kullanılabilen, bakteriyostatik ya da bakteriositik özelliği olan maddelerin önemi büyüktür. Gümüşün yaralarda yaygın sıklıkla karşılaşılan, metisiline duyarlı ve dirençli *Staphylococcus aureus*, *Pseudomonas aeruginosa*, *E. coli*, *Enterococcus faecalis*, *Enterobacter cloacae*, *Proteus vulgaris* ve *Acinetobacter baumannii*'ye karşı antimikrobiyal etkinlik sağladığı ve bu patojenleri hızlı ve etkili bir şekilde öldürdüğü saptanmıştır (Ip ve ark. 2006).

#### **1.4.3. Gümüşün Yara İyileşmesine Etkisi**

Gümüş ile tedavi edilen bir yarada epitelizasyon oluşumunun daha hızlı olduğu görülmüştür. Gümüşün interlökin-4, interlökin-10, tümör nekrozis faktör-beta, epidermal büyüme faktörü, vasküler endotelial büyüme faktörü gibi spesifik sitokinlerin salınımını uyarıcı etkisinden kaynaklanan bu durum, yara iyileşmesini desteklemektedir (Wang ve ark. 2018). Ayrıca gümüşün, yara iyileşmesi sürecinde,

kollajen sentezini stimüle ettiği ve iyileşme sonunda oluşan yeni dokunun dayanıklılığının yaralanma öncesine yakın olduğu bildirilmektedir (Kwan ve ark. 2014).

Gümüşün antibakteriyel etkisi yanında yara iyileşme sürecine önemli katkıları vardır. Bunlar; yarada matriks metalloproteinaz oluşumunu azaltmak, interlöykin-2, interlöykin-12, tümör nekrozis faktör-alfa ve interferon-gama gibi proinflamatuvar sitokinlerin salınımını baskılamak, apoptozisi önlemek ve bunun sonucunda yangı sürecini kısaltmaktadır (Demling 2001).

#### **1.4.4. Gümüşün Toksisitesi**

Gümüş nitrat ve gümüş sülfadiazin gibi metalik gümüş içeren bileşikler uzun süreli kullanımlarda vücut sıvılarında bulunan klorür ve bikarbonat gibi anyonlarca nötralize edilir. Bu durum, deri ve mukozalarda mavimsi, esmer lezyonlarla karakterize Argyria hastalığına sebep olur ve iyileşme sürecini olumsuz etkiler (Demling 2001, Rauwel ve ark. 2015).

Metalik gümüş ile yapılan çalışmalarda, özellikle 3 haftadan uzun süreli gümüş sülfadiazin kullanımında atrofik veya hipertrofik skar geliştiği rapor edilmiştir (Sheridan ve ark. 1997, Klasen 2000). Bildirilmiş daha olumsuz etkiler arasında kemik iliği toksisitesine bağlı olarak şekillenen geçici nötropeni (Chaby ve ark. 2005) ve gümüş sülfadiazin tedavisinin kesilmesinden sonra düzelen renal toksisite bulunmaktadır (Dickinson 1973).

Sunulan çalışmada, eski tarihlerden beri tedavi edici özelliğinden yararlanılan gümüşün, antiseptik-antibakteriyel-antienflamatuvar özelliklerinin köpeklerin deri yaralarında iyileşmeyi ne şekilde etkilediği araştırıldı.



## 2. GEREÇ ve YÖNTEM

### 2.1. Gereçler

#### 2.1.1. Hayvan Materyali

Çalışmada, Ankara İli Çankaya Belediyesi Sahipsiz Hayvan Bakım ve Rehabilitasyon Merkezi'ne farklı zamanlarda getirilen ve vücutlarının çeşitli yerlerinde farklı büyüklük ve derinlikte açık deri yarası tespit edilen 23 sokak köpeği kullanıldı. Köpekler farklı yaş, kilo ve cinsiyette olmakla birlikte belirli bir ırka dâhil değildiler. Klinik uygulamalar 23 köpekte tespit edilen toplam 26 adet açık deri yarası üzerinde ve Kırıkkale Üniversitesi Hayvan Deneyleri Yerel Etik Kurulu'nun onayıyla (Karar No: 2017/17/22) gerçekleştirildi.

#### 2.1.2. Biyogümüşün Elde Edilmesinde Kullanılan Materyaller

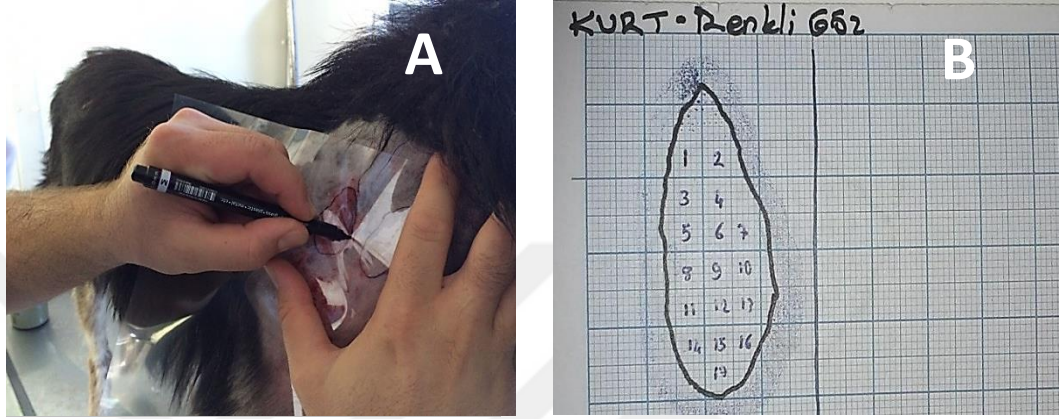
Çalışmada kullanılan biyogümüş solüsyonunun elde edilmesinde, ticari olarak temin edilen (Merck, Darmstadt, Almanya) gümüş nitrat ( $AgNO_3$ ), hidroksilamin hidroklorit ( $NH_2OH-HCl$ ), sodyum hidroksit ( $NaOH$ ) ve bitkisel ekstre kullanıldı. Kimyasal işlemler sırasında kullanılan tüm solüsyonlar deiyozize edilmiş su (18.2 M $\Omega$ cm, Millipore, ABD) ile hazırlandı.

### 2.2. Yöntem

#### 2.2.1. Yara Büyüklüğünün Belirlenmesi

Çankaya Belediyesi Sahipsiz Hayvan Bakım ve Rehabilitasyon Merkezi'ne gelen köpeklerin klinik muayenesi yapıldıktan sonra deride gözlenen yara ya da yaralar haricinde başka bir sağlık sorunu olmayanlar çalışmaya dâhil edildi. Hastanın eşkâli, yaranın lokalizasyonu ve niteliğine ait veriler kayıt altına alındı. Olgularda yara çevresi tıraş edilip ölü doku ve var ise eksudat uzaklaştırıldıktan sonra yara bölgesi steril serum fizyolojik ile yıkanarak temizlendi. Bunun dışında herhangi bir antiseptik solüsyon yara temizliğine dâhil edilmedi. Yara genişliğinin ölçülmesi 2

aşamada gerçekleştirildi. İlk aşamada, yara üzerine şeffaf bir asetat kâğıdı konularak yara kenarları asetat kalemı ile bu kâğıda çizildi (Şekil 2.1A). İkinci aşamada işaretlenmiş asetat kâğıdı, milimetrik bir kâğıt üzerine yerleştirildi ve el ile kareler sayılarak yaranın genişliği mm<sup>2</sup> cinsinden ölçüldü (Şekil 2.1B).



**Şekil 2.1.** Yara üzerine şeffaf asetat kâğıdının oturtulması ve yara sınırının bu kâğıt üzerine asetat kalemı ile çizilmesi (A); milimetrik kâğıt üzerine aktarılan asetat kâğıdı aracılığıyla yara alanının hesaplanması (B).

Tedaviye başlamadan önce yapılan bu ölçümler, tedavinin 3, 7, 10, 14, 21 ve 28. günlerinde tekrar edilerek yaranın büyüklüğü takip edildi. Uygulamaya yara yüzeyi kapanana kadar devam edildi.

### 2.2.2. Biyogümüş Solüsyonunun Üretilmesi

Kolloidal gümüş biyopartiküllerinin üretilmesi, AgNO<sub>3</sub>'ün oda ısısında ve alkalik ortamda NH<sub>2</sub>OH-HCl aracılığıyla indirgenmesi ile gerçekleştirildi. Ana hatları ile üretim aşağıdaki aşamalardan oluştu (Çiftçi ve ark 2013):

- 10 ml AgNO<sub>3</sub> süspansiyonu (10<sup>-2</sup>M), taze olarak hazırlanmış ve içerisinde 3.33X10<sup>-3</sup>M NaOH (10<sup>-1</sup>M solüsyon) bulunduran 90 ml NH<sub>2</sub>OH-HCl solüsyonu (1.67X10<sup>-3</sup>M) içerisine hızlı bir şekilde eklenerek karıştırıldı.
- Bu işlem sonucu elde edilen kolloidal gümüş biyopartikülleri oda ısısında ve ışık almayan bir ortamda 3 hafta süreyle bekletildi.

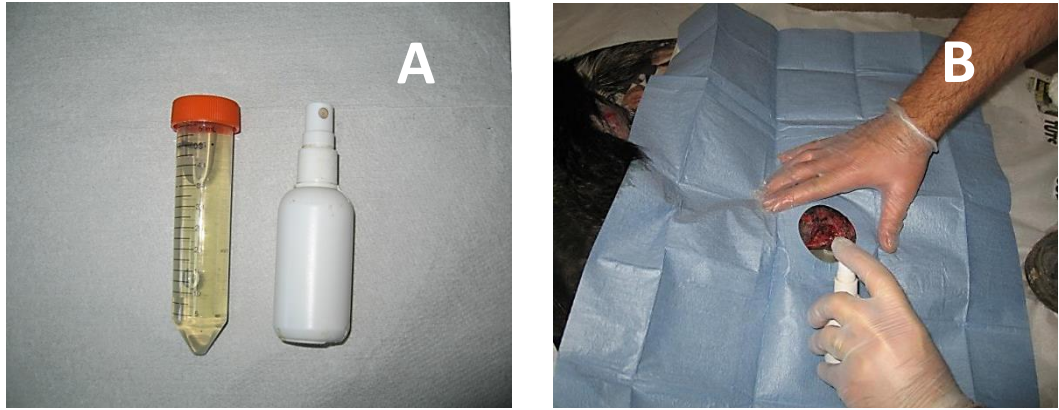
●Bekleme süresini izleyerek ultra saf su içerisinde 13.000 dev/dak'da 3 kez santrifüj edildi. Her santrifüj aşamasında taze fizyolojik tuzlu su kullanıldı.

●Elde edilen gümüş biyopartikülleri, ultra saf su içerisinde 3.5 µg/ml olacak şekilde karıştırılarak klinik kullanıma hazır duruma getirildi.

### 2.2.3. Biyogümüş Solüsyonunun Uygulanışı

Biyogümüş solüsyonu yara yüzeyine günde 3 kez topikal olarak uygulandı. Uygulama bir sprej yardımıyla (Şekil 2.2.A) yara yüzeyine doğrudan püskürtülerek (Şekil 2.2.B) gerçekleştirildi. Uygulama sırasında, solüsyonun tüm yara yüzeyini ince bir katman halinde kaplamasına özen gösterildi. Uygulama sonrasında köpeğin uygulanan biyogümüş solüsyonunu yalamasını engellemek ve solüsyonun yara yüzeyinde ince bir film tabakası oluşturması için yaklaşık 1 dakika beklendi.

Çalışma boyunca biyogümüş solüsyonunun etkinliğini yalın bir şekilde ortaya çıkarabilmek için köpeklere hiçbir parenteral veya topikal antibiyotik uygulaması yapılmadı. Yine çalışma boyunca tüm olgularda, herhangi bir örtü materyali kullanılmadan yara açık bırakıldı. Yara tamamen kapanıncaya kadar günde 3 kez topikal biyogümüş uygulanmasına devam edildi.



**Şekil 2.2.** Hazırlanan biyogümüş solüsyonunun daha kolay uygulanabilmesi için sprej şişesine aktarılması (A) ve bir olguda yara yüzeyine püskürtülerek uygulanışı (B).

#### 2.2.4. Klinik Etkinlik Yüzdesinin Belirlenmesi

Olgulara uygulanan biyogümüş solüsyonunun klinik etkinliği; tedavinin 3, 7, 10, 14, 21 ve 28. günlerinde (28 gün içinde henüz kapanmayan yaralarda takip eden her 7 günde bir) yara yüzeyinin tekrar ölçülmesi ve yaranın kapanma miktarının (%) aşağıdaki formülden (Bowman ve ark.2001) hesaplanmasıyla belirlendi.

$$\text{Klinik Etkinlik Yüzdesi} = \frac{\text{Tedaviye başlamadan önceki yara alanı (mm}^2\text{)} - \text{Tedaviden sonra ölçülen yara alanı (mm}^2\text{)}}{\text{Tedaviye başlamadan önceki yara alanı (mm}^2\text{)}} \times 100$$

#### 2.2.5. İyileşmenin Skorlanması

Çalışmaya dâhil edilen olgularda tedavinin 3, 7, 10, 14, 21 ve 28. günlerinde yara iyileşmesi skorlanarak değerlendirildi. Bu skorlamada, aynı zaman aralıklarında elde edilen klinik etkinlik yüzdelerinden faydalanıldı. Buna göre:

- Klinik etkinlik yüzdesi 0 ile 25 arasında ise 0 puan
- Klinik etkinlik yüzdesi 25 ile 50 arasında ise 1 puan
- Klinik etkinlik yüzdesi 50 ile 75 arasında ise 2 puan
- Klinik etkinlik yüzdesi 75 ile 100 arasında ise 3 puan
- Yara tamamen kapandığı için tedavi sonlandırılmış ise 4 puan verildi.

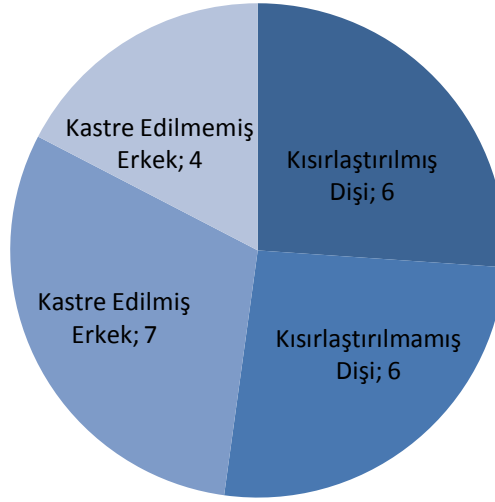
#### 2.2.6. İstatistiksel Analizler

Çalışmada gerçekleştirilen tüm istatistiksel analizlerde Windows yazılım tabanında çalışan Minitab istatistik programından (17.0 sürümü, Philadelphia) yararlanıldı. Yara ölçümünden 0, 3, 7, 10, 14, 21 ve 28. günlerde elde edilen verilerin normal dağılım gösterip göstermediği Kolmogorow-Smirnov ve Shapiro-Wilk testleri ile belirlendi. Tedavi ilerledikçe kayıt altına alınan etkinlik yüzdesi ve iyileşme skorlama değerleri yönünden de bir ilerleme olup olmadığı varyans analizi yöntemi, Friedman ve Wilcoxon testleri ile analiz edildi ( $p < 0,05$  düzeyindeki farklar istatistiksel bakımdan anlamlı kabul edildi).

### 3. BULGULAR

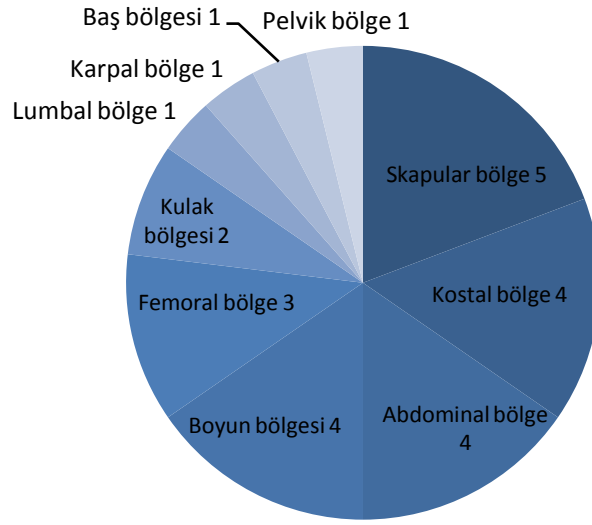
#### 3.1. Tedavi Öncesinde Kayıt Edilen Hastalara Ait Bulgular

Çalışmaya dâhil edilen değişik yaş ve ırktan 23 köpeğin 12'si dişi, 11'i erkek idi (Şekil 3.1). Dişi köpeklerin 6'sının; erkek köpeklerin ise 7'sinin önceden kısırlaştırıldığı belirlendi (Şekil 3.1).

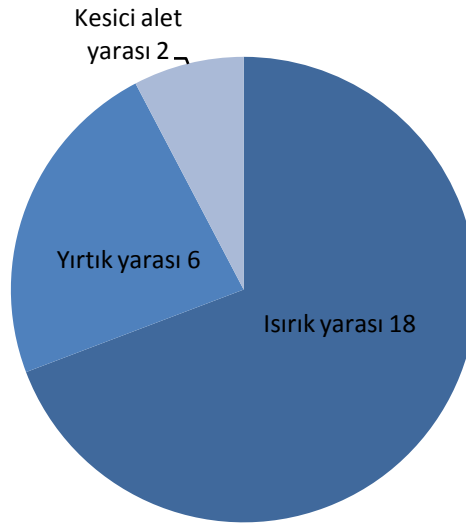

Şekil 3.1. Köpeklerin cinsiyet ve kısırlaştırılma durumlarına göre gruplandırılması.

23 köpekte tespit edilen 26 açık deri yarasının lokalizasyonu Şekil 3.2'de verildi. Buna göre en fazla yaralanmanın baş-boyun bölgesi (%26) ve ön ekstremitelerde (%23) şekillendiği belirlendi. Yaraların nitelikleri dikkate alındığında (Şekil 3.3); olguların büyük kısmının ısırık yarası niteliğinde olduğu (%69) dikkat çekti. Genel olarak olguların tümünde yaralanmanın üzerinden belirli bir süre geçtiği için enfekte oldukları ve bazılarında myiasis şekillendiği gözlemlendi.



Şekil 3.2. Çalışmaya dâhil edilen yaraların lokalizasyonuna göre gruplandırılması.



Şekil 3.3. Çalışmaya dâhil edilen yaraların niteliğine göre gruplandırılması.

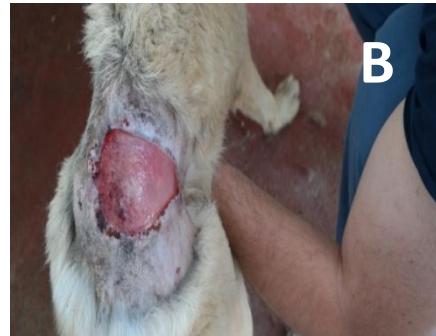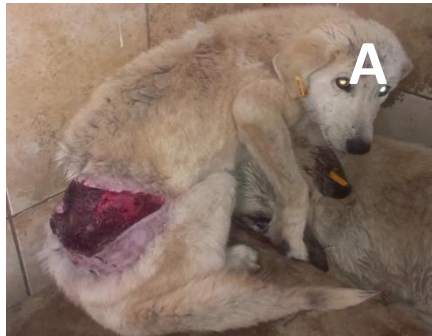### 3.2. Tedavi Sırasında Kayıt Edilen Yaraya Ait Bulgular

Yaraların temizlendikten sonra biyogümüş ile topikal tedaviye başlandığı ilk günden (0. gün) itibaren 3, 7, 10, 14, 21 ve 28. günlerde kayıt edilen yara alanı değerleri Tablo 3.1'de verildi. Bu verilere göre tedavinin 7. gününde küçülmeye başlamakla birlikte henüz hiçbir yaranın tam olarak kapanmadığı; ancak 10. günde iyileşmenin başladığı (26 yaradan 7'sinin 10.günde kapandığı) dikkat çekti.

**Tablo 3.1.** Çalışmaya dâhil edilen yaraların tedavi öncesi (0. gün) ve tedavi süresince (3, 7, 10, 14, 21 ve 28. günler) kayıt edilen yara alanı ölçümleri (mm<sup>2</sup>).

Yara No	0.gün	3.gün	7.gün	10.gün	14.gün	21.gün	28.gün
1	3800	2667	2279	1900	1505	625	143
2	6332	6235	2763	1515	1404	529	121
3	356	231	154	22	0	-	-
4	554	330	140	52	0	-	-
5	245	209	80	49	21	0	-
6	254	113	22	0	-	-	-
7	161	156	61	57	22	0	-
8	428	156	33	0	-	-	-
9	1010	950	865	489	197	84	65
10	1280	797	360	170	67	0	-
11	275	157	35	0	-	-	-
12	495	245	202	100	29	0	-
13	368	91	44	0	-	-	-
14	259	181	170	98	0	-	-
15	348	235	136	22	0	-	-
16	304	111	28	0	-	-	-
17	279	32	22	0	-	-	-
18	2115	1461	1352	625	295	90	45
19	342	197	170	36	8	0	-
20	494	254	55	0	-	-	-
21	495	432	232	91	9	0	-
22	380	231	109	101	36	0	-
23	755	468	407	244	146	0	-
24	2181	1905	1411	820	545	193	58
25	1556	918	563	404	188	44	0
26	2697	717	368	247	149	30	0

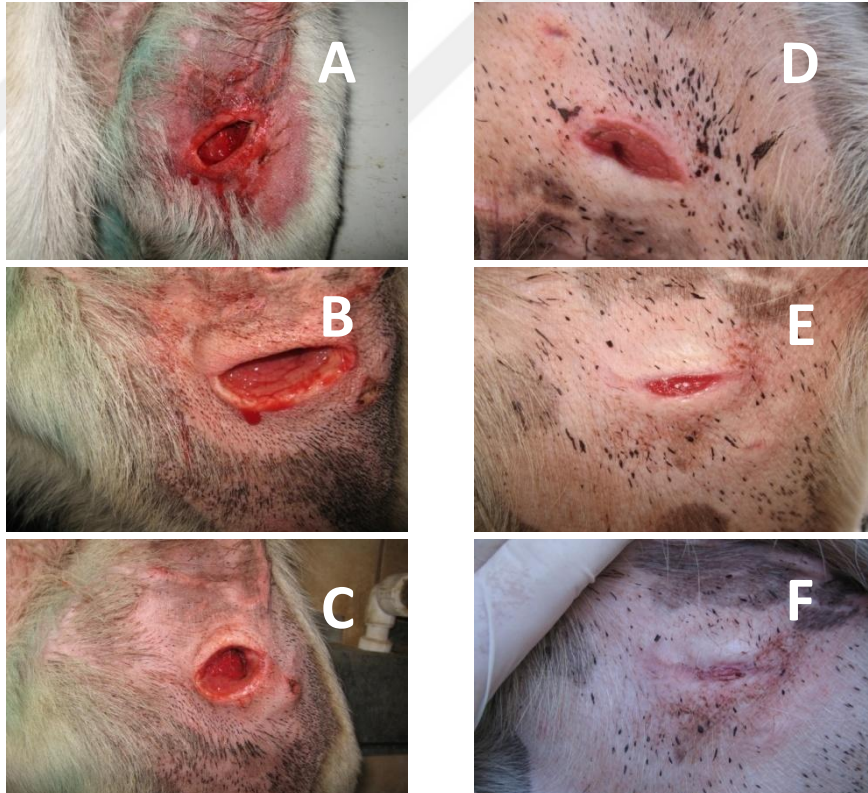
Diğer yandan topikal biyogümüş uygulamasının ilk günlerinden itibaren yara yüzeylerinin daha canlı, parlak ve ıslak bir görünüm kazandığı izlendi (Şekil 3.4). Doku kaybının derinlemesine meydana geldiği yaralarda da tedavinin 10. gününden itibaren granülasyon dokusunun yara tabanından itibaren şekillenmeye başladığı ve tedavinin ilerleyen günlerinde bu iyileşmenin devam ettiği gözlemlendi (Şekil 3.5). Yine dolaşımın artışına bağlı olarak uygulama öncesinde yara kenarlarındaki ölü dokuların kendiliğinden düştüğü izlendi (Şekil 3.6).



**Şekil 3.4.** 1 numaralı yara yüzeyinin tedaviye başlamadan önceki kuru, koyu renkli görünümü (A) ve tedavinin ilk günü sonrasındaki parlak ve daha canlı görünümü (B).

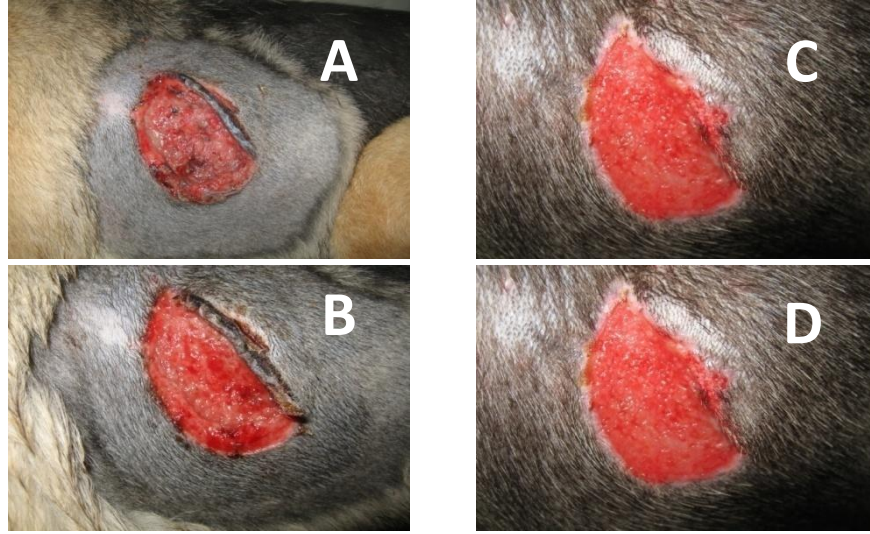
Tedaviye başlamadan önce tespit edilen yara alanları referans alınarak 26 yara “350 mm<sup>2</sup>'ye kadar olanlar, 450 mm<sup>2</sup>'ye kadar olanlar, 800 mm<sup>2</sup>'ye kadar olanlar ve 4000 mm<sup>2</sup>'ye kadar olanlar” şeklinde sınıflandırıldığında (Şekil 3.7, Şekil 3.8, Şekil 3.9 ve Şekil 3.10):

- 350 mm<sup>2</sup>'ye kadar olan yaralardan %57.14'ünün 10. günde, %14.28'inin 14. günde ve %28.57'sinin 21. günde tamamen kapandığı;
- 450 mm<sup>2</sup>'ye kadar olan yaralardan %33.33'ünün 10. günde, %33.33'ünün 14. günde ve %33.33'ünün 21. günde tamamen kapandığı;
- 800 mm<sup>2</sup>'ye kadar olan yaralardan %20'sinin 10. günde, %20'sinin 14. Günde ve %60'ının 21. günde tamamen kapandığı;
- 4000 mm<sup>2</sup>'ye kadar olan yaralardan hiçbirisinin 10. ve 14. günlerde kapanmadığı, %12.5'inin 21. günde, %25'inin de 28. günde kapandığı, ancak %62.5'sinin belirgin derecede küçülmüş olmasına rağmen 28. günde henüz açık olduğu anlaşıldı.

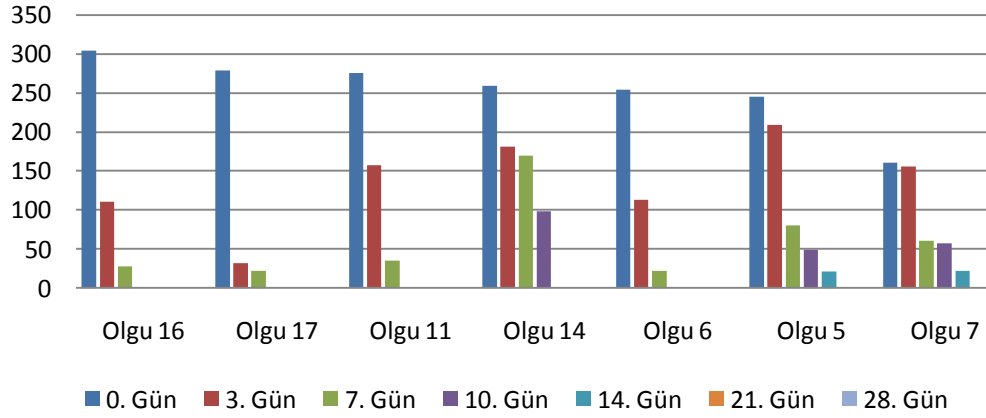


**Şekil 3.5.** 755 mm<sup>2</sup> yüzey genişliğine sahip 23 numaralı derin yaranın topikal biyogümüş tedavisine başlamadan önceki (A) ve tedavinin 3 (B), 7 (C), 10 (D), 14 (E) ve 21. (F) günlerdeki görünüşleri. Yara derinliğinin tedavinin 10. gününde azalmaya başladığı (D), 14. günde yara boşluğunun tamamen dolduğu (E) ve 21. günde yara yüzeyinin tamamen kapandığı (F) görülmektedir.

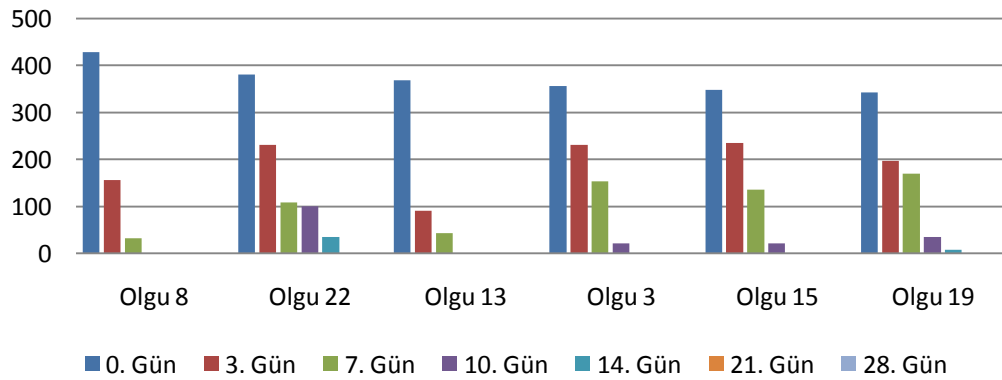




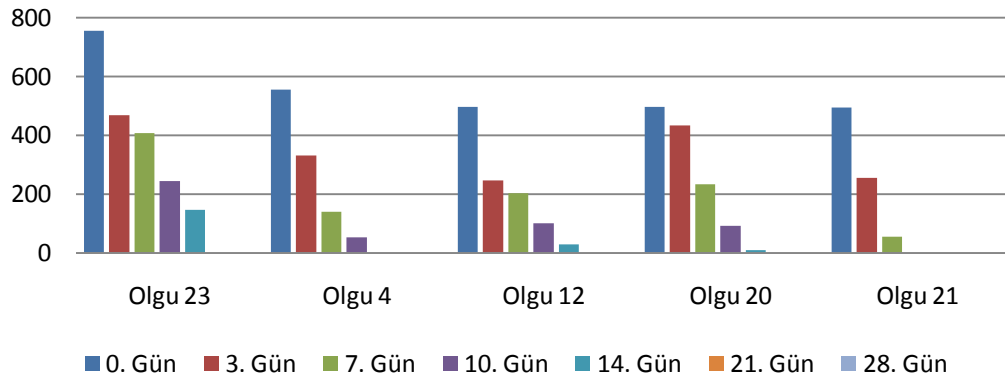
**Şekil 3.6.** Onsekiz numaralı yaranın biyogümüş tedavisine başladıktan 4 (A), 7 (B), 10 (C) ve 14 (D) gün sonraki klinik görüntüleri. Yara proksimalinde görülen nekrotik deri parçasının 10. günde (C) ortadan kalktığı görülmektedir.



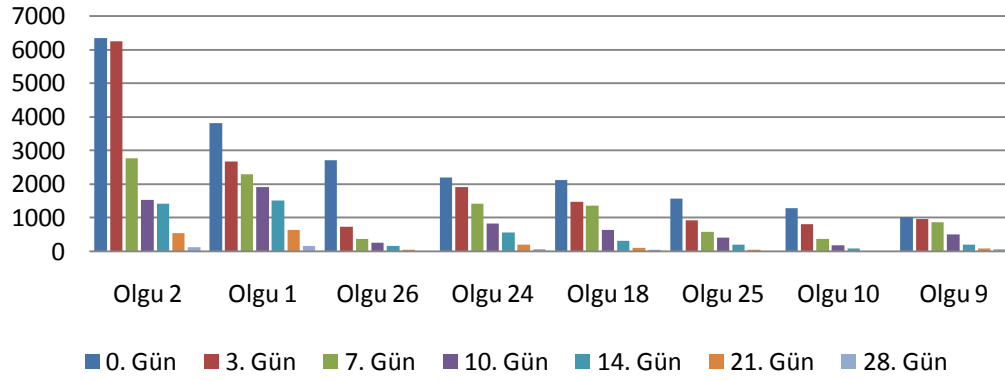
**Şekil 3.7.** Başlangıç genişliği 350 mm<sup>2</sup>'ye kadar olan yaralarda, tedavi süresince kayıt edilen yara alanları.



**Şekil 3.8.** Başlangıç genişliği 450 mm<sup>2</sup>'ye kadar olan yaralarda, tedavi süresince kayıt edilen yara alanları.



**Şekil 3.9.** Başlangıç genişliği 800 mm<sup>2</sup>'ye kadar olan yaralarda, tedavi süresince kayıt edilen yara alanları.



**Şekil 3.10.** Başlangıç genişliği 4000 mm<sup>2</sup>'ye kadar olan yaralarda, tedavi süresince kayıt edilen yara alanları.

Günlük biyogümüş tedavisinin başlatılmasından itibaren 3, 7, 10, 14, 21 ve 28. günlerde kayıt edilen yara genişliği ölçümleri esas alınarak her olgu için biyogümüşün klinik etkinliği hesaplandı ve bu değerler Tablo 3.2'de verildi. Biyogümüşe özgü klinik etki değerlerinin çalışmanın 3. gününde en düşük olduğu (~%38.8) ve 7, 10, 14 ve 21. günlerde giderek arttığı (sırasıyla ~%43.5; %49.5; %52.6 ve %66.9), 28. günde ise ~%59.3 düzeyinde olduğu anlaşıldı.

Biyogümüşe özgü klinik etkinlik değerleri referans alınarak hesaplanan iyileşme skorları Tablo 3.3'de verildi. Bu puanlara göre tedavinin 3.gününde 13 olgunun % 25-50 oranında, 3 olgunun % 75-100 oranında iyileşme kaydettiği belirlenirken, 21. günde iyileşme oranının % 50'nin altına hiç inmediği ve 8 olgunun tamamen iyileştiği tespit edildi. Her bir köpekten elde edilen periyodik yara alanı ölçümleri bireysel olarak analiz edildiğinde; başlangıç alanı 800 mm<sup>2</sup>'ye kadar olan

yaralarda 14. günde, başlangıç alanı 4000 mm<sup>2</sup>'ye kadar olan yaralarda ise 21 günde yara alanının istatistiksel olarak anlamlı düzeyde ( $p<0,05$ ,  $\chi^2=126,7888$ ) küçülmüş olduğu belirlendi.

**Tablo 3.2.** Çalışmaya dâhil edilen her yara için tedavi süresince (3, 7, 10, 14, 21 ve 28. günler) hesaplanan biyogümüşe özgü klinik etkinlik değerleri (%).

YaraNo	3.gün	7.gün	10.gün	14.gün	21.gün	28.gün
1	29.81	14.54	86.37	20.72	58.47	77.12
2	1.53	55.68	45.16	7.32	62.32	77.12
3	35.11	33.33	85.71	-	-	-
4	40.43	57.57	62.85	-	-	-
5	14.69	61.72	38.75	57.14	-	-
6	55.51	80.53	-	-	-	-
7	3.10	60.89	6.55	61.40	-	-
8	63.55	78.84	-	-	-	-
9	5.94	8.94	43.46	59.71	57.36	22.61
10	37.73	54.83	52.77	60.58	-	-
11	42.90	77.70	-	-	-	-
12	50.50	17.55	50.49	71	-	-
13	75.27	51.64	-	-	-	-
14	30.11	6.07	42.35	-	-	-
15	32.47	42.12	83.82	-	-	-
16	63.48	74.77	-	-	-	-
17	88.53	31.25	-	-	-	-
18	30.92	7.46	53.77	52.8	69.49	50
19	42.39	13.70	78.82	77.77	-	-
20	48.58	78.34	-	-	-	-
21	12.72	46.29	60.77	90.10	-	-
22	39.21	52.81	7.33	64.35	-	-
23	38.01	13.03	40.04	40.16	-	-
24	12.65	25.93	41.88	33.53	64.58	69.94
25	41	38.67	28.24	53.46	76.59	-
26	73.41	48.67	32.88	39.67	79.86	-

**Tablo 3.3.** Çalışmada tedavi süresince (3, 7, 10, 14, 21 ve 28. günler) hesaplanan iyileşme skorları.

Gözlem günü	0 puan	1 puan	2 puan	3 puan	4 puan
3. gün	6 yara	13 yara	5 yara	2 yara	-
7. gün	7 yara	7 yara	8 yara	4 yara	-
10. gün	2 yara	8 yara	5 yara	4 yara	7 yara
14. gün	2 yara	3 yara	8 yara	2 yara	4 yara
21. gün	-	-	5 yara	2 yara	8 yara
28. gün	1 yara	-	2 yara	2 yara	2 yara

(%0-25 iyileşme=0 puan; %25-50 iyileşme=1 puan; %50-75 iyileşme=2 puan; %75-100 iyileşme=3 puan ve tamamen iyileşme=4 puan)

#### 4. TARTIŞMA ve SONUÇ

Canlılığın en iyi göstergelerinden birisi kendisini iyileştirme yeteneğidir. Nedeni ne olursa olsun bir dokunun bütünlüğü bozulduğu anda bu yetenek sayesinde doku bütünlüğü yeniden sağlanır. Fiziksel, kimyasal ve hücrel olayların bir kombinasyonu olan yara iyileşmesi, yaralanmadan hemen sonra başlar ve bir dizi dinamik aşamalar halinde seyrederek ilerler. Yara iyileşmesinin süresi ve niteliği, organizmadan veya çevreden kaynaklanan birçok faktörün etkisi ile değişkenlik gösterebilir (Elma ve Avki 2016). İyileşmenin beklenilenden uzun sürmesi, bölgesel enfeksiyon riskini yükselterek hastanın genel durumunu bozduğu için yaraların iyileşmesini teşvik edecek yeni materyal ve/veya yöntem arayışları sürekli güncelliğini korumaktadır (Kurtoğlu ve Karataş 2009). Böyle bir arayışın ürünü olan bu çalışmada da, günde 3 kez topikal yoldan uygulanan biyogümüşün, sokak köpeklerinin maddi kayıplı enfekte deri yaralarında iyileşmeyi nasıl etkilediği sorusuna yanıt arandı.

Yara bakımı amacıyla periyodik olarak yapılan her bilinçsiz pansuman uygulaması, yara yatağında gelişmekte olan yeni granülasyon ve/veya epitelizasyon alanlarının travmatize edilmesi, hastanın ağrı duyması ve daha da önemlisi yaranın bir türlü inflamasyon aşamasından ileri geçemediği için iyileşme süresinin uzaması anlamına gelir. Diğer yandan yenilenen her pansuman, yeni malzeme kullanımına yol açtığı için maliyeti de arttırmaktadır (Kaya 2011, Giray 2011, Buz 2012). Sunulan çalışmada, açık deri yaralarına günde 3 kez topikal biyogümüş solüsyonu püskürtülürken, günlük yara bakımı için herhangi bir pansuman materyali ile yara kapatılmadı veya parenteral bir ilaç uygulanmadı ve sonuçta bu tedavinin 28. gününde 26 yaradan 21'inin sorunsuz bir şekilde iyileştiği gözlemlendi. Biyogümüş solüsyonunun yara yüzeyine günde 3 kez uygulanması ile yara yüzeyinin kurummasının engellendiği, mevcut yara enfeksiyonunun giderildiği, oluşan film tabakası sayesinde yeni bakteriyel kontaminasyonların önüne geçildiği düşünüldü. Diğer yandan periyodik pansuman uygulamalarının getireceği iş yükü ve maliyetlerin de önlenmesi değerlendirildi.

Yara iyileşme sürecini olumsuz yönde etkileyen faktörlerin başında bakteriyel kontaminasyon gelir. Yara bölgesinde bakterilerin kolonize olması iyileşmeyi durdururken başka komplikasyonlara da yol açar (Elma ve Avki 2016). Griffin ve Holt (2001), 37 adet ısırık yarası olan köpek üzerinde yaptığı bir araştırmada, yara bölgesinden alınan kültürlerde %65 oranında gram pozitif aerob, %15 oranında gram pozitif anaerob ve %33 oranında gram negatif bakteri üremesi tespit etmiş; aerob bakteriler arasında en çok *Staphylococcus intermedius*, *Enterococcus* spp., koagülaz negatif *Staphylococcus* ve *E. coli*; anaerob bakteriler arasında ise en fazla *Bacillus* spp., *Clostridium* spp. ve *Corynebacterium* spp. izole edildiğini rapor etmiştir. Bu denli bakteri yoğunluğu içerisinde tek tip antibakteriyel kullanmanın başarılı olup olmayacağı tartışmaya açıktır. Sunulan çalışmada da, topikal biyogümüş tedavisine alınan 26 deri yarısından 18 tanesini ısırık yaraları oluşturdu. Gerek yaralanmanın kaynağı olan ısırılmanın taşıdığı bakteri yükü, gerek yara bölgesinin açık kalmasından kaynaklanan kontaminasyon olasılığının yüksekliği göz önüne alındığında, parenteral ya da topikal bir antibiyotik tedavisi uygulanmayan bu yaralarda enfeksiyon gelişmesi kaçınılmaz gibi görünmektedir. Ancak topikal biyogümüş tedavisi süresince 26 yaranın hiçbirisinde ilerleyen bir enfeksiyon bulgusuna rastlanılmadı ve tedavinin 28. gününde 26 yaradan 21'inin sorunsuz bir şekilde iyileştiği gözlemlendi. Literatürde kapsamlı olarak ele alınan (Ip ve ark. 2006, Rai ve ark. 2008, Li ve ar. 2010, O'Meara ve ark. 2014, Song ve ark. 2015, Maharjan ve ark. 2017) gümüş kaynaklı antibakteriyel etkinliğin geniş ve direnç gelişiminden uzak olması dikkate alındığında, bu sonucun biyogümüş uygulamasından kaynaklandığı düşünüldü.

Yara iyileşme süreci boyunca, yara bölgesinde biriken nekrotik veya enfekte dokuların, yara kabuklarının ve her türlü doku artığının o bölgeden uzaklaştırılması gerekmektedir. Aksi takdirde yara üzerinde biriken bu katman anaerob bakteri üremesi için oldukça uygun bir ortam oluşturur. Eğer var ise yara yüzeyindeki bu tabakanın belirli aralıklarla uzaklaştırılması, diğer bir ifade ile yara debridmanı yapılması iyileşme sürecini olumlu yönde etkiler (Baktıroğlu 2014). Sunulan çalışmada topikal biyogümüş tedavisi boyunca hiçbir yaraya debridman işlemi uygulanmadı. Buna rağmen 1 numaralı yaradaki yüzeysel kabuklanmanın tedavinin ilk gününde (Şekil 3.4); 18 numaralı yaradaki büyük nekrotik deri parçasının da

tedavinin 10. gününde (Şekil 3.6) kendiliğinden temizlendiği gözlemlendi. Bu durumun, biyogümüşün sahip olduğu yüksek düzeydeki eksudat emici özellik ile bakteri üremesine izin vermemesinden (Kogan ve ark. 2004, Giray 2011) kaynaklandığı düşünüldü. Periyodik yara debridmanına gerek kalmaması, hekim açısından pratik bir özellik, hem de hastanın daha az ağrı ve strese maruz kalması yönünden olumlu bir sonuç olarak değerlendirildi.

Maghsoudi ve ark. (2011) yaptıkları bir çalışmada gümüş sülfadiazinin yara iyileşmesini geciktirdiğini göstermişlerdir. Buna karşın Mathivanan ve ark. (2012) tatlı su balıklarında yaptıkları bir çalışmada, açık yaraya gümüş uygulamasının yara kontraksiyonunu belirgin şekilde arttırdığını, yara kapanmasını ve iyileşme sürecini hızlandırdığını göstermişlerdir. Kaya (1991) yaptığı çalışmada 13 kobay üzerinde toplamda 52 yara açmış, bu yaralarda gümüş, rivanol ve çinko oksitinin etkilerini karşılaştırmıştır. Çalışma sonunda gümüşün epitel ilerlemeyi arttırdığı rapor edilmiştir. Arslan ve ark. (2012)'nin tavşanlar üzerinde yaptığı deneysel çalışma sonucunda gümüşün, çinko oksite kıyasla, matriks metalloproteinaz enzimini baskılamak ve epitelizasyonu arttırmak yoluyla yara iyileşimini hızlandırdığı ortaya konulmuştur. Yukarıdaki literatür bilgileri ile uyumlu olarak, sunulan araştırmada da, biyogümüş solüsyonunun yara yüzeyine günde 3 kez uygulanması ile 23 sokak köpeğindeki 26 maddi kayıplı deri yarasından 21'inin, 28 gün içinde sorunsuz bir şekilde iyileştiği gözlemlendi.

Özellikle 3 haftadan uzun süreli gümüş sülfadiazin kullanımlarında atrofik veya hipertrofik skar geliştiği rapor edilmiştir (Sheridan 1997, Klasen 2000). Sunulan araştırmada hiçbir olguda atrofik veya hipertrofik bir skar oluşumu ile karşılaşılma. Bu durumun çalışmada kullanılan biyogümüşün, literatürde belirtilen ve metalik gümüş içeren gümüş sülfadiazin'den farklı olarak çok daha küçük gümüş partikülleri içermesinden kaynaklanabileceği düşünüldü.

Sonuç olarak, sokak köpeklerinde maddi kayıplı ve enfekte yaraların tedavisinde topikal yoldan günde 3 kez biyogümüş solüsyonunun kullanıldığı bu çalışmadan elde edilen bulgular ışığında:

- Enfekte yaraların antibiyotik kullanımına gerek kalmadan iyileşebildiği ve bu durumun gereksiz antibiyotik kullanımını ortadan kaldırdığı;

- Biyogümüş solüsyonunun antibakteriyel etkinliğini, sokak köpeği barınağı gibi kontaminasyon riskinin çok yüksek olduğu çoklu yaşam ortamlarında bile kaybetmediği;
- Özellikle agresif köpekler dikkate alındığında, püskürtme şeklinde kullanımın günlük yara bakımı için oldukça kolay bir yöntem olduğu;
- Topikal biyogümüş solüsyonu ile tedavinin, fazladan pansuman ve/veya debridman ihtiyacını ortadan kaldırdığı;
- Topikal biyogümüş tedavisinin 4 hafta süren olgular dâhil olmak üzere klinik olarak görülebilen herhangi bir toksik etkiye yol açmadığı sonucuna varıldı.



## KAYNAKLAR

- ADHYA A, BAIN J, RAY Q, HAZRA A, ADHIKARI S, DUTTA G, RAY S, MAJUMDAR BK (2015) Healing of burn wounds by topical treatment: A randomized controlled comparison between silver sulfadiazine and nano-crystalline silver. *Journal of Basic and Clinical Pharmacy*, 6(1), 29.
- AKSOY G, KANAN N, AKYOLCU N (2012) Yanıkta Hemşirelik Bakımı. İçinde: Cerrahi Hemşireliği. Ed.N KANAN, 1. baskı, İstanbul, Nobel Tıp Kitapevleri, sayfa 115-152.
- AKTAŞ Ş (2012) Kronik yarada lokal faktörler ve yardımcı tedaviler. *ANKEM Dergisi*, 26, 217-222.
- ALTINDAŞ M (2008) Kronik yara tedavisi ve bakımında tıbbi sorunlar. *İstanbul Üniversitesi Cerrahpaşa Tıp Fakültesi Sürekli Tıp Eğitimi Etkinlikleri Yara Bakımı ve Tedavisi Sempozyum Dizisi*, 67, 237-247.
- ANONİM (2012) Types of cells found in the epidermis. [<http://slideplayer.com/slide/10547877>].
- ANONİM (2017) The Importance of Collagen. Hampton Pharmaceutical, [<https://www.slimatone.co.za/blogs/news/the-importance-of-collagen>].
- ARSLAN K, KARAHAN Ö, OKUŞ A, ÜNLÜ Y, ERYILMAZ MA, AY S, SEVİNÇ B (2012) Comparison of topical zinc oxide and silver sulfadiazine in burn wounds: an experimental study. *Ulusal Travma Acil Cerrahi Derg.* 18(5): 376-383
- ARSLAN MK (2003) Yara iyileşmesi ve iyileşmeyi etkileyen faktörler. İçinde: Akut ve Kronik Yara Bakımı, Ed. N KURT, Nobel Tıp Kitapevleri, Ankara, sayfa 9-33.
- ATIYEH BS, COSTAGLIOLA M, HAYEK SN, DIBO SA (2007) Effect of silver on burn wound infection control and healing: review of the literature. *Burns*, 33, 139-148.
- BAKTIROĞLU S (2014) Debridman, Debridman, Debridman. III. Ulusal Diyabetik Ayak İnfeksiyonları Sempozyumu, 8-10 Mayıs 2014, İstanbul.
- BOWMAN DD, KATO S, FOGARTY EA (2001) Effects of an ivermectin oticsuspension on egg hatching of the cat ear mite, *Otodectes cynotis*, in Vitro, *Veterinary Therapeutics*, 2 (4); 311-316.
- BUZ A (2012) Parsiyel Kalınlıkta Termal Yanıkların Tedavisinde Mezoterapinin Etkinliği. Zonguldak Karaelmas Üniversitesi Tıp Fakültesi Plastik Rekonstrüktif ve Estetik Cerrahi AD Uzmanlık Tezi, Zonguldak.
- CALVIN M (1998) Cutaneous wound healing. *Wounds*, 10, 1, 12-32.
- CHABY G, VISEUX V, POULAIN JF (2005) Topical silver sulfadiazine- induced acute-renal-failure. *Ann Dermatol Venereol*, 132, 891-893.



- CLARCK RAF (1985) Cutaneous tissue repair: basic biologic consideration. *J Am Acad Dermatol*, 13, 701-725.
- ÇİFTÇİ H, TÜRK M, TAMER U, KARAHAN S, MENEMEN Y (2013) Silver nanoparticles: cytotoxic, apoptotic, and necrotic effects on MCF-7 cells. *Turkish Journal of Biology*, 37(5), 573-581.
- DEĞİM Z (2008) Use of microparticulate systems to accelerate skin wound healing. *J Drug Target*, 16(6), 437-448.
- DEMLING RH (2001) Effects of Silver on Wound Management. *Wounds (Suppl A)*, 1-15.
- DEMLING RH, DeSANTI ML (2002).The rate of re-epithelialization across meshed skin grafts is increased with exposure to silver. *Burns*, 28(3), 264-266.
- DICKINSON SJ. (1973) Topical therapy of burns in children with silver sulfadiazine. *N Y State J Med* 1973;73:2045-9.
- DIEGELMANN RF, EVANS MC (2004) Wound healing: an overview of acute, fibrotic and delayed healing. *Front Biosci*, 9(1), 283-289.
- DUNCAN TV (2011) Applications of nanotechnology in food packaging and food safety: barrier materials, antimicrobials and sensors. *J Colloid Interface Sci*, 363(1): 1-24.
- ELMA E, AVKİ S. (2016) İyileşmeyen Yaralar: Etiyopatofizyolojik Süreçler ve Tedavi Yolları. *Türkiye Klinikleri Journal of Veterinary Sciences-Surgery-Special Topics*, 2(1), 50-57.
- ENGİN A (2004) Yara iyileşmesi.İçinde: Temel Cerrahi, Edİ SAYEK, 3. baskı, Günes Kitabevi, Ankara, sayfa 266-277.
- ENOCH S, LEAPER DJ (2005) Basic science of wound healing.*Surgery-Oxford International Edition*, 23(2), 37-42.
- ERBİL Y (2002) Yara iyileşmesi. İçinde: Genel Cerrahi, Ed G KALAYCI, Nobel Tıp Kitapevi, İstanbul.
- GİRAY TA (2011) Acil servise başvuran ayaktan tedavi edilmiş haşlanma yanığı olan 60 yaş üzeri yanık hastalarında Aquacell® Ag hidrofiber yardımcı pansuman malzemesi ile %1 gümüş sülfadiazinin karşılaştırılması. Uzmanlık Tezi, Başkent Üniversitesi Acil Tıp AD, Ankara.
- GREGORY S (2007) The physiology of wound bed preparation. In: *Surgical Wound Healing and Management*, Ed. RL GAMELLI, Informa, USA, p:1-16.
- GRIFFIN GM, HOLT DE (2001) Dog bite wounds: bacteriology and treatment outcome in 37 cases. *JAAHA*, 37(5), 453-460.
- GURTNER GC, WERNER S, BARRONDON Y, LONGAKER MT (2008) Wound repair and regeneration. *Nature*, 453(7193), 314-321.

- HARARI J (1996) Wound Healing. In: Small Animal Surgery, Ed J HARARI, Williams & Wilkins, USA.
- HEINZE CD, CLEM MF (1998) Wound healing and tissue repair. In: Textbook of Large Animal Surgery, Ed FW OEHME, 2<sup>nd</sup>ed, USA, p:141-153.
- IP M, LUI SL, POON VK, LUNG I, BURD A (2006) Antimicrobial activities of silver-dressings, an in vitro comparison. *Journal of Medical Microbiology*, 55, 59–63.
- IRVIN TT, STODDARD CJ (1997) Abdominal wound healing: a prospective clinical study. *Br Med J*, 11, 351-352.
- JONES TC, HUNT RD, KING NW (1997) Veterinary Pathology, 6<sup>th</sup>ed, Williams & Wilkins, Pennsylvania, USA.
- KARASU A, BAKIR B (2006) Tavşanlarda deneysel olarak oluşturulan deri ensizyonlarının kapatılmasında oktil-siyanoakrilatın yara iyileşmesi üzerine etkisi. *Van Veterinary Journal*, 27(1), 5-9.
- KARASU A, BAKIR B (2008) Yara ve yara iyileşmesi. *Veteriner Cerrahi Dergisi*, 14(1), 36-43.
- KAYA S (2011) Parsiyel kalınlıktaki termal yanıkların pansumanında gümüş içerikli hidrofiber ile ozonlu yağın karşılaştırılması. Uzmanlık Tezi, Zonguldak Karaelmas Üniversitesi Tıp Fakültesi Plastik Rekonstrüktif ve Estetik Cerrahi AD, Zonguldak.
- KLASEN HJ (2000) Historical review of the use of silver in the treatment of burns (I. Early uses). *Burns*, 26, 117–130.
- KOGAN L, MOLDAVSKY M, SZVALB S, GOVRIN- YEHUDAIN J. (2004) Comparative study of Aquacel nad silver treatment in burns. *Ann. of Burns and Fire Diss* 17(4):201-9. 2004.
- KURTOĞLU AH, KARATAŞ A (2009) Ankara Ecz. Fak. Derg., 38 (3) 211-232, 2009.
- KWAN KH, YEUNG KW, LIU X, WONG KK, SHUM HC, LAM YW, TO MK (2014) Silver nanoparticles alter proteoglycan expression in the promotion of tendon repair. *Nanomedicine: Nanotechnology, Biology and Medicine*, 10(7), 1375-1383.
- LAZARUS G, VALLE MF, MALAS M, QAZI U, MARUTHUR NM, DOGGETT D, FAWOLE OA, BASS EB, ZENILMAN J (2014) Chronic venous leg ulcer treatment: future research needs. *Wound Repair and Regeneration*, 22(1), 34-42.
- LI WR, XIE XB, SHI QS, ZENG HY, YOU-SHENGOY, CHEN YB (2010) Antibacterial activity and mechanism of silver nanoparticles on Escherichia coli. *Applied Microbiology and Biotechnology*, 85(4), 1115-1122.
- MAGHSOUDI H, MONSHIZADEH S, MESGARI M (2011) A comparative study of the burn wound healing properties of saline- soaked dressing and silver sulfadiazine in-rats. *Indian J Surg*, 7, 24- 27.

- MAHARJAN B, JOSHI MK, TIWARI AP, PARK CH, KIM CS (2017) In-situ synthesis of AgNPs in the natural/synthetic hybrid nanofibrous scaffolds: Fabrication, characterization and antimicrobial activities. *Journal of the Mechanical Behavior of Biomedical Materials*, 65, 66–76.
- MARTIN P (1997) Wound healing: aiming for perfect skin regeneration. *Science*, 276(4), 75-81.
- MATHIVANAN V, ANANTH S, PRIYANGA B, GANESH-PARABU P, SELVISABHANAYAKAM P (2012) Impact of silver nanoparticles on wound healing of freshwater fish, *anabas testudineus*. *Int J Res Fisheries and Aquaculture*, 2(2), 17-21.
- METCALFE AD, FERGUSON MW (2007) Bioengineering skin using mechanisms of regeneration and repair. *Biomaterials*, 28(34), 5100-5113.
- MUTSAERS SE, BISHOP JE, McGROUTHER G, LAURENT GJ (1997) Mechanisms of tissue repair: from wound healing to fibrosis. *The International Journal of Biochemistry & Cell Biology*, 29(1), 5-17.
- NANCY A (1998) Integument. In: Textbook of Veterinary Histology, Eds HD DELLMANN, JA EURELL, 5<sup>th</sup>ed, Lippincott Williams & Wilkins, Pennsylvania, USA.
- O'MEARA S, AL-KURDI D, OLOGUN Y, OVERTON LG, MARTYN-St JAMES M, RICHARDSON R (2014) Antibiotics and antiseptics for venous leg ulcers. *Cochrane Database of Systematic Reviews*, Issue 1, art.no.CD003557. DOI: 10.1002/14651858.CD003557.pub.2.
- PASCOE JR (1991) Wound healing. In: Atlas of Small- Animal Surgery, Ed. CR GREGORY, New York, p:2-13.
- RAHBAN SR, WL GARNER (2003) Fibroproliferative scars. *Clinics in Plastic Surgery*, 30(1), 77–89.
- RAI M, YADAV A, GADE A (2008) Silver nanoparticles as a new generation of antimicrobials. *Biotechnology Advances*, 27, 76-83.
- RAUWEL P, KUUNAL S, FERDOV S, RAUWEL E (2015) A review on the green synthesis of silver nanoparticles and their morphologies studied via TEM. *Advances in Materials Science and Engineering*, volume 2015, 1-9.
- REGAN MC, BARBUL A (1994) The cellular biology of wound healing. In Wound Healing, Eds G SCHLAG, H REDL, Vol:1 Springer-Verlag, Heidelberg, Germany, pp: 3-17.
- RIGLER DJ (1997) Inflammation and repair. In Veterinary Pathology, Eds. TC JONES, RD HUNT, NW KING, Pennsylvania, USA, p:150-157.
- RUSZCZAK Z, SCHWARTZ RA (2000) Modern aspects of wound healing: An update. *Dermatol Surg*, 26, 219–229.

- SHERIDAN RL, PETRAS L, LYDON M, SALVO PM. (1997) Once-daily wound cleansing and dressing change: efficacy and cost. *J Burn Care Rehabil* 1997;18:139-40.
- SILVER S (2003). Bacterial silver resistance: molecular biology and uses and misuses of silver compounds. *FEMS, Microbiol Rev*, 27(2-3): 341-353.
- SILVER S, PHUNG LT, SILVER G (2006) Silver as biocides in burn and wound dressings and bacterial resistance to silver compounds. *Journal of Industrial Microbiology and Biotechnology*, 33(7), 627-634.
- SONG J, ZHANG P, CHENG L, LIAO Y, XU B, BAO R, LIU W (2015). Nano-Silver in situ hybridized collagen scaffolds for regeneration of infected full-thickness burn skin. *Journal of Materials Chemistry B*, 3(20), 4231–4241.
- STADELMANN WK, DIGENIS AG, TOBIN GR (1988) Physiology and healing- dynamics of chronic cutaneous wounds. *Surg*, 176(2):26–38.
- STASHAK TS (1991) Principles of Wound Healing. In *Equine Wound Management* <sup>st</sup> ed, Lea & Febiger, Malvern, Pennsylvania, USA, p 1-15.
- STEVEN JP (2000) Physiology of wound healing and surgical wound care. *ASAIO Journal*, 46(6), 2-5.
- STRODTBECK F (2001) Physiology of wound healing. *Newborn Infant Nurs Rev*, (1), 43-52.
- SWAIM SF, HENDERSON RA (1990) Wound healing. *Small Animal Wound-Management*, Pennsylvania, p:1-8.
- TANYOLAÇ A (1984) Özel Histoloji. Aankara Ü. Vet. Fak. Yay, Ankara.
- THEORET CL (2004) Update on wound repair. *Clin Tech Equine Pract*, 3, 110-122.
- WADHERA A, FUNG M (2005) Systemic argyria associated with ingestion of colloidal silver. *Dermatol OnlineJ*, 11(1). 12.
- WANG Y, QIAO Y, WANG P, LI Q, XIA C, JU M (2018) Bio fabrication of silver nanoparticles as an effective wound healing agent in the wound care after anorectal surgery. *Journal of Photochemistry & Photobiology B: Biology*, 178, 457–462.
- WIEGAND C. HIPLER U (2008) Methods for the measurement of cell and tissue compatibility including tissue regeneration processes. *GMS Krankenhaushygiene Interdiszip*, 3(1), 1-9.
- WILMINK JM, VAN WPR (2004) Differences in wound healing between horses and ponies: application of research results to the clinical approach of equine wounds. *Clin Tech Equine Pract*, 3, 123-133.
- YÜCEYAR S (2008) Cerrahi yaraların takip ve tedavisi, İ.Ü. Cerrahpaşa Tıp Fakültesi Sürekli Tıp Eğitimi Etkinlikleri Sempozyum Dizisi No: 67 sf.17-24

## ÖZGEÇMİŞ

Adı ve Soyadı : Ömer Serkan KALE  
Doğum Yeri ve Yılı : KÜTAHYA, 23.04.1983  
Medeni Hali : Evli  
Yabancı Dili : İngilizce  
Uyruğu : Türkiye Cumhuriyeti  
T.C. Kimlik No : 30455087844  
Telefon No : 05066164447  
Elektronik Posta : [serkan\\_kale@hotmail.com](mailto:serkan_kale@hotmail.com)  
İletişim Adresi : Oğuzlar mahallesi, Barış Manço caddesi, 1387. sokak,  
no: 16/5, Balgat/ Çankaya/ ANKARA



### ***Eğitim Durumu (Kurum ve Yıl):***

Lise: Kütahya Lisesi  
Lisans: Afyon Kocatepe Üniversitesi, Veteriner Fakültesi,  
Yüksek Lisans: Kırıkkale Üniversitesi, Sağlık Bilimleri Enstitüsü, Veteriner  
Cerrahi Anabilim Dalı

### ***Çalıştığı Kurum/Kurumlar ve Yıl (Mesleki Deneyim):***

1. Çankaya Belediyesi Sahipsiz Hayvan Bakım ve Rehabilitasyon Merkezi  
2010-2018 (devam ediyor)