

Nadir Görülen Senkron Tümör Birlikteliği, Primer Yassı Hücreli Akciğer Kanseri ve Papiller Ürotelyal Mesane Karsinomu

A Rare Synchronous Tumor Combination of Primary Squamous Cell Lung Cancer and Urinary Papillary Cell Carcinoma

Ayşe Baççıoğlu Kavut¹, Füsün Kalpaklıoğlu², Şebnem Ayva³, Ertan Batislam⁴

¹Kırıkkale Üniversitesi Tıp Fakültesi, Allerjik Hastalıklar Bilim Dalı, Kırıkkale, Türkiye

²Kırıkkale Üniversitesi Tıp Fakültesi, Göğüs Hastalıkları Anabilim Dalı, Allerjik Hastalıklar Bilim Dalı, Kırıkkale, Türkiye

³Kırıkkale Üniversitesi Tıp Fakültesi, Patoloji Anabilim Dalı, Kırıkkale, Türkiye

⁴Kırıkkale Üniversitesi Tıp Fakültesi, Üroloji Anabilim Dalı, Kırıkkale, Türkiye

ÖZET

Primer mesane ve akciğer kanserinin beraber görülmesi nadirdir. Burada, ileri evre akciğer kanseri ve erken evre mesane kanseri tanısı alan erkek bir hasta ilginç yönleri ile tartışılmıştır. Hastada, akciğer kanserinin en sık semptomlarından öksürük, kilo kaybı ve nefes darlığı olmasına rağmen, hematüri şikâyeti hastanın doktora gelmesine neden olan asıl şikâyet olmuştur. Literatürde primer yassı hücreli akciğer kanseri ve papiller ürotelyal kanser birlikteliğinin araştırılması nedeniyle ve ayrıca klinisyenler için sigaranın hem akciğer hem de mesane kanseri için en büyük ortak risk faktörü olduğunu göstermesi açısından sunulan vaka önemlidir. (*Tur Toraks Der 2011; 12: 120-3*)

Anahtar sözcükler: Akciğer kanseri, mesane kanseri, multipl primer kanser

Geliş Tarihi: 31.05.2008

Kabul Tarihi: 02.04.2009

GİRİŞ

Kanser tüm dünyada önemli bir sağlık sorunu olup tüm ölümlerin 1/4'üne neden olmaktadır. Yeni tanı alan kanserlerde erkeklerde ilk üç sırada prostat (%25), akciğer (%15), kolon ve rektum (%10) gelirken dördüncü sırada mesane kanseri (%7) yer almaktadır. Her iki cinsiyette kanserden ölümden, akciğer kanseri ilk sıradadır [1]. Kadınlarda en sık görülen meme kanserini (%26) akciğer kanseri (%14) izlemektedir. Birden fazla odakta gelişen kanserlere multipl primer kanser (MPK) denir ve nadir olarak görülür. MPK, senkron ve metakron olarak incelenebilir. Primer tümörlerin tanı konma zamanına bağlı olarak, aynı anda veya en çok 6 ay ara ile tanı konmuşsa "senkron", primer tümörden 6 ay sonra gelişmişse "sekonder" veya "metakron" kanser olarak adlandırılır [2]. Sekonder kanser prevalansı genel olarak %1-%4.6 arasında olup, akciğer kanseriyle beraberliği %3-%13.4 ile daha yüksek bir sıklık göstermektedir. Sekonder primer tümörler en sık akciğer (%27.6), baş-boyun (%20.3) ve üriner

ABSTRACT

The incidence of primary bladder and lung cancer occurring together is rare. Here, a case of a man who was diagnosed with end stage lung cancer and early stage bladder cancer was discussed with the interesting aspects. Despite the fact that the patient had a cough, weight loss and dyspnea which are the most common symptoms of lung cancer, hematuria was the main complaint that induced the patient to consult the doctor. The case is valuable for the review of the literature about multiple primary malignancies of squamous cell lung carcinoma and urinary bladder transitional cell carcinoma. It is also important for reminding clinicians to keep in mind that smoking is the most important common predisposing factor for both lung and bladder carcinoma in this case. (*Tur Toraks Der 2011; 12: 120-3*)

Key words: Lung cancer, bladder cancer, multiple primary cancer

Received: 31.05.2008

Accepted: 02.04.2009

sisteme (%10.4) yerleşir ve bunların hepsinin sigara ile ilişkili tümör olması dikkat çekicidir [3]. Kesin olmasa da, akciğer kanserlerinin %4-6'sı MPK olup, bunların da yaklaşık %30'u senkron şekilde görülmektedir [4].

Burada, senkron primer akciğer ve mesane kanseri tanısı alan bir olgu anlatılmaktadır. Multipl primer kanserlerde yassı hücreli akciğer kanseri ve papiller ürotelyal karsinom kombinasyonu literatürde nadirdir. Ayrıca ileri evre akciğer kanseri olmasına karşın bu olguda, tanı konmasına neden olan semptomun erken evre mesane kanserine ait hematüri şikâyeti olması dikkat çekicidir.

OLGU

Yetmiş yedi yaşında-aktif sigara içicisi (45 paket/yıl) erkek hasta, ilk kez 6 ay önce bir kaç gün süren ve son 20 gün içinde tekrar başlayan hematüri nedeni ile Üroloji Bölümüne başvurdu. Yapılan transrektal ultrasonografide mesanenin posterior duvarında 31 mm ve 23 mm'lik

Sunulduğu Kongre: 29. TÜSAD Ulusal Kongresi, 28-31 Ekim 2007, Ölüdeniz, Fethiye, Muğla.

Yazışma Adresi / Address for Correspondence: Ayşe Baççıoğlu Kavut, Kırıkkale Üniversitesi Tıp Fakültesi, Allerjik Hastalıklar Bilim Dalı, Kırıkkale, Türkiye Tel: +90 318 225 24 85 E-posta: ayshe_dr@yahoo.com

doi:10.5152/ttd.2011.28

sapsız kitle lezyonu ve prostatta büyüme (66x46x42 mm) saptandı. Bunun üzerine hastaya, mesane kanseri ön tanısı ile lokal anestezi altında sistoskopi yapıldı. Sonuçta üretra normal bulunurken, mesane tabanında trigonun 3 cm arka kesiminde görülen papiller solid kitle lezyonundan yüzeysel ve derin punch biyopsi alındı. Mesane mukozası biyopsi sonucu non-invaziv düşük dereceli papiller ürotelyal karsinom (WHO-ISUP 1998) ile uyumlu olarak tespit edildi ve klinik olarak mesane kanseri TNM sınıflamasına göre non-invaziv papiller üriner karsinom kabul edildi (Ta) (Şekil 1a) [5, 6]. Mesane kanseri tanısı konan hastaya tedavi olarak transüretral rezeksiyon-(TUR) planlanarak hastaneye yatırıldı. Preoperatif çekilen akciğer grafisindeki şüpheli görünüm ile Göğüs Hastalıkları Bölümüne konsülte edildi.

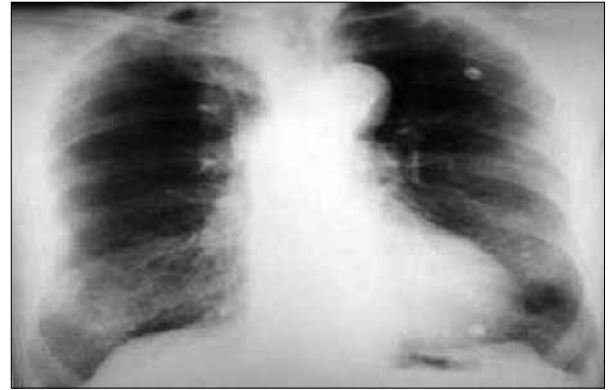
Yapılan muayenede hastanın son 6 aydır belirgin öksürük, efor dispnesi, kilo kaybı (10 kg/5 ay) şikayeti olduğu öğrenildi. Fizik muayenesinde kaşektik görünüm ve akciğerlerde her iki taraflı solunum seslerinin derinden gelmesi dışında patolojik bulgu yoktu. Hastanın solunum fonksiyon testi sonuçları obstrüksiyon ile uyumlu geldi ve orta şiddetli KOAH tanısı konarak tedavi başlandı.

PA akciğer grafisinde, sağ akciğer alt zonda, subpleural ve midklavikuler hatta düzensiz sınırlı yuvarlak opasiteler ve sağ üst mediasten gölgesinde genişleme izlendi (Şekil 2). Kontrastlı toraks bilgisayarlı tomografide; sağ akciğer üst lobda 4x3 cm ve 2x2 cm boyutunda 2 adet kitle lezyonu ve sağ alt lobda 2x1 cm boyutunda ortası nekroze nodüler lezyon, mediastende trakea bifurkasyo komşuluğunda lenfadenopati saptandı (Şekil 3). Fiberoptik bronkoskopide (Olympus, Tokyo, Japan) endobronşiyal lezyon izlenmezken, sağ üst lob bronş mukozası hiperemik ve sağ üst lob ayırım karinası genişlemiş görünümde olup ayırım karinasından biyopsi yapıldı, bronş lavajı ve postbronkoskopik balgam sitolojisi yollandı. Bronş mukozası biyopsisi 'yassı hücreli akciğer kanseri' ile uyumlu geldi (Şekil 1b). Uluslararası Akciğer Kanseri

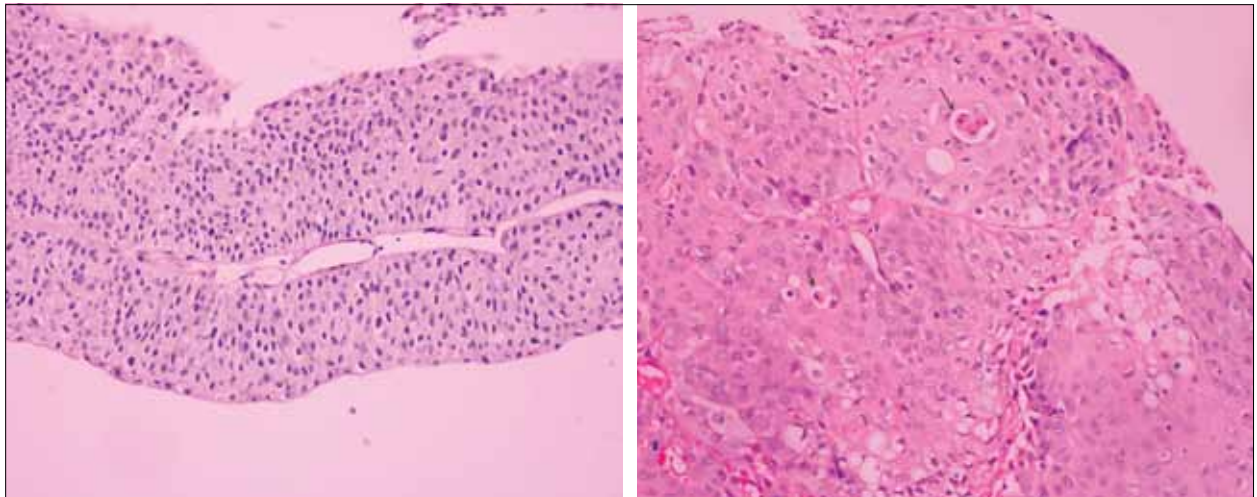
Birliğin (IASLC) son raporuna göre yapılan TNM sınıflamasında, primer tümör ile aynı lobda nodül bulunduğu için T₃, ancak primer tümörle aynı akciğerin farklı lobunda nodül bulunduğu için T₄, subkarinal lenf nodu ile N₂ ve yapılan taramalarda uzak metastaz saptanmadığı için M₀ kabul edildi [7]. Evre IIIB (T₄N₂M₀) akciğer kanseri tanısı konan hastanın akciğer malignitesi, mesane malignitesinden bağımsız primer düşünülürdü. İnoperabl olan hastaya ilk basamak kemoterapi rejimi olarak sisplatin ve gemsitabin verilmesi planlandı. Aynı protokol Üroloji Bölümü tarafından mesane kanseri için de önerildi, ancak hasta tedaviyi kabul etmedi ve tanıdan 6 ay sonra kaybedildi.

TARTIŞMA

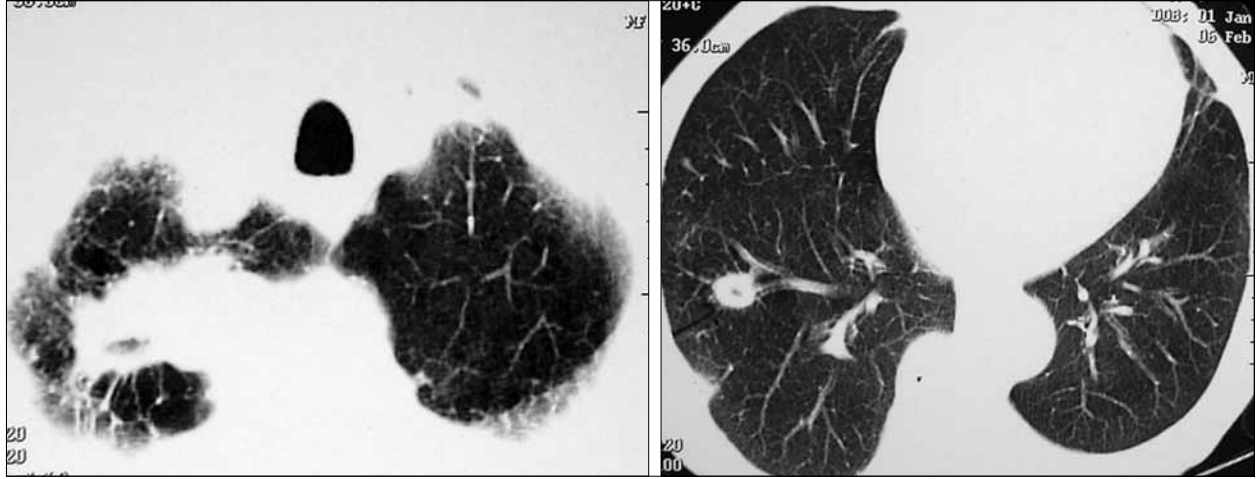
Mesane kanserinin akciğere metastazı sık iken, akciğer kanserinin mesaneye metastazı nadirdir [8, 9]. Bu olguda, mesane kanserinin erken evre olması nedeniyle akciğere metastaz olasılığı düşük olasılıktı. Hastada saptanan akciğer ve mesane kanseri, farklı histolojiye sahip olmaları, farklı organlarda yerleşim göstermeleri, birden çok olmaları ve aynı zamanda tanı konduğu için senkron-multipl-primer kabul edilmiştir. Sekonder pri-



Şekil 2. P-A grafi; üst mediastende genişleme ve sağ alt zonda iki adet yuvarlak opasite



Şekil 1. a) Kesitlerde ince fibrovasküler stromaya çevresinde tabakalanmalar gösteren hafif şiddette hücreli atipi ve az sayıda mitotik figürün izlendiği non-invaziv papiller ürotelyal karsinoma ile uyumlu tümöral gelişim izlenmektedir (H&E x200) b) Bronş mukozası biyopsisinde okla işaretlenen bölgelerde, düzensiz solid adalanmalar oluşturan, birkaç alanda tek hücre keratinizasyonunda izlendiği yassı hücreli karsinoma ile uyumlu görünüm dikkati çekmektedir (H&E x200).



Şekil 3. Toraks BT; a) Sağ üst lobda, b) Sağ alt lobda kitle lezyonları

Tablo 1. Akciğer ve mesane kanserine eşlik eden multipl primer kanser (MPK) özellikleri

	Akciğer Kanseri	Mesane Kanseri
MPK sıklığı	%4- %6	%16
Sık eşlik eden sekonder kanserler	Akciğer, baş-boyun, üst gastrointestinal sistem, kolorektal kanser, mesane kanseri	Diğer ürogenital kanserler, akciğer kanseri
MPK görülme yaşı	Daha yaşlı (yetmişli yaşlar)	Daha genç (altmışlı yaşlar)
MPK'de sık görülen histopatoloji	Küçük hücreli dışı akciğer kanseri	Transisyonel hücreli mesane kanseri
Sekonder kanser gelişme süresi	İlk bir yıl içinde	Ortalama 5 yıl sonra
Primer kanser evresi	Erken evre (I-II)	Süperfisyal
Sekonder kanser evresi	İleri evre (III-IV)	İnvaziv
5 yıllık sağkalım	İlk gelişen akciğer kanseri ise sağkalım uzun	İlk gelişen mesane kanseri ise sağkalım daha kısa
Ortak risk faktörleri	Sigara	Sigara

mer tümör gelişimi, akciğerde en sık küçük hücreli dışı, mesanede ise en sık transisyonel hücreli kansere eşlik etmektedir [9-12]. Literatür eşliğinde MPK olarak akciğer ve mesane kanserinin özellikleri kısaca karşılaştırıldığında (Tablo 1), bu olguda görülen yassı hücreli akciğer kanseri ve papiller transisyonel üroepitelyal mesane kanserinin çok sık görülmeyen bir kombinasyon olduğu anlaşılmaktadır.

Küçük hücre dışı akciğer kanserlerine (KHDAK) sekonder primer kanser görülme sıklığı %5.1 olup, bu oran akciğer dışı tümörlerden yüksektir. Akciğer kanserine eşlik eden en sık sekonder primer tümör bölgeleri ise akciğer (%31), baş-boyun (%20) ve üroepitelyal kanserlerdir (%11). Akciğer kanserine sekonder tümörlerin %90'ı ilk beş yılda, hatta %80'i ilk yılda gelişmektedir. Akciğer kanserine sekonder tümör gelişme süresi akciğer dışı tümörlerden daha kısa bulunmuştur [3]. Olgumuzun akciğerle ilişkili şikâyetlerinin 6 ay gibi kısa sürede gelişmesi bu son durumla uyumludur.

Sekonder tümör gelişme riskini arttıran faktörlerden, kemoterapide kullanılan alkalin ajanlar en sık yassı hücreli kansere neden olurken, radyoterapi her tip kanser sıklığını, özellikle akciğer kanseri riskini 27 kat arttırmak-

tadır [12]. 'Field cancerization' teorisine göre aynı kanserojene maruz kalan bölgelerde aynı histolojik tip kanser sık görülmektedir. Örneğin sigaraya bağlı akciğer, baş-boyun ve mesane epitelinde hiperplazi, metaplazi, displazi, karsinoma in-situ ve invaziv kanser şeklinde ilerleyen morfolojik değişiklikler sonucu benzer histolojik tipler sık görülmektedir [13]. Ayrıca bu hipotez MPK'de neden en sık bu üç bölgenin birlikte olduğunu da açıklık getirmektedir. Sonuçta bu olguda yer alan sigara öyküsü, akciğer ve mesane kanseri için ortak etyolojik faktör olarak düşünülebilir.

Bir başka ilginç nokta, hastanın ileri evre akciğer kanseri ve erken evre mesane kanseri tanısı ile doktora başvuru şikâyetlerinin beklenmedik oluşudur. Akciğer kanserlerinin % 90'ı başlangıçta asemptomatik olup, kilo kaybı, halsizlik gibi nonspesifik semptomlar gösterirler. Akciğer kanserinin en sık semptomları öksürük, kilo kaybı ve nefes darlığı olmasına rağmen, bu olguyu doktora getiren şikâyet hematüri olmuştur [14]. İleri evre akciğer kanseri semptomlarının, erken evre mesane kanseri semptomu kadar hastayı endişelendirmemesinin nedeni, hastada uzun süredir var olan KOAH semptomlarının kanser semptomlarını maskeleyebilmesidir.

Sekonder primer kanserlerde tümörler ayrı ayrı evrelendirilir. KHDAK ve mesane kanseri evrelemesinde TNM sınıflamasına göre tedavi ve prognoz tayini yapılmaktadır. Vaka serilerine bakıldığında akciğer kanseri önce gelişen olguların erken evre olup, sağkalımının daha uzun olduğu, ileri evre akciğer kanserlerinin ise sekonder tümör gelişecek kadar uzun yaşamadığı görüldü [11, 12]. Multipl primer kanserler uygun evrede ise radikal tedavi olarak cerrahi şansı taşımaktadırlar. Son IASLC kılavuzuna göre, evre III KHDAK'de cerrahi bir tedavi seçeneği olarak gösterilse de hastanın ileri evre KOAH hastası olması ve subkarinal lenf nodlarının büyük olması nedeniyle cerrahiye uygun kabul edilmedi [7]. Bu olguda akciğer kapasitesi yeterli olsaydı ve akciğer kanseri de erken evrede olsaydı her iki kanser için cerrahi planlanabilecekti. Cerrahi uygun olmayan KHDAK hastalarına radyoterapi ve sisplatin bazlı kombinasyon kemoterapisi önerilmektedir [15]. Mesane kanserinin tedavisinde cerrahinin yanı sıra kemoterapi de artık önemli hale gelmiştir, ve hem erken hem de geç evrede gözle görülmeyen küçük tümörlerin olduğu düşünülerek önerilmektedir. Tek ajanla kemoterapide, sisplatin ve metotreksat gibi sitotoksik ajanlar en sık kullanılan ajanlardır [8]. Bu bilgiler ışığında, hastanın performans durumu iyi olduğu göz önüne alınarak evre IIIB-KHDAK ve erken evre mesane kanseri için ortak kemoterapi rejimi olarak sisplatin ve gemsitabin tedavisi planlandı. Ancak akciğer kanseri kötü prognozlu bir kanser olup sağkalım erken evre ile ilişkili olduğundan bu olguda akciğer kanserinin ileri evre olması tanıdan kısa süre sonra hastayı kaybetmemizle sonuçlandı.

Sonuç olarak, gerek kanser gerek diğer hastalıkların tedavisindeki gelişmelere bağlı olarak sağkalımın uzaması ile sekonder tümör görülme sıklığı da artacaktır. Kanser tanısı konan hastalarda, özellikle ilk yılda gelişen yeni şikâyetler yakın takip edilmeli ve bulguların sadece metastatik olduğu düşünülmemeli, sekonder tümörler mutlaka dışlanmalıdır. Multipl primer kanserlerde erken tanı, sık görülen ikincil gelişen kanserler hakkında bilgi sahibi olmak ve multidisipliner yaklaşım hastaların sağkalımını uzatacaktır.

KAYNAKLAR

1. Jemal A, Siegel R, Ward E, et al. Cancer Statistics. CA Cancer J Clin 2008;58:71-96.
2. Martini N, Melamed MR. Multiple primary lung cancers. J Thorac Cardiovasc Surg 1975;70:606-12.
3. Duchateau CSJ, Stokkel MPM. Second primary tumors involving non-small cell lung cancer; prevalence and its influence on survival. Chest 2005;127:1152-8.
4. Trousse D, Barlesi F, Loundou A, et al. Synchronous multiple primary lung cancer: An increasing clinical occurrence requiring multidisciplinary management. J Thorac Cardiovasc Surg 2007;133:1193-200.
5. Epstein JI, Amin MB, Reuter VK, Mostofi FK. The World Health Organization/ International society of urological pathology consensus classification of urothelial (transitional cell) neoplasms of the urinary bladder. Am J Surg Pathol 1998;22:1435-48.
6. Sobin LH, Gospodarowicz MK, Wittekind C, eds. International Union Against Cancer (UICC), TNM Classification of Malignant Tumours, 7th ed. Oxford: Wiley-Blackwell 2010; 62-5.
7. Goldstraw P, Crowley J, Chansky K, et al. The IASLC Lung Cancer Staging Project: Proposals for the revision of the TNM stage groupings in the forthcoming (seventh) edition of the TNM Classification of malignant tumours. J Thorac Oncol 2007;2:706-14.
8. Parimoo D, Raghavan D. Progress in the management of metastatic bladder cancer. Cancer Control 2000;7:347-56.
9. El-Hakim A, Smith AD, Weiss G. Patients with bladder and lung cancer: a long-term outcome analysis. BJU Int 2004;93:1225-7.
10. Vainrib M, Leibovitch I. Urological implications of concurrent bladder and lung cancer. Isr Med Assoc J 2007;9:732-5.
11. Levi F, Randimbison L, Te VC, La Vecchia C. Second primary cancers in patients with lung carcinoma. Cancer 1999;86:186-90.
12. Teppo L, Salminen E, Pukkala E. Risk of a new primary cancer among patients with lung cancer of different histological types. Eur J Cancer 2001;37:613-9.
13. Braakhuis BJ, Tabor MP, Kummer JA, Leemans CR, Brakenhoff RH. A genetic explanation of Slaughter's concept of field cancerization: evidence and clinical implications. Cancer Res 2003;63:1727-30.
14. Akciğer kanseri tanı ve tedavi rehberi. Toraks Dergisi 2006;7:2-6.
15. Silvestri GA, Gould MK, Margolis ML, et al. Noninvasive staging of non-small cell lung cancer: ACCP evidenced-based clinical practice guidelines (2nd edition). Chest 2007;132:178-201.