

Sığırlarda *Neospora caninum* doku kistlerinin araştırılması

Kader YILDIZ, Sami GÖKPINAR

Kırıkkale Üniversitesi, Veteriner Fakültesi, Parazitoloji Anabilim Dalı, Kırıkkale, Türkiye.

Özet: Bu çalışmada rastgele seçilen 200 sığırdaki *N. caninum* seropozitivitesinin belirlenmesi, seropozitif sığırların beyin ve iskelet kası doku örneklerinde *N. caninum* doku kistlerinin percoll gradient santrifüj ve PCR yöntemleri ile araştırılması amaçlanmıştır. Çalışma sonucunda sığırlarda %5,5 oranında *N. caninum* seropozitivitesi belirlenmiştir (11/200). Percoll gradient santrifüj yöntemi ile incelenen seropozitif sığırlara ait doku örneklerinde parazite ait doku kistleri tespit edilmemiştir. Ancak iki seropozitif boğanın beyin dokusunda *N. caninum*'a ait DNA amplifiye edilmiştir (%18.1).

Anahtar sözcükler: Doku kisti, *Neospora caninum*, seroloji, sığır.

Investigation of *Neospora caninum* tissue cysts in cattle

Summary: In this study, it was aimed to detect *N. caninum* seroprevalence in 200 cattle randomly selected and to detect tissue cysts of *N. caninum* in tissue samples of brain and skeletal muscles of the seropositive cattle. Seropositivity of *N. caninum* was detected in 5.5% of cattle (11/200). *N. caninum* tissue cysts were not observed in tissue samples of cattle examined with percoll gradient centrifugation. However, *N. caninum* DNA was amplified in brain tissues of two seropositive bulls (18.1%).

Keywords: Cattle, *Neospora caninum*, serology, tissue cyst.

Giriş

Neospora caninum, Apicomplexa anaç altında yer alan, zorunlu hücre içi bir protozoondur (11, 40). Heteroksen yaşam çemberine sahip olan parazitin son konakları başta köpek olmak üzere (23) çakal (17) ve gri kurt (10), ara konakları ise öncelikle sığır olmak üzere, koyun, keçi, geyik ve diğer ruminantlar ile köpek ve kızıllı tilki gibi bazı karnivor hayvanlardır (30). *N. caninum* antikorları rakun, deve, domuz, at, kedi gibi hayvanlardan serolojik olarak tespit edilmiş olsa da (30), parazit sığır, köpek, koyun, manda, geyik dokusundan izole edilmiştir (8, 12, 18, 21, 35).

Türkiye'de dahil olmak üzere birçok ülkede yaygın bir parazit olan *N. caninum* (1, 2, 11, 20, 32, 34, 43, 44), yaşam çemberinde tachyzoit, bradyzoit ve oocyst olmak üzere üç enfeksiyöz safhaya sahiptir (30). Tachyzoit ve bradyzoit ara ve son konak dokularında bulunurken oocyst son konağın dışkıyla doğaya atılmaktadır (9). Parazitin doku kistleri neosporosis'in kronik döneminde ara-konakların merkezi sinir sistemi ve kaslarında şekillenmektedir (30). Konak *N. caninum* ile enfeksiyonu takiben ömrü boyunca paraziti taşımaktadır (42). Köpekte doku kistleri yaklaşık 107 µm çapında ve 4 mm çaplı kist duvarı ile çevrelenmiştir (9). Kongenital enfekte buzağı ile sığır fötüsünün beyin ve omuriliğindeki doku kistleri 50 mm çaplı ve 2,5 µm'den ince kist duvarı ile çevrilidir (30). Deneysel enfeksiyonu takiben klinik olarak sağlıklı

görünümdeki sığırın beyin dokusunda parazite ait kistler rapor edilmiştir (29, 33, 37).

Sığırlarda neosporosis öncelikli olarak plasenta ve fötüsü etkiler (43). Abort ve erken intrauterine fötüs ölümü, sığır neosporosis'inin en yaygın klinik belirtisidir (31). Neosporosis'in sığırlar arasında bulaşmasında ana yol doku kistlerinin sebep olduğu endojen transplasental bulaşmadır (41). Gebelik esnasında tam olarak bilinmeyen sebeplerle doku kistlerinin aktive olması sonucunda parazit plasentayı geçerek fötüsa ulaşmaktadır (15, 41). Endojen transplasental yol parazit epidemiyolojisinde en önemli bulaşma yolu olarak kabul edilmesine rağmen sığır dokularında *N. caninum*'a ait doku kistlerinin yaygınlığına ilişkin yeterli bilgi bulunmamaktadır (5, 16). Bu çalışmada seropozitif sığırların beyin ve iskelet kaslarında *N. caninum* doku kistlerinin varlığının Percoll gradient santrifüj metodu ile aranması amaçlanmıştır. Bunun yanı sıra *N. caninum* DNA'sının sığır dokularında PCR ile aranması hedeflenmiştir.

Materyal ve Metot

Kan ve doku örneklerinin toplanması: Bu çalışma kapsamında Kırıkkale'de bulunan Hasandede Mezbanası'na 02.01.2013-22.05.2013 tarihleri arasında her hafta gidilerek toplam 200 sığırdan kan ve doku örnekleri alınmıştır. Her ziyarette rastgele örnekleme yoluyla belirlenen 10 sığırın yaş, cinsiyet, ırk bilgileri kaydedilmiş ve

kesim esnasında antikoagülsüz tüplere kan örnekleri alınmıştır. Kesimden sonra bu sığırların beyin (serebrum ve serebellum) ve iskelet kaslarından (diyafram, masseter, bacak ve interkostal) minimum 100 g olacak şekilde doku örnekleri ayrı ayrı tek kullanımlık poşetlere alınmıştır.

Sığır serum örneklerinin anti-N. caninum antikorları yönünden ELISA ile incelenmesi: Serum örnekleri *N. caninum*'a yönelik IgG varlığı yönünden ticari ELISA kiti (VMRD c-ELISA, USA) ile firmanın belirttiği şekilde uygulanmış ve sonuçlar spektrofotometre ile 630 nm dalga boyunda incelenmiştir. %30 ≤ inhibisyona sebep olan serum örnekleri pozitif olarak kabul edilmiştir.

Doku örneklerinin Percoll gradient santrifüjü: Her seropozitif hayvanın beyin ve kaslarından alınan 10'ar g doku örnekleri 20 ml PBS eklenerek doku homojenizatörü (OMNI Tip, USA) aracılığıyla homojenize edilmiştir. Homojenizatör, her dokudan önce kaynar su ile temizlenmiştir. Santrifüj tüplerine sırasıyla %90, %30 Percoll solusyonu (Sigma-Aldrich) ile süzölmüş homojenat tabaka oluşturacak şekilde konulmuş ve 20 dakika süreyle 4,000 x g de santrifüj edilmiştir (Nüve, Türkiye). Bu işlemde sonra percoll tabakaları arasında bulunan kistler Pastör pipeti ile alınarak *N. caninum* doku kistleri yönünden ışık mikroskopik olarak incelenmiştir (Olympus BX 50).

Neospora caninum genomik DNA izolasyonu: Seropozitif sığırların doku örneklerinden ticari doku ekstraksiyon kiti kullanılarak (QIAamp DNA mini Kit, QIAGEN, Germany) genomik DNA elde edilmiştir. Doku örneklerinden elde edilen DNA miktarı spektrofotometre ile ölçülmüş ve kullanılmaya dek -20°C'de saklanmıştır.

PCR protokolü: *N. caninum*'un 337 bp'lik Ne5 bölgesi, Np21plus (5'-CCCAGTGCCTCAATCCTG TAAC-3') ve Np6plus (5'-CTCGCCAGTCAACCTAC GTCTTCT-3') primerleri kullanılarak çoğaltılmıştır (25). PCR reaksiyonu için final karışım her bir örnek için 50 µl olacak şekilde; 5 µl 10x Gene Amp PCR buffer, 0,2 mM dATP, dGTP ve dCTP, 0,4 mM dUTP, her bir primerden 20 pmol, 1,25 IU AmpliTaq, 0,5 IU UDG ve 2,0 µl templete DNA'dan oluşmuştur. Reaksiyon tüpleri termal cycler'a (NYX Technics, USA) transfer edilip 95°C'de 5 dak ön denaturasyon, 94°C'de 1 dak denaturasyon, 63°C'de 1 dak annealing ve 74°C'de 3,5 dak final ekstensiyonu olacak şekilde 40 siklus boyunca devam etmiştir. Final ekstensiyon 74°C'de 10 dak sürmüştür. Deneylerde pozitif kontrol olarak kullanılan *N. caninum* DNA'sı Tennessee Üniversitesi'nden Dr. Chulei Su'dan temin edilmiştir. Ultrason su ise negatif kontrol olarak kullanılmıştır. Her bir PCR ürünü %2'lik agaroz jelde 120 V da 30 dak süreyle yürütülmüş ve 0,1 mg ml⁻¹ ethidium bromid ile boyandıktan sonra UV lamba ile incelenmiştir.

İstatistiksel analiz: Bu çalışmada elde edilen sonuçların istatistiksel analizi Ki-kare testi ile yapılmıştır. p<0.05 olarak belirlenen analiz sonuçları önemli kabul edilmiştir.

Bulgular

Epidemiyolojik veriler: Bu çalışmada kan ve doku örnekleri alınan sığırlara ait epidemiyolojik veriler (cinsiyet, yaş ve ırk) Tablo 1'de sunulmuştur.

Serolojik sonuçlar: Çalışma kapsamında incelenen sığırlarda *N. caninum* seropozitivitesi %5,5 (11/200)

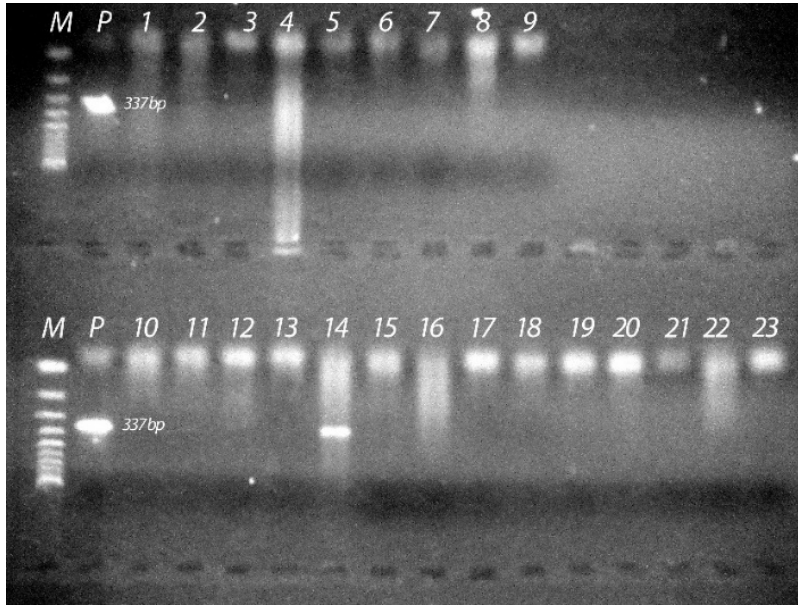
Tablo 1. Sığırlarda *N. caninum* yaygınlığının yaş, cinsiyet ve ırkla ilişkisi.

Table 1. The correlation of *N. caninum* prevalence in cattle with age, sex and race.

	Hayvan sayısı		Seropozitif		PCR pozitif		Doku kisti pozitif
	n	n	%	n	%	n	
Yaş							
2	139	7	5,03 ^a	2	28,57	0	
3-4	38	3	7,89 ^a	0	0	0	
5 <	23	1	4,34 ^a	0	0	0	
Cinsiyet							
İnek	116	6	5,17 ^b	0	0	0	
Boğa	84	5	5,95 ^b	2	40	0	
İrk							
Melez	65	4	6,15	1	25	0	
Holştayn	53	5	9,43	1	20	0	
Montofon	52	2	3,84	0	0	0	
Simental	19	0	0	0	0	0	
Yerlikara	9	0	0	0	0	0	
Belçika mavisi	2	0	0	0	0	0	
Toplam	200	11	5,5	2	18,1	0	

^a : p>0.05

^b : p>0.05



Şekil 1. Sığır doku örneklerine ait DNA'dan *N. caninum*'ün 337 bp'lik Nc5 bölgesini çoğaltan primerler ile elde edilen PCR sonuçları. M: 100 bp marker, P: Pozitif kontrol, 1-23: DNA örnekleri.
Figure 1. PCR results on DNA from cattle tissue using primers targeting 337 bp sequence of the Nc5 region. Lane M: 100 bp marker, P: Positive control, Lanes 1-23: DNA samples.

oranında belirlenmiştir. Seropozitivitenin iki yaşlı sığırlarda (7/139) % 5,03; 3-4 yaşlı sığırlarda (3/38) %7,89; 5 yaş üzeri sığırlarda ise (1/23) %4,34 oranında olduğu saptanmıştır ($p>0,05$). İneklerde (6/116) %5,17; boğalarda ise (5/84) %5,95 oranında *N. caninum* seropozitivitesi belirlenmiştir ($p>0,05$).

Percoll gradient santrifüj yöntemi sonuçları: Seropozitif sığırlara ait doku örneklerinin percoll gradient santrifüj yöntemi ile incelenmesi sonucunda hiçbir doku örneğinde *N. caninum* 'a ait doku kistlerine rastlanmamıştır.

PCR sonuçları: *N. caninum* DNA'sına karşılık gelen 337 bp'lik ampliconlar Holştayn ırkı 2 yaşlı boğa ile melez ırktan 2 yaşlı boğanın beyin dokusuna ait DNA örneklerinde gözlenmiştir (Şekil 1). Bu boğaların her ikisinin de neosporosis yönünden seropozitif olduğu tespit edilmiştir (2/11, %18,1). *N. caninum* DNA'sı tespit edilen boğaların aynı sürüye ait olmadığı ve farklı zamanlarda kesime getirildiği saptanmıştır.

Tartışma ve Sonuç

Neosporosis, erişkin sığırlarda nadiren klinik olarak belirti gösterdiğinden hastalığın teşhisi genellikle serolojik yolla yapılmaktadır (31). Serolojik çalışmalar neosporosis'in dünya üzerinde pek çok ülkede süt ve et için yetiştirilen sığırlarda yaygın olduğunu göstermektedir (15, 42). Türkiye'nin farklı yörelerinde *N. caninum* seroprevalansı sığırlarda %2-37,7 (1, 7, 25, 28, 30, 38, 39), köpeklerde %6,6-55,5 (6, 28, 46), köpek kanlarında parazite ait DNA'nın ise %3,8 oranında bulunduğu rapor edilmiştir (13). Seropozitivite çalışmalarının yanı sıra Türkiye'de köpek ve buzağıdan bildirilen klinik neosporosis vakaları da mevcuttur (4, 22).

Sığırlarda plasenta ve fötüsü etkileyen önemli bir protozoon olan *N. caninum* ile enfeksiyon sonrasında konak yaşamı boyunca paraziti vücudunda taşımaktadır (42). Neosporosisin sığıra bulaşmasında en önemli yolun vertikal (kongenital) yol olduğu bilinmektedir (41). Parazitin şekillendirdiği doku kistleri neonatal sığır, köpek ya da fötüslerin sinirsel ve kas dokularından izlenmiştir (33, 37). Ancak erişkin sığırların farklı dokularında *N. caninum*'ün dağılımı hakkında az sayıda bilgi bulunmaktadır (5, 16). Sığırlarda *N. caninum* doku kistlerine ait bilgilerden bazıları biyoassay çalışmaları sonucunda elde edilmiş olup bu çalışmalarda şüpheli dokular köpeklere yedirilmiş ve takibinde dışkıları oocyst yönünden incelenmiştir (5, 16). Deneysel enfekte buzağuların farklı doku ve organlarından (beyin, omurga, kalp, karaciğer, böbrek, dil, diyafram ve diğer kaslar) hazırlanan doku havuzunun yedirildiği köpeklerin *N. caninum* oocysti çıkardığı belirlenmiş, ancak hangi dokuların parazite ait kistleri barındırdığına yönelik net bilgi elde edilememiştir (16). Diğer bir çalışmada doğal enfekte sığırlara ait kalp, karaciğer, beyin ve masseter doku örnekleri yedirilen köpeklerin bir kısmının dışkılarıyla *N. caninum* oocysti çıkardığı bildirilmiştir (5). Bu çalışmada ise seropozitif sığırlara ait dokularda *N. caninum*'a ait doku kisti Percoll gradient santrifüj metodu ile tespit edilmemiştir. Çalışma süresince deney hayvanı barındırmak için uygun koşullar mevcut olmadığı için biyoassay çalışması yapılamamıştır.

Biyoassay çalışmalarında deneysel ya da doğal enfekte sığır dokusu yedirilen köpeklerin dışkıları ile çıkarttığı *N. caninum*'a ait oocyst sayısının az olduğu rapor edilmiştir (24). Köpekleri *N. caninum* ile deneysel olarak enfekte edebilmek için doğal enfekte sığır dokularını günlük 300-400 gr olacak şekilde 1-3 gün süre ile yediren

araştırmacılar (5) ancak 17 köpekten 8'ini enfekte edebilmiştir. Bu durum doğal enfekte sığırlardan elde edilen dokuların köpeklerde optimal enfeksiyon oluşturacak sayıda parazit içermediğinin göstergesi olabileceğini düşündürmüştür (5). Mezbahadan örneklenen neosporosis yönünden seropozitif sığırlara ait miyokard, diyafram, özofagus doku örneklerinde *N. caninum* doku kistleri histopatolojik olarak görülmemiş ve parazite ait DNA'ya da rastlanmamıştır (26). Percoll gradient santrifüj yöntemi, doku ya da dışkıdaki parazitlerin purifikasyonunda başarı ile kullanılan bir yöntemdir (14, 45). Bu yöntem ile 5 g doku örneğinde *T.gondii*'ye ait doku kistlerinin tespit edildiği rapor edilmiştir (44). Bu çalışmada ise *N. caninum* yönünden seropozitif bulunan sığırlara ait 10 g doku örneği Percoll gradient santrifüj yöntemi ile çalışılmış ancak hiçbir örnekte *N. caninum*'a ait doku kisti görülmemiştir.

Bazı araştırmacılar tarafından sığırların beyin dokusunun yanısıra kas ve visseral dokularından da *N. caninum* doku kistlerinin varlığı bildirilmiştir (9, 29, 33, 37). Sığıra ait beyin dokusu örneklerinin %5'inin *N. caninum* DNA'sı taşıdığı, kalp doku örneklerinde ise bu parazite ait DNA'nın saptanmadığı ifade edilmiştir (36). Deneysel olarak enfekte edilen buzağılarda *N. caninum*'un beyin dokusunda daha yaygın olduğu histopatoloji ve kantitatif PCR yöntemi ile belirlenmiştir (27). Bu çalışmada ise *N. caninum* DNA'sı, seropozitif sığırların %18,1'inde beyin dokusunda saptanmış, ancak iskelet kaslarında tespit edilememiştir. *N. caninum* DNA'sı tespit edilen hayvanların doku örneklerinin ışık mikroskopik incelenmesinde parazite ait doku kistlerine rastlanmamıştır. Bu duruma; konakta bulunan *N. caninum* doku kistlerinin ya tam olarak bilinmeyen sebeplerle (immünolojik vb.) daha önce gözden kaybolması sonucunda dokuda sadece parazit DNA'sının kalması ya da bu çalışmada yapılan homojenizasyon esnasında bu kistlerin parçalanmış olmasının sebep olabileceği düşünülmüştür.

Neosporosis daha çok inekler için ekonomik önem taşımakta ve parazite ilişkin çalışmaların daha çok inekler üzerinde yoğunlaştığı görülmektedir (3, 15, 29, 32, 43, 44). Boğalardaki neosporosis'e ilişkin bilgi oldukça sınırlıdır (3, 19). Bu çalışmada *N. caninum* DNA'sı boğalarda saptanmıştır. Boğaların semeninde parazite ait DNA bulursa da venereal yolla enfeksiyonun epidemiyolojik açıdan önemli olmadığı vurgulanmaktadır (3, 19). 1988 yılında ilk kez rapor edilmesini (8) takiben *N. caninum* hakkında pek çok bilgi elde edilmesine rağmen hala aydınlatılması gereken hususlar mevcuttur. Parazitin doku kistlerinin bulunduğu organlar ile özellikle boğalardaki doku kistlerinin neosporosis epidemiyolojisindeki rolüne ilişkin ileriki çalışmaların yapılmasına ihtiyaç vardır.

Teşekkür

Bu çalışma; TÜBİTAK TOVAG tarafından desteklenmiş (proje no: 112O432), 29 Eylül-5 Ekim 2013

tarihleri arasında Denizli'de yapılan 18. Ulusal Parazitoloji Kongresi'nde sözlü bildiri olarak sunulmuştur.

Kaynaklar

1. Akça A, Gokce HI, Guy CS ve ark. (2005): *Prevalence of antibodies to Neospora caninum in local and imported cattle breeds in the Kars province of Turkey*. Res Vet Sci, **78**, 123-126.
2. Aktaş M, Şaki CE, Altay K ve ark. (2005): *Doğu Anadolu Bölgesinin bazı illerinde bulunan sığırlarda Neospora caninum'un araştırılması*. Türkiye Parazitoloj Derg, **29**, 22-25.
3. Baillargeon P, Fecteau G, Pare J ve ark. (2001): *Evaluation of the embryo transfer procedure proposed by the International Embryo Transfer Society as a method of controlling vertical transmission of Neospora caninum in cattle*. J Am Vet Med Assoc, **218**, 1803-1806.
4. Batmaz H, Şentürk S, Aydın L (2004): *Clinical neosporosis in a dog in Turkey*. Aust Vet Pract, **34**, 108-110.
5. Cavalcante GT, Monteiro RM, Soares RM ve ark. (2011): *Shedding of Neospora caninum oocysts by dogs fed different tissues from naturally infected cattle*. Vet Parasitol, **179**, 220-223.
6. Çelik HA, Kozan E, Eser M ve ark. (2013): *A research on seroprevalence of Neospora caninum in cattle*. Vet J Ankara Univ, **60**, 99-102.
7. Coşkun SZ, Aydın L, Bauer C (2000): *Seroprevalence of Neospora caninum infection in domestic dogs in Turkey*. Vet Rec, **146**, 649.
8. Dubey JP, Hattel AL, Lindsay DS ve ark. (1988): *Neonatal Neospora caninum infection in dogs: Isolation of the causative agent and experimental transmission*. J Am Vet Med Assoc, **193**, 1259-1263.
9. Dubey JP, Bjerkas I, Bjorkman C ve ark. (2002): *Redescription of Neospora caninum and its differentiation from related coccidia*. Int J Parasitol, **32**, 929-946.
10. Dubey JP, Jenkins MC, Rajendran C ve ark. (2011): *Gray wolf (Canis lupus) is a natural definitive host for Neospora caninum*. Vet Parasitol, **181**, 382-387.
11. Dubey JP, Schares G (2011): *Neosporosis in animals-the last five years*. Vet Parasitol, **180**, 90-108.
12. Dubey JP, Sreekumar C, Knickman E ve ark. (2004): *Biologic, morphologic, and molecular characterisation of Neospora caninum isolates from littermate dogs*. Int J Parasitol, **34**, 1157-1167.
13. Düzlü Ö, İnci A, Yıldırım A ve ark. (2014): *Köpek periferik kan örneklerinde Neospora caninum ve Toxoplasma gondii takizoitlerinin Taqman prob bazlı Real time PCR ile araştırılması*. Ankara Üniv Vet Fak Derg, **61**, 283-288.
14. Eggleston TL, Fitzpatrick E, Hager KM (2008): *Parasitology as a teaching tool: Isolation of Apicomplexan cysts from store-bought meat*. CBE Life Sci Educ, **7**, 184-192.
15. Fioretti DP, Pasquai P, Diaferia M ve ark. (2003): *Neospora caninum infection and congenital transmission: Serological and parasitological study of cows up to the fourth gestation*. J Vet Med B, **50**, 399-404.
16. Gondim LF, Gao L, McAllister MM (2002): *Improved production of Neospora caninum oocysts, cyclical oral*

- transmission between dogs and cattle, and in vitro isolation from oocysts.* J Parasitol, **88**, 1159-1163.
17. **Gondim LFP, McAllister MM, Pitt WC ve ark.** (2004): *Coyotes (Canis latris) are definitive hosts of Neospora caninum.* Int J Parasitol, **34**, 159-161.
 18. **Gondim LFP, McAllister MM, Mateus-Pinilla NE ve ark.** (2005): *Transmission of Neospora caninum between wild and domestic animals.* J Parasitol, **90**, 1361-1365.
 19. **Goodswen SJ, Kennedy PJ, Ellis JT** (2013): *A review of the infection, genetics, and evolution of Neospora caninum: From the past to the present.* Infect Genet Evol, **13**, 133-150.
 20. **İça A, Yıldırım A, Düzlü O ve ark.** (2006): *Kayseri yöresinde sığırlarda Neospora caninum'un seroprevalansı.* Türkiye Parazitolojisi Derg, **30**, 92-94.
 21. **Koyama T, Kobayashi Y, Omata Y ve ark.** (2001): *Isolation of Neospora caninum from the brain of a pregnant sheep.* J Parasitol, **87**, 1486-1488.
 22. **Kul O, Kabakci N, Yıldız K ve ark.** (2009): *Neospora caninum associated with epidemic abortions in dairy cattle: The first clinical neosporosis report in Turkey.* Vet Parasitol, **159**, 69-72.
 23. **McAllister MM, Dubey JP, Lindsay DS ve ark.** (1998): *Dogs are definitive hosts of Neospora caninum.* Int J Parasitol, **28**, 1473-1478.
 24. **McGarry JW, Stockton CM, Williams DJL ve ark.** (2003): *Protracted shedding of oocysts of Neospora caninum by a naturally infected foxhound.* J Parasitol, **89**, 628-630.
 25. **Mor N, Akça A** (2012): *Kars yöresinde sığır ve köpeklerde Neospora caninum üzerine epidemiyolojik araştırmalar: Gruplararası çalışma.* Kafkas Üniv Vet Fak Derg, **18**, 193-199.
 26. **More G, Basso W, Bacigalupe D ve ark.** (2008): *Diagnosis of Sarcocystis cruzi, Neospora caninum, and Toxoplasma gondii infections in cattle.* Parasitol Res, **102**, 671-675.
 27. **Nishimura M, Kohara J, Hiasa J ve ark.** (2013): *Tissue distribution of Neospora caninum in experimentally infected cattle.* Clin Vaccin Immunol, **20**, 309-312.
 28. **Ocal N, Atmaca HT, Albay MK ve ark.** (2014): *Neospora caninum infection status of cattle and dogs in modern and rural dairy farms in Turkey.* Turk J Vet Anim Sci, **38**, 161-168.
 29. **Okeoma CM, Williamson NB, Pomroy WE ve ark.** (2004): *Isolation and molecular characterisation of Neospora caninum in cattle in New Zealand.* NZVJ, **52**, 364-370.
 30. **Ortega-Mora LM, Gottstein B, Conraths FJ ve ark.** (2007): *Protozoal Abortion in Farm Ruminants: Guidelines for Diagnosis and Control.* CAB International, Wallingford.
 31. **Öncel T, Bıyıkoğlu G** (2003): *Sakarya yöresi süt sığırlarında Neosporosis caninum.* Uludağ Üniv Vet Fak Derg, **22**, 87-89.
 32. **Pare J, Thurmond MC, Hietala SK** (1996): *Congenital Neospora caninum infection in dairy cattle and associated calving mortality.* Can J Vet Res, **60**, 133-139.
 33. **Peters M, Lutkefels E, Heckerroth AR ve ark.** (2001): *Immunohistochemical and ultrastructural evidence for Neospora caninum tissue cysts in skeletal muscles of naturally infected dogs and cattle.* Int J Parasitol, **31**, 1144-1148.
 34. **Pişkin FÇ, Ütük AE** (2009): *Prevalence of Neospora caninum in cows with stillbirth and abortion.* Etlik Vet Mikrobiyol Derg, **20**, 23-26.
 35. **Rodrigues AAR, Gennari SM, Aguiar DM ve ark.** (2004): *Shedding of Neospora caninum oocysts by dogs fed tissues from naturally infected water buffaloes (Bubalus bubalis) from Brazil.* Vet Parasitol, **124**, 139-150.
 36. **Santos S, de Souza Costa K, Gondim LQ ve ark.** (2010): *Investigation of Neospora caninum, Hammondia sp. and Toxoplasma gondii in tissues from slaughtered beef cattle in Bahia, Brazil.* Parasitol Res, **106**, 457-461.
 37. **Sawada M, Kondo H, Tomioka Y ve ark.** (2000): *Isolation of Neospora caninum from the brain of a naturally infected adult dairy cow.* Vet Parasitol, **90**, 247-252.
 38. **Sevgili M, Altas MG, Keskin O** (2005): *Seroprevalence of Neospora caninum in cattle in the province of Şanlıurfa.* Turk J Vet Anim Sci, **29**, 127-130.
 39. **Şimşek S, Ütük AE, Köroğlu E ve ark.** (2008): *Seroprevalence of Neospora caninum in repeat breeder dairy cows in Turkey.* Archiv Tierzucht, **51**, 143-148.
 40. **The Taxonomicon.**
<http://taxonomicon.taxonomy.nl/TaxonTree.aspx?id=637468&src=0>. (17.10.2015)
 41. **Trees AJ, Williams DJL** (2005): *Endogenous and exogenous transplacental infection in Neospora caninum and Toxoplasma gondii.* Trends Parasitol, **21**, 558-561.
 42. **Trees AJ, Davison HC, Innes EA ve ark.** (1999): *Towards evaluating the economic impact of bovine neosporosis.* Int J Parasitol, **29**, 1195-1200.
 43. **Wouda W, Bartels CJM, Moen AR** (1999): *Characteristics of Neospora caninum-associated abortion storms in dairy herds in the Netherlands (1995-1997).* Theriogenology, **52**, 233-245.
 44. **Yıldız K, Kul O, Babur C ve ark.** (2009): *Seroprevalence of Neospora caninum in dairy cattle ranches with high abortion rate: special emphasis to serologic coexistence with Toxoplasma gondii, Brucella abortus and Listeria monocytogenes.* Vet Parasitol, **164**, 306-310.
 45. **Yıldız K, Kul O, Gokpınar S ve ark.** (2014): *The relationship between seropositivity and occurrence of tissue cysts in sheep naturally infected with Toxoplasma gondii.* Turk J Vet Anim Sci, **38**, 169-175
 46. **Yıldız K, Yasa Duru S, Yağcı BB ve ark.** (2009): *Seroprevalence of antibodies to Neospora caninum and coexistence with Toxoplasma gondii in dogs.* Türkiye Parazitolojisi Derg, **33**, 116-119.

Geliş tarihi: 30.04.2015 / Kabul tarihi: 21.10.2015

Yazışma adresi:

Prof.Dr. Kader Yıldız
Kırıkkale Üniversitesi, Veteriner Fakültesi,
Parazitoloji Anabilim Dalı, 71450 Kampüs/ Kırıkkale
e-mail : kaderyildiz@hotmail.com